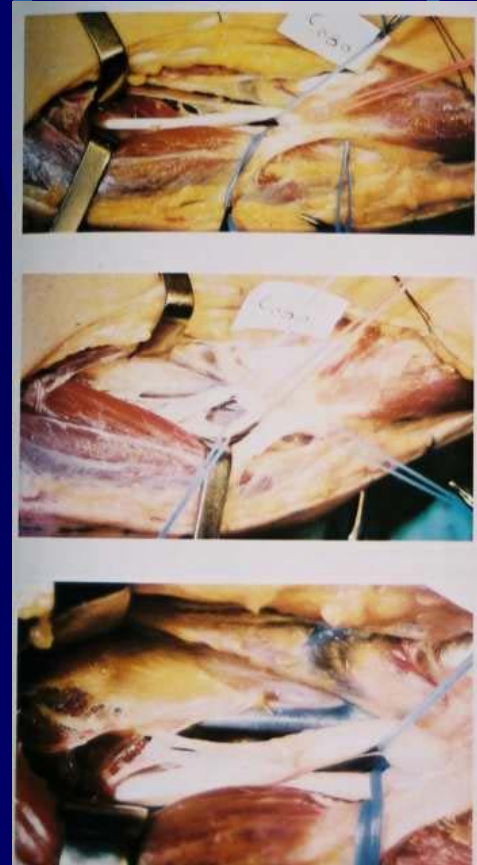

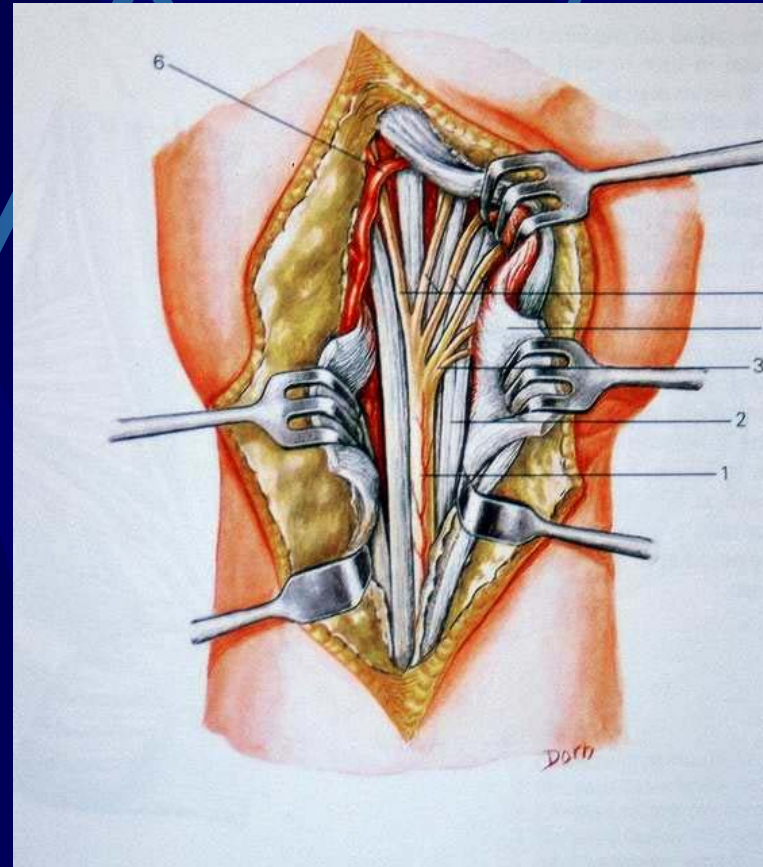
# S. Di Kiloh-Nevin

- Compressione del nervo interosseo anteriore (ramo del mediano)
- Neurolisi



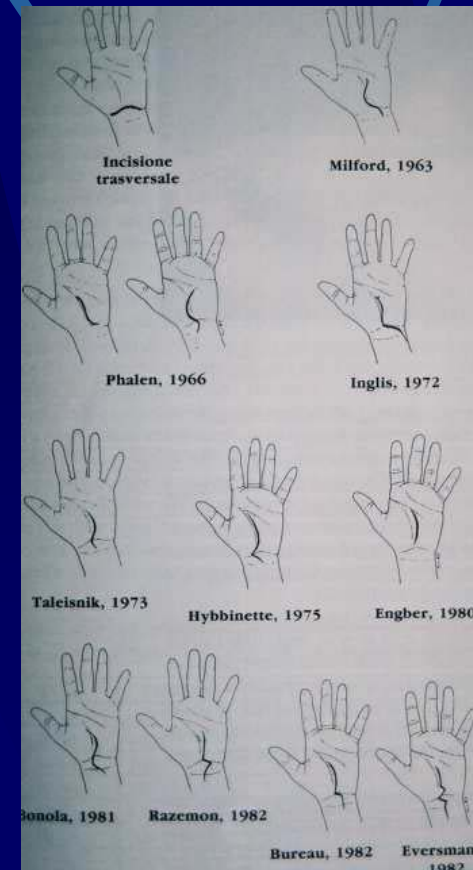
# S. TUNNEL CARPALE (STC)

- Anatomia dopo sezione del legamento trasverso del carpo



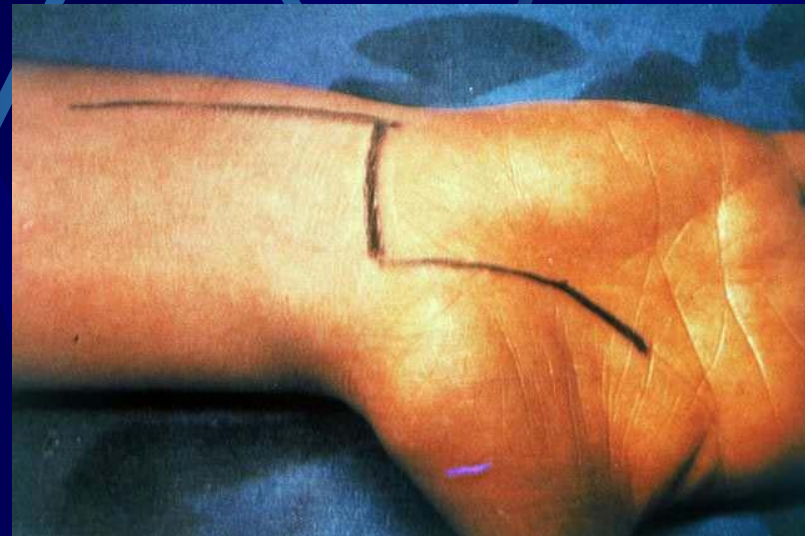
# STC

- Schema delle incisioni “classiche” nel trattamento chirurgico della STC



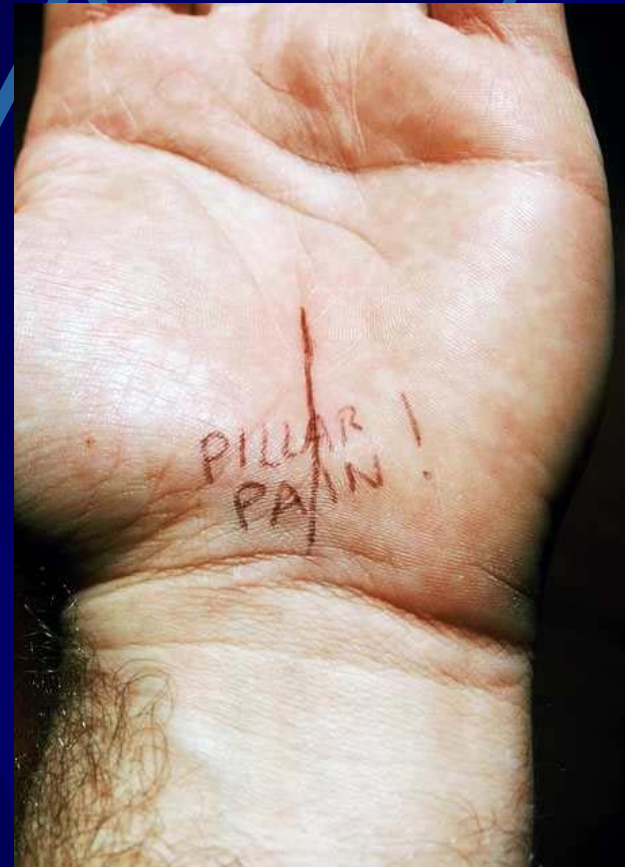# STC

- Incisione allargata
- Ampia esposizione
- Rischio cheloidi post-operatori
- Rischio aderenze post-operatorie
- Rischio “pillar pain”



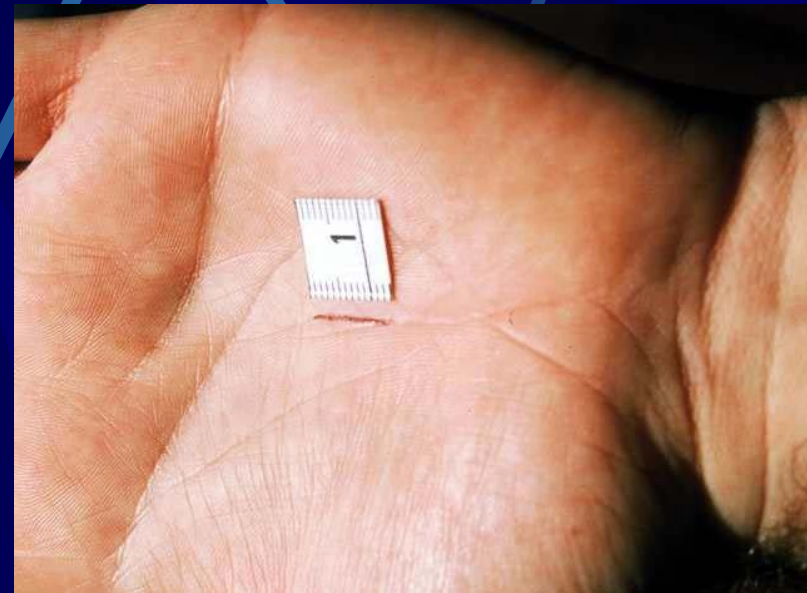
# STC

- Rischio di “pillar pain” (algodistofia locale) nelle incisioni del tallone della mano



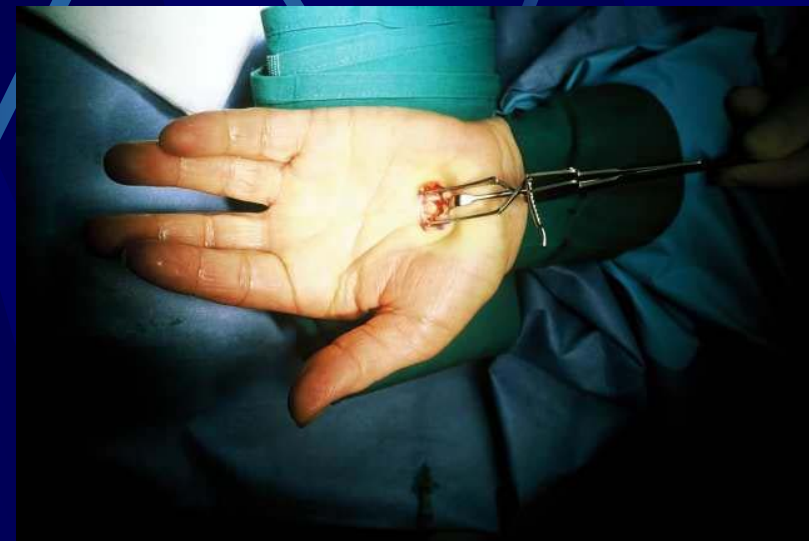# STC

- Miniopen intertenare
- Non si incide il tallone della mano
- Rapidità di esecuzione (2 minuti di laccio pneumatico)
- Mobilizzazione immediata della mano



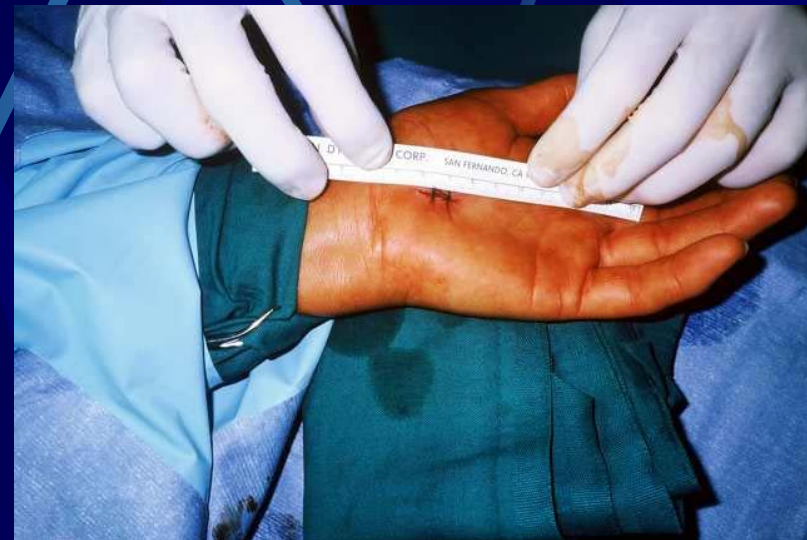# STC

- Miniopen
- Strumentario minimo
- Anestesia locale
- Molto ben accetto dal paziente



# STC

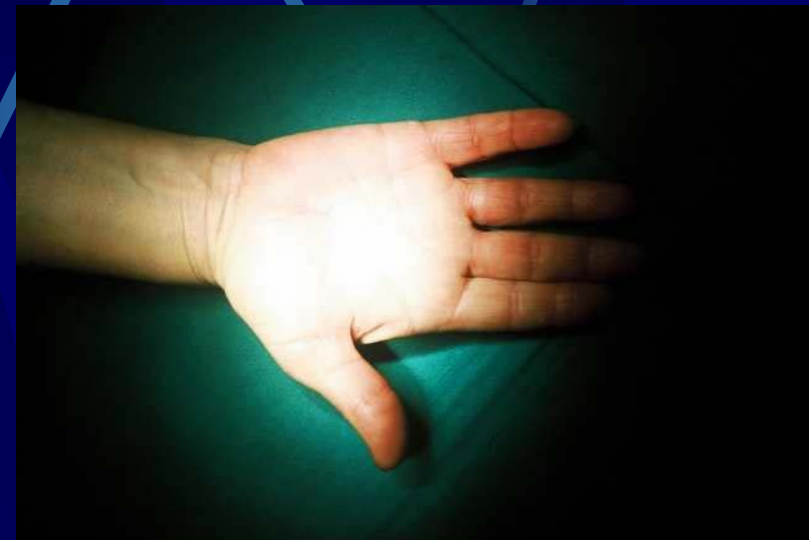- Miniopen
- Aspetto della sutura





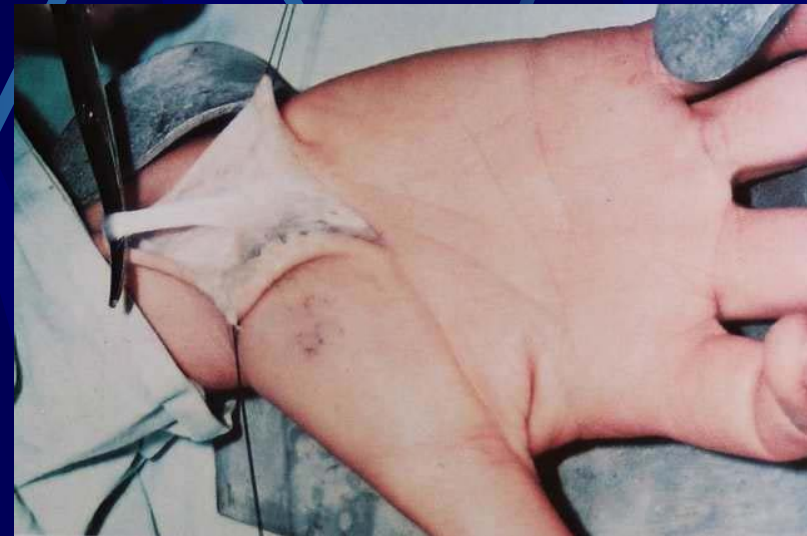# STC

- Miniopen
- Aspetto della cicatrice a un mese



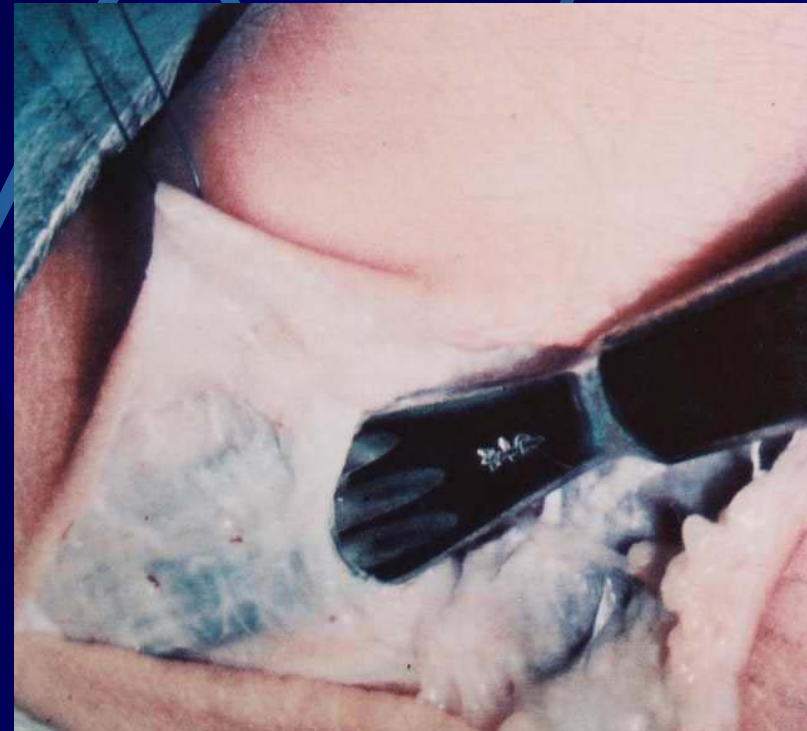# STC

- Via classica
- Exeresi del palmare gracile



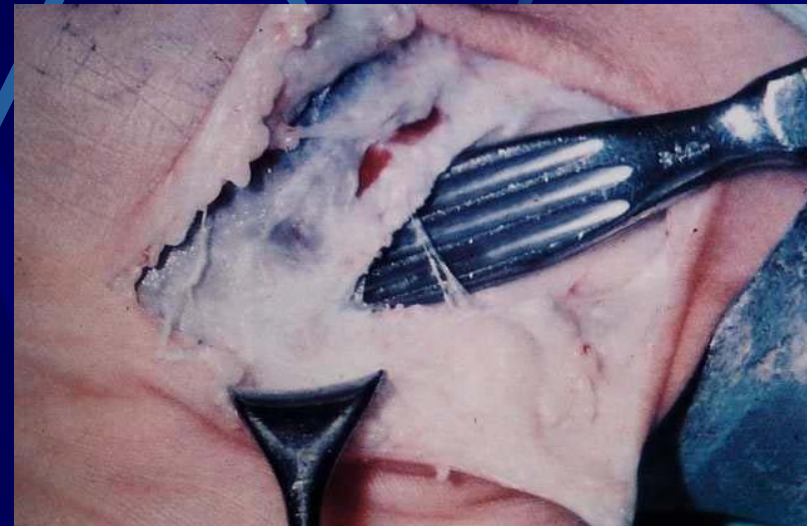
# STC

- Via classica
- Apertura fascia antibrachiale



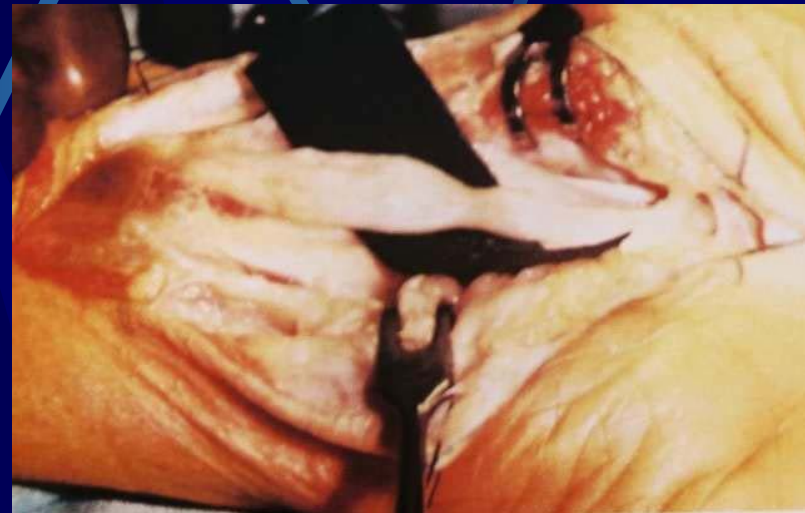# STC

- Via classica
- Apertura del legamento trasverso del carpo



# STC

- Via classica
- Neurolisi esterna del  
mediano



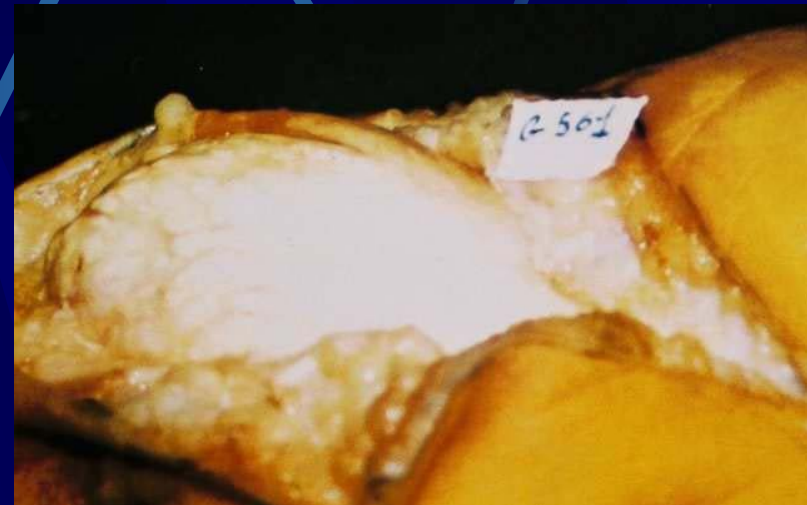# STC

- Via classica
- Aumento del contenuto del canale del carpo dovuto a processo degenerativo mucoido-cistico del pavimento



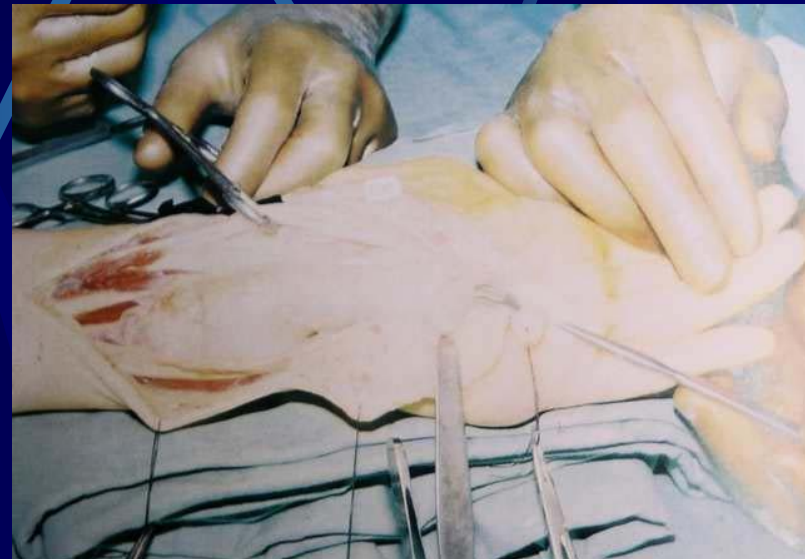
# STC

- Via classica
- Aumento del contenuto del canale del carpo dovuto a tofo gottoso



# STC

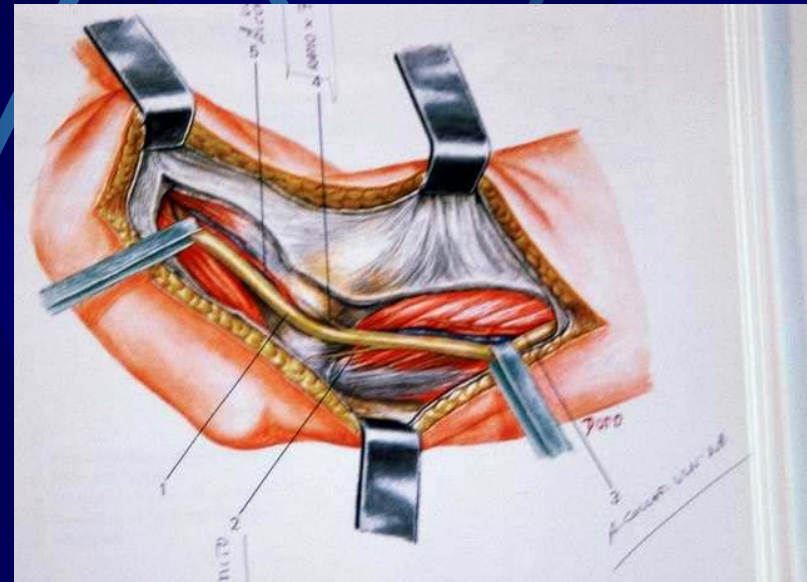
- Via classica
- Aumento di contenuto del canale del carpo dovuto a tumore gigantomucinoso





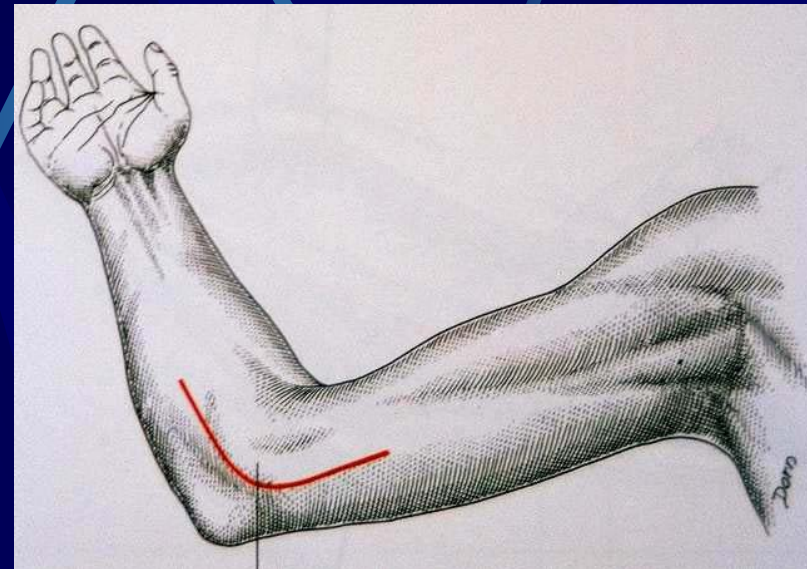
# S.del canale cubitale (SCC)

- Compressione del nervo ulnare al gomito
- Al setto mediano
- Al canale epitrocleo-olecranico
- All'arcata del flessore ulnare del carpo



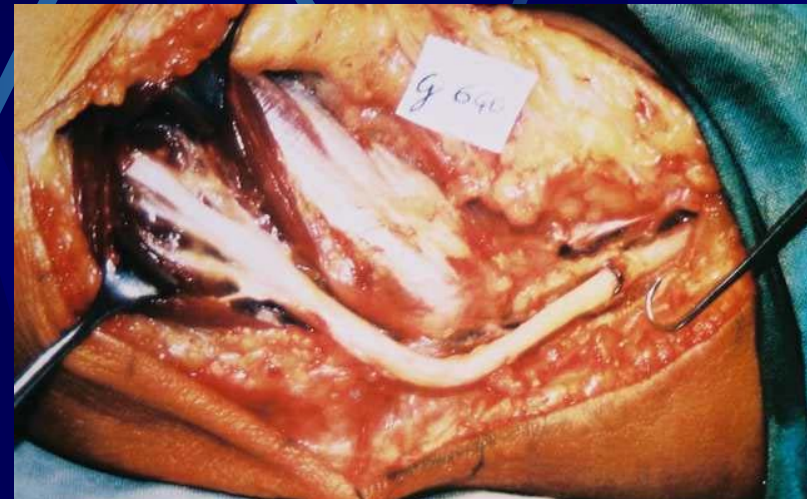# SCC

- Schema dell'incisione cutanea
- Curvilinea
- Da 5 cm sopra a 5 cm sotto l'epitroclea



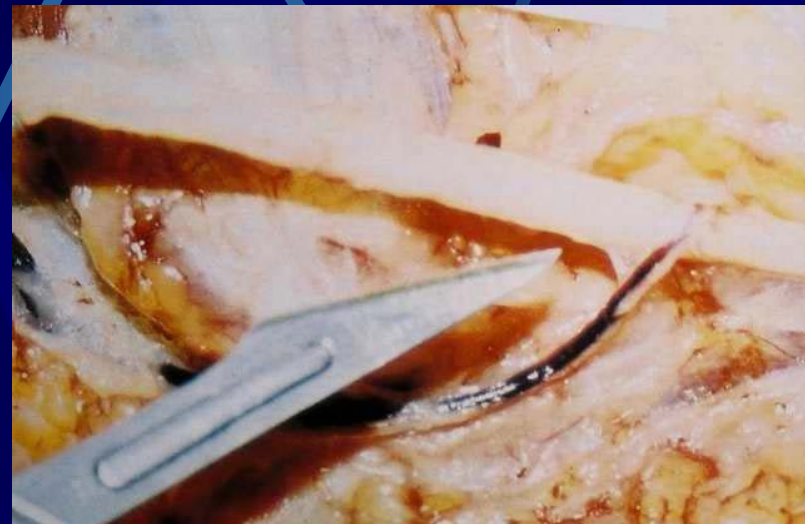# SCC

- Rispetto dei rami motori destinati al flessore ulnare del carpo



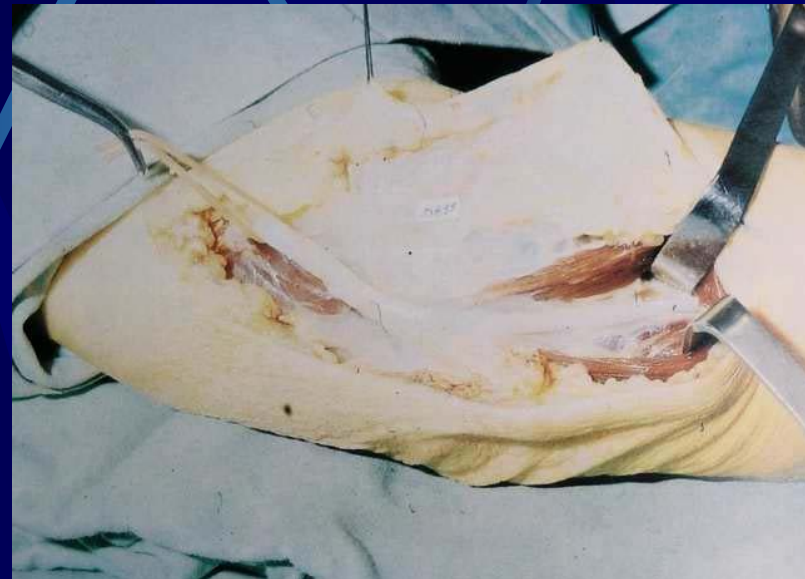# SCC

- Rispetto della vascolarizzazione del nervo ulnare



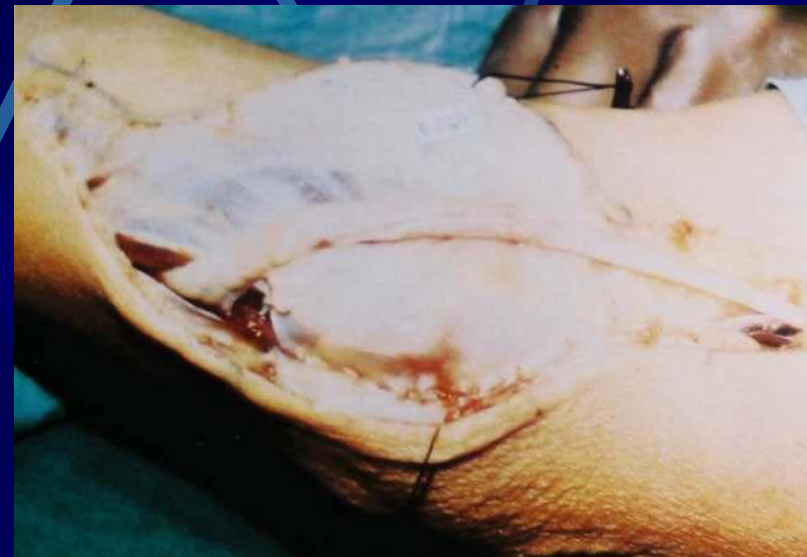# SCC

- Apertura dell'arcata formata dai due capi del flessore ulnare del carpo



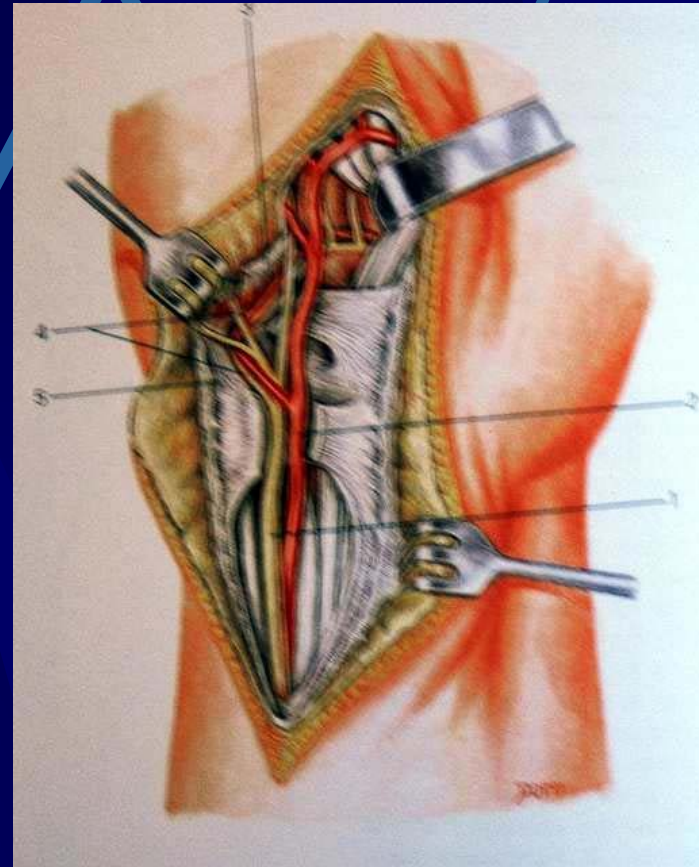
# SCC

- Trasposizione anteriore del nervo ulnare dopo sua decompressione
- Chiusura della doccia epitrocleo-olecranica



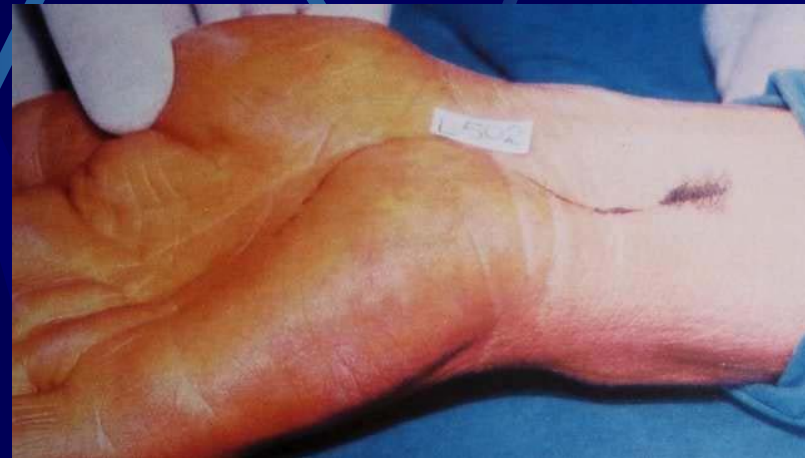# S. del canale di Guyon

- Anatomia chirurgica
- Arteria ulnare che accompagna il nervo nel suo decorso intracanalicolare
- Ramo sensitivo (superficiale)
- Ramo motorio (profondo)



# S. del canale di Guyon

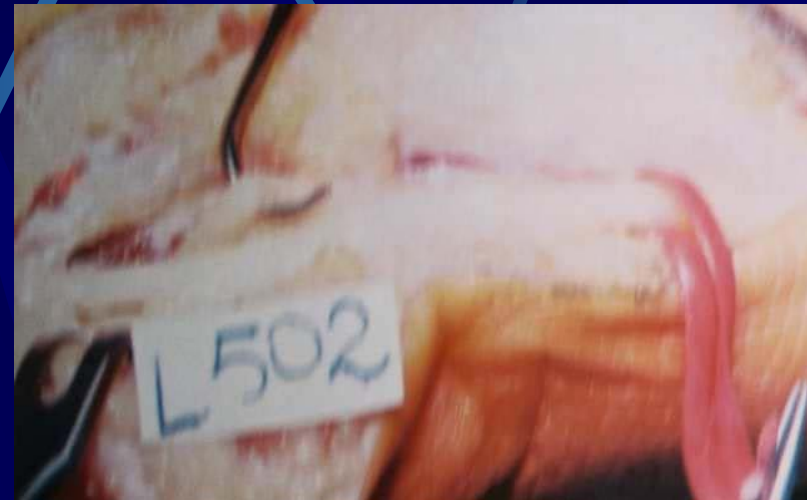- Disegno dell'incisione cutanea





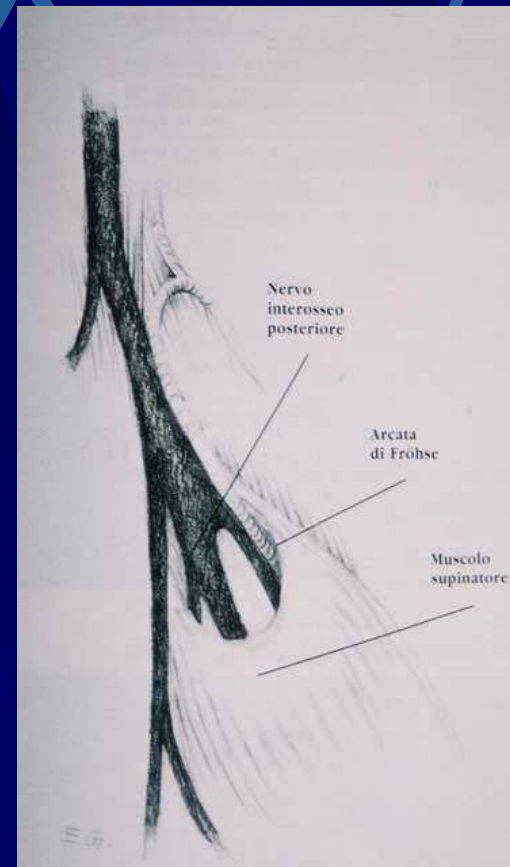
# S. del canale di Guyon

- Isolamento dei rami sensitivo e motorio del nervo ulnare



# Nervo radiale

- Nervo interosseo posteriore all'arcata di Frohse



# S. del nervo interosseo posteriore

- Immagine operatoria dell'arcata di Frohse
- Il ramo sensitivo è caricato su un elastico rosso

