

*Interventi infiltrativi e neurolesivi
sulle faccette articolari*

www.fisiokinesiterapia.biz

Fisiopatologia del dolore da patologia delle faccette articolari lombari

...l'**irritazione** delle articolazioni zigoapofisarie per:

- ❑ l'asimmetria (facet tropism) delle superficie articolari dei due lati,
- ❑ il danno articolare da osteoartrosi o artrite reumatoide,
- ❑ l'impatto asimmetrico delle articolazioni nella scoliosi o il loro patologico avvicinamento nell'iperlordosi lombare e nella degenerazione discale

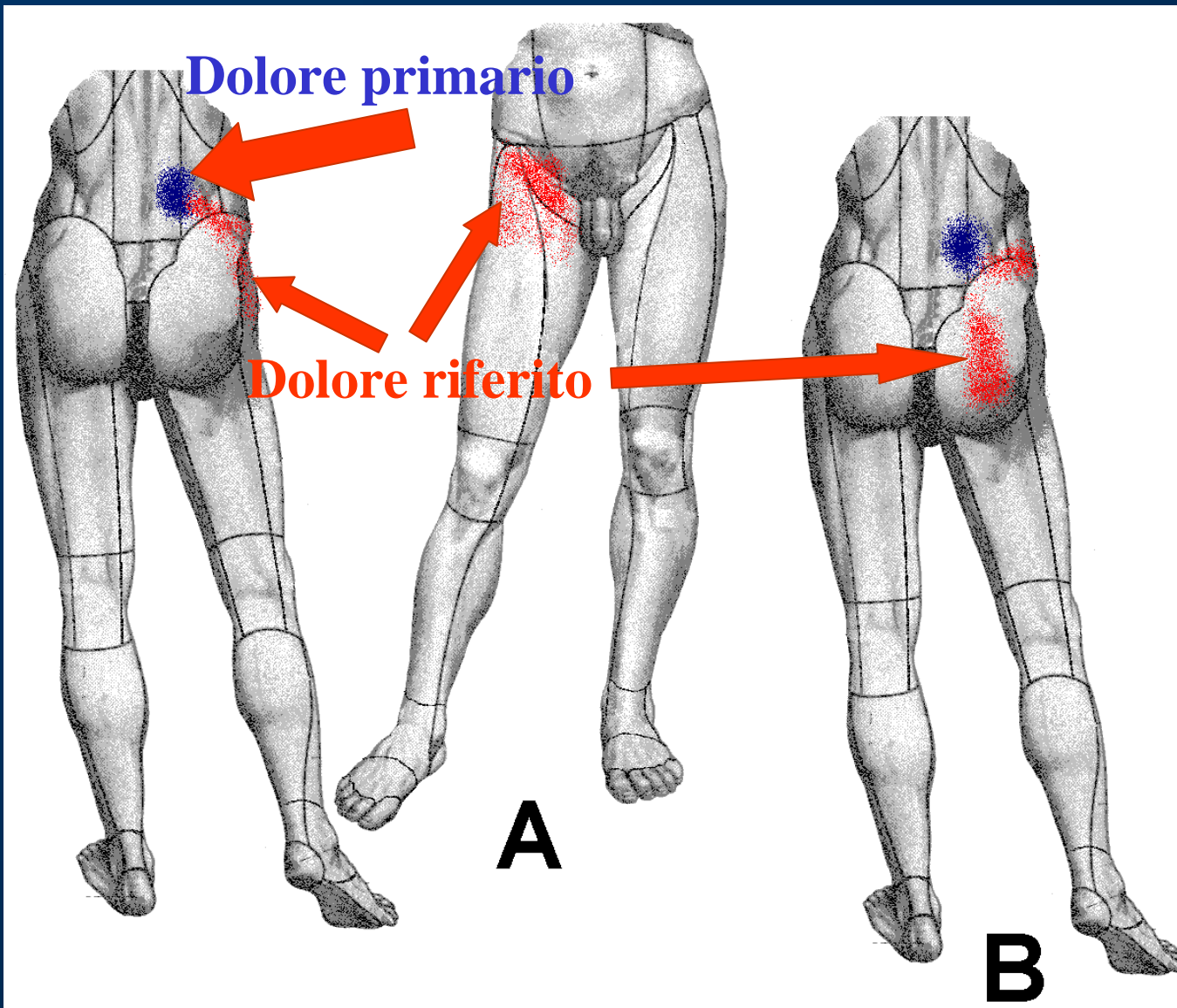
...sarebbe responsabile della

sindrome delle faccette articolari

...il **dolore** sarebbe prodotto dallo schiacciamento dei villi sinoviali tra le faccette o dall'intrappolamento del meniscoide nella cavità articolare durante il suo rientro in articolazione con l'estensione della colonna...

Diagnostica della sindrome delle faccette articolari lombari

Topografia del dolore



A = **dolore primario** in sede lombare paraspinale, approssimativamente sopra le faccette articolari lombari e **dolore riferito** all'inguine e alla parte prossimale della coscia;

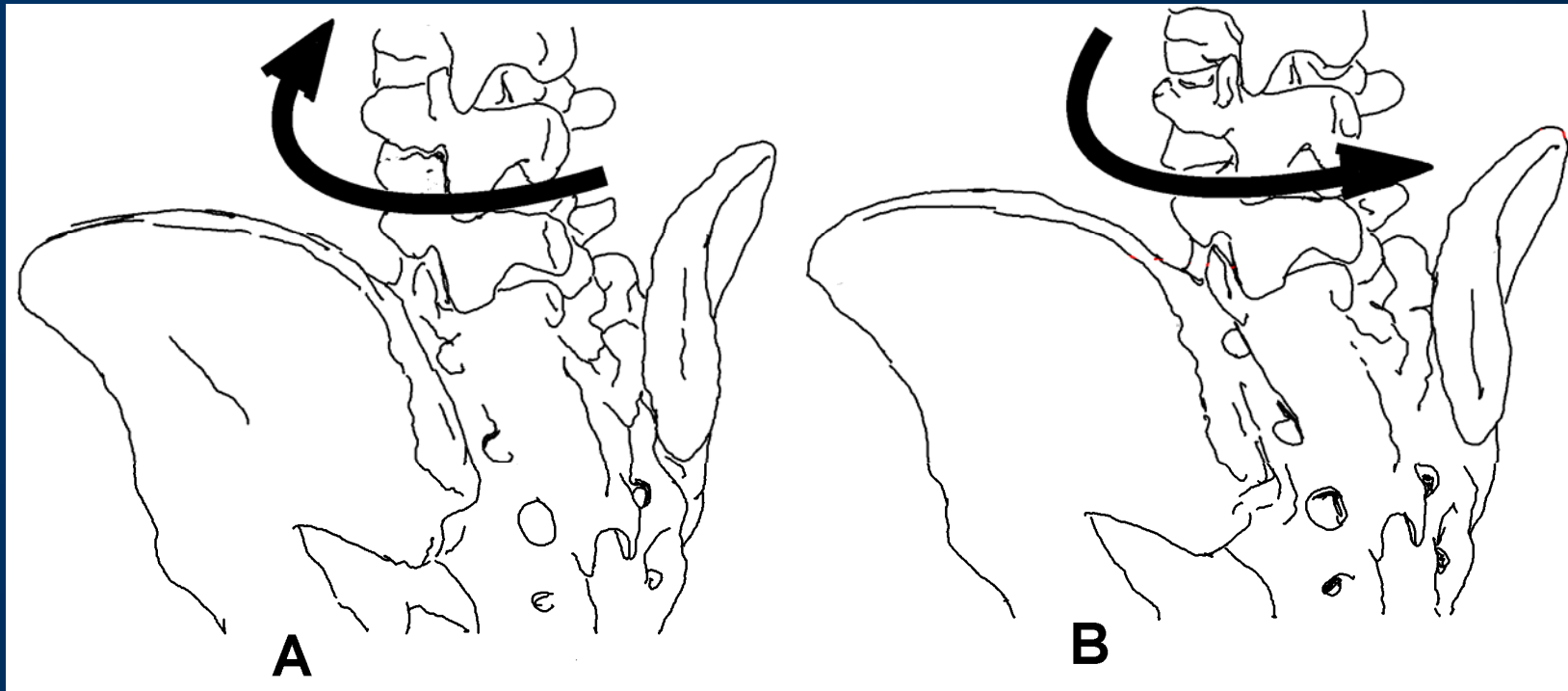
B = **dolore riferito** alla natica e/o alla cresta iliaca (più raro)

Modo di presentarsi del dolore

...il dolore è aggravato dall'estensione del tronco e dalla rotazione controlaterale al lato affetto, dal prolungato ortostatismo e dalla posizione seduta ed è migliorato dal riposo a letto e, in ortostatismo, dalla flessione del tronco...

...s'associano una tender area nella regione lombare paraspinale (sopra le faccette articolari) e la rigidità della colonna lombare, senza deficit neurologici...

...concomitano anomalie morfologiche delle faccette articolari evidenziate dalla TAC...



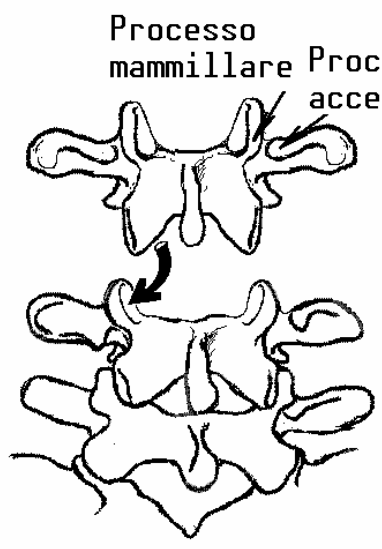
Con la rotazione del tronco a destra (A) “si chiudono” le faccette articolari di sinistra, per cui aumenta il dolore da patologia delle faccette articolari di sinistra, e “si aprono” quelle di destra, per cui si riduce il dolore da patologia delle faccette articolari di destra. Con la rotazione del tronco a sinistra (B) “si chiudono” le faccette articolari di destra, per cui aumenta il dolore da patologia delle faccette articolari di destra, e “si aprono” quelle di sinistra, per cui si riduce il dolore da patologia delle faccette articolari di sinistra

NB:

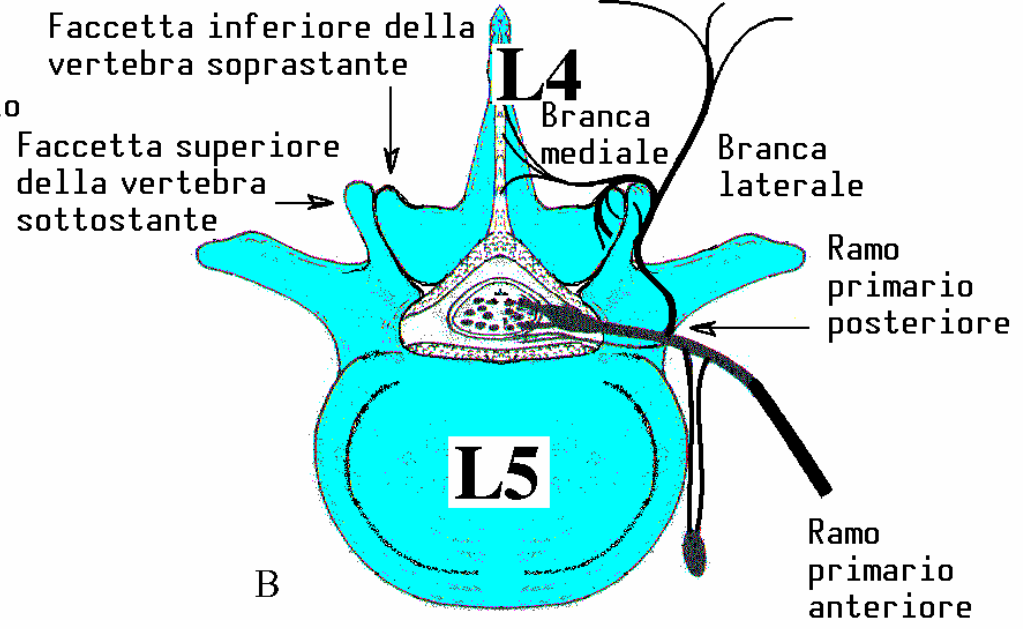
...**clanicamente** la sindrome delle faccette articolari lombari può essere **sospettata** ma **non accertata**...

...neppure gli **esami strumentali** sono dimostrativi e l'unica conferma diagnostica è fornita dal **blocco anestetico** della faccetta sospettata, eseguito sotto controllo fluoroscopico, quando abolisce completamente il dolore ed il mezzo di contrasto è confinato nella faccetta bersaglio...

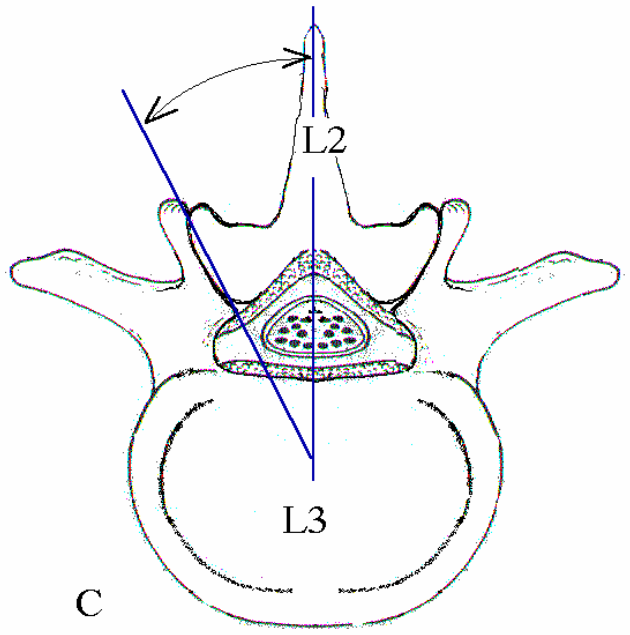
L'infiltrazione delle faccette articolari lombari



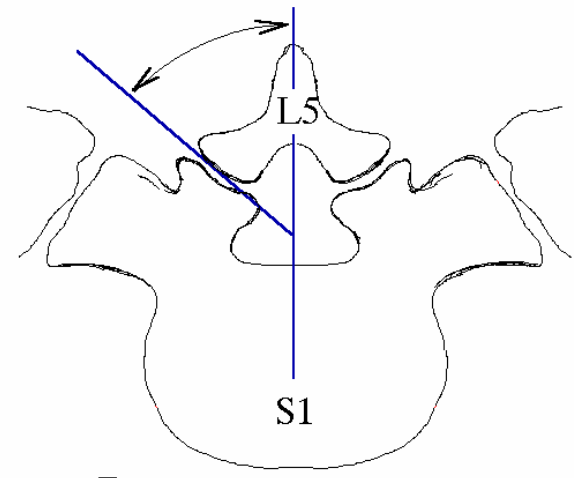
A



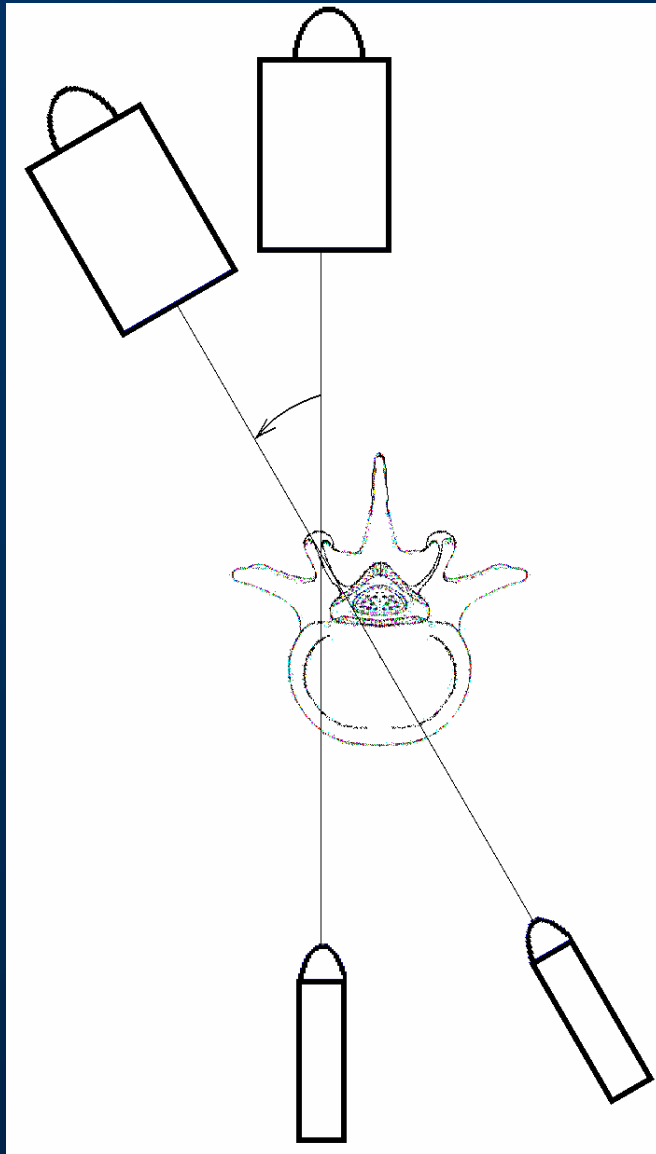
B

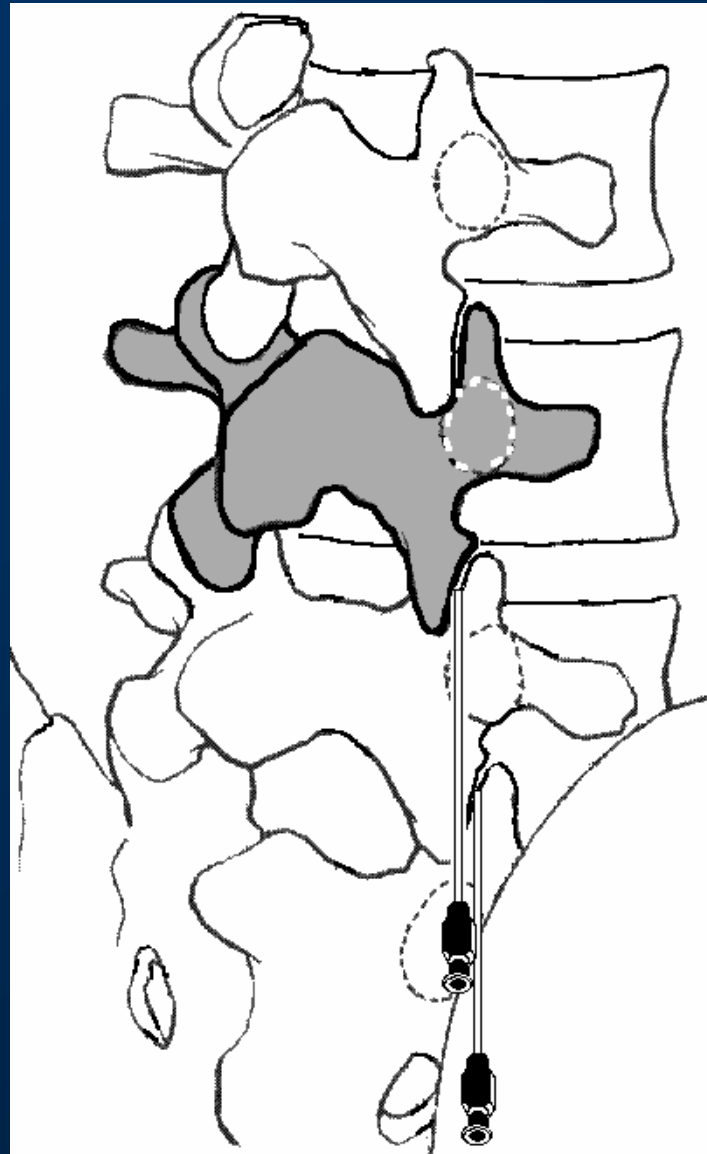


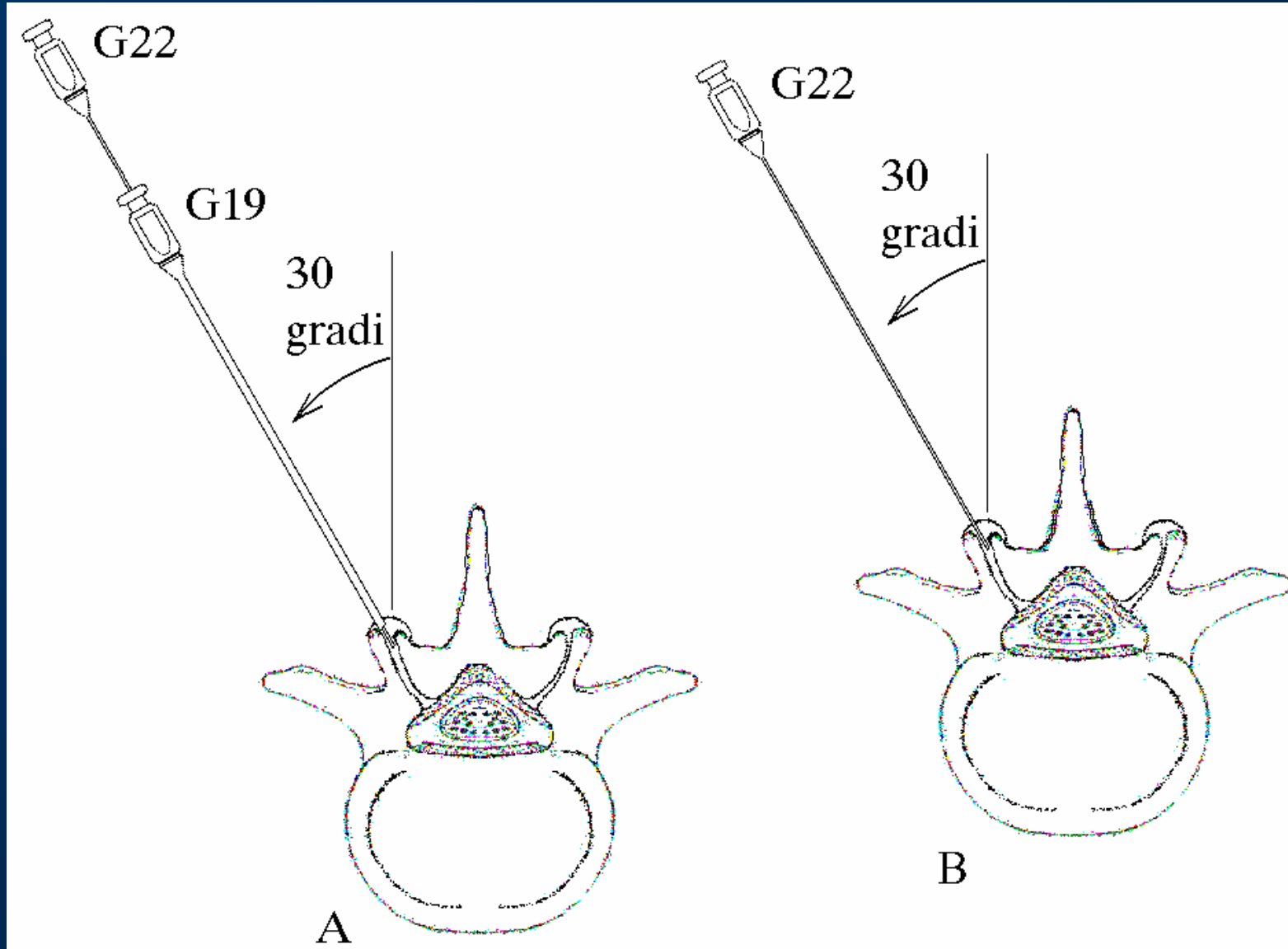
C

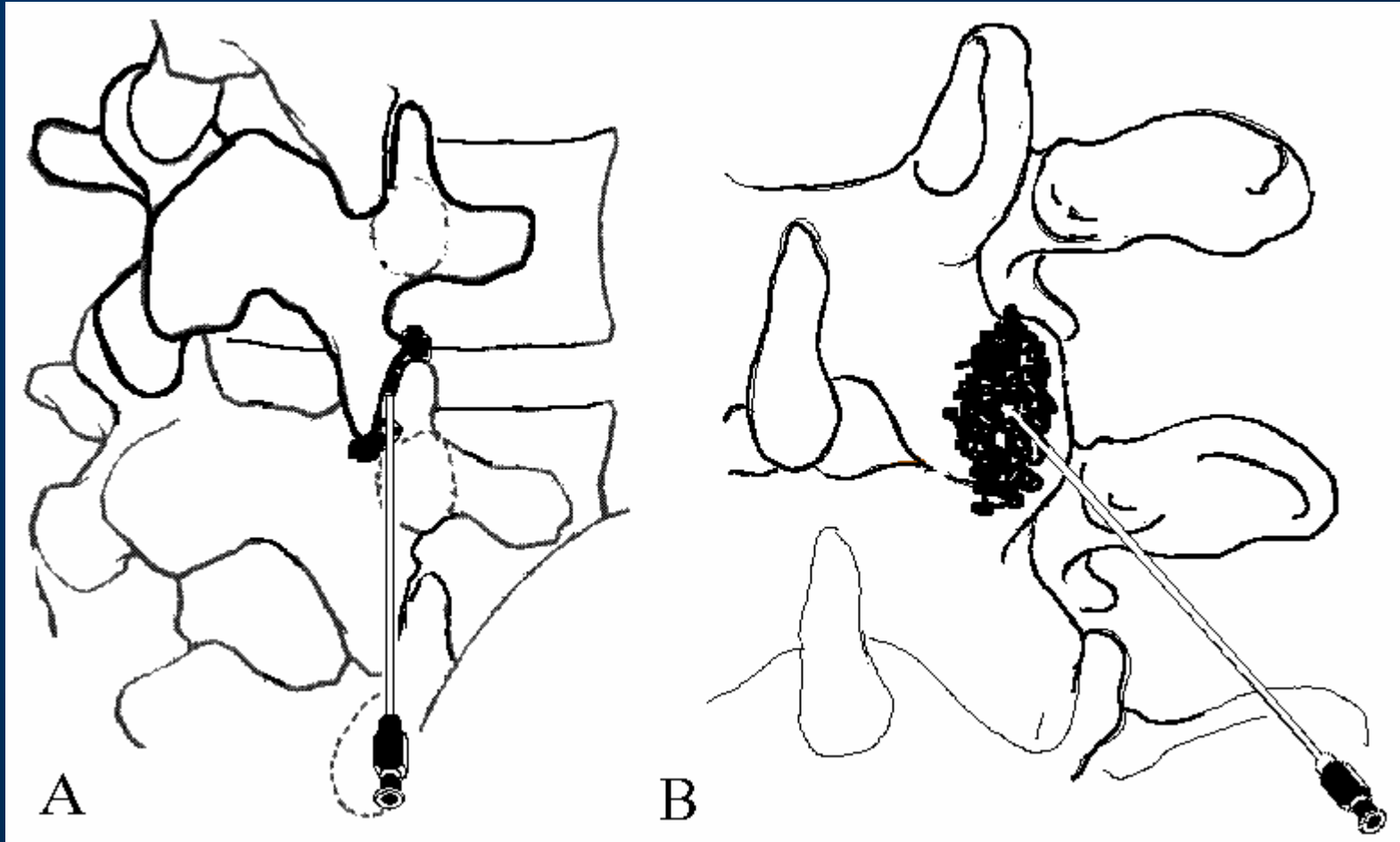


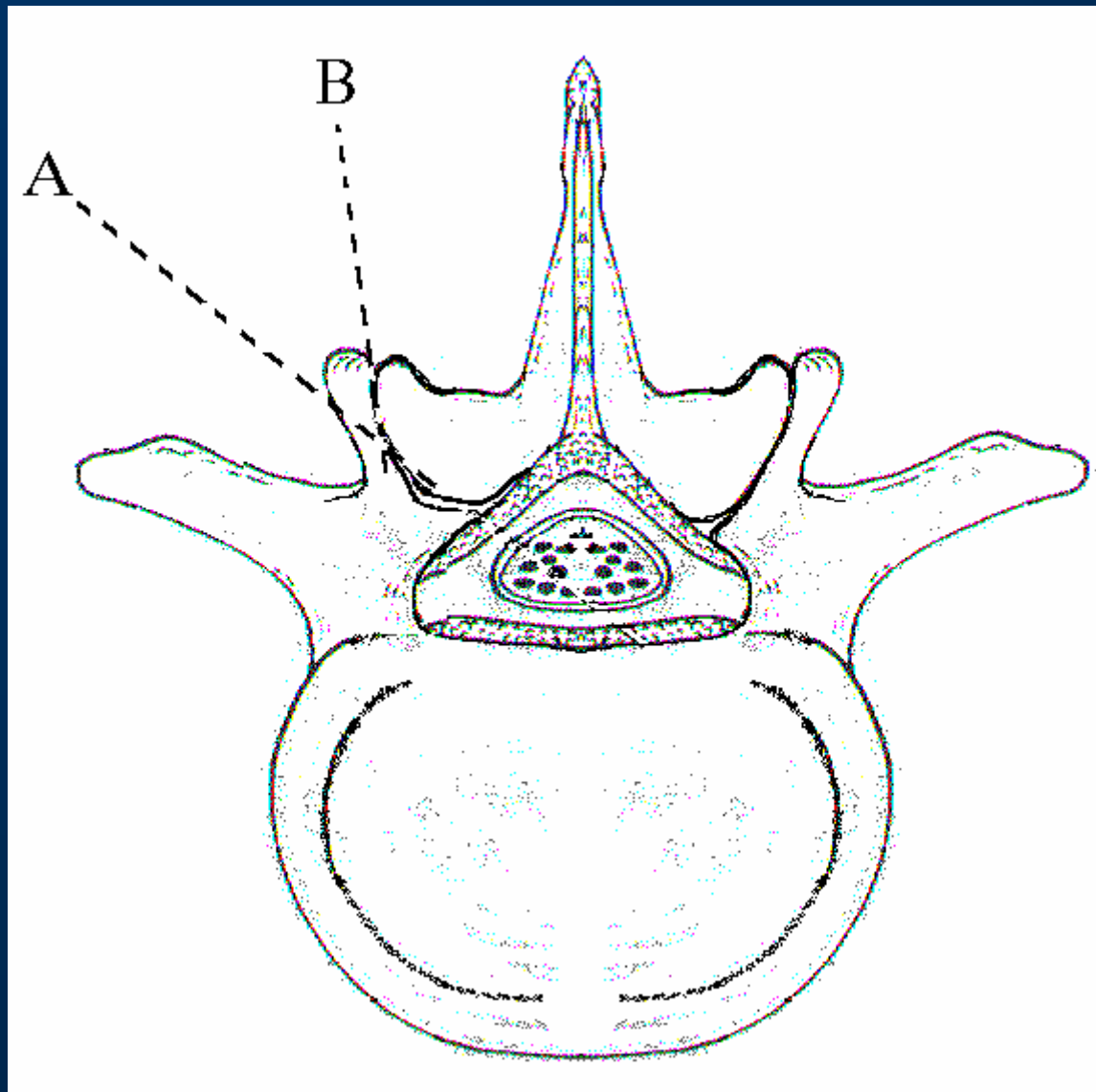
D











La denervazione delle faccette articolari lombari

