Introduzione anatomica al sistema nervoso

www.fisiokinesiterapia.biz

Funzioni del sistema nervoso

- Tre funzioni sovrapposte
  - I recettori sensoriali eseguono un monitoraggio dei cambiamenti all'interno e all'esterno del corpo
    - Cambiamento – uno stimolo
    - Guadagno di informazione –input sensoriale
  - Il SNC processa e interpreta gli inputs sensoriali
    - Prende decisioni – integrazione
  - comanda una risposta attivando organi effettori
    - Risposta –output motorio

Suddivisione di base del sistema nervoso: SNC

- Sistema nervoso centrale (SNC)
  - Cervello e midollo spinale
  - Centro di comando e integrazione

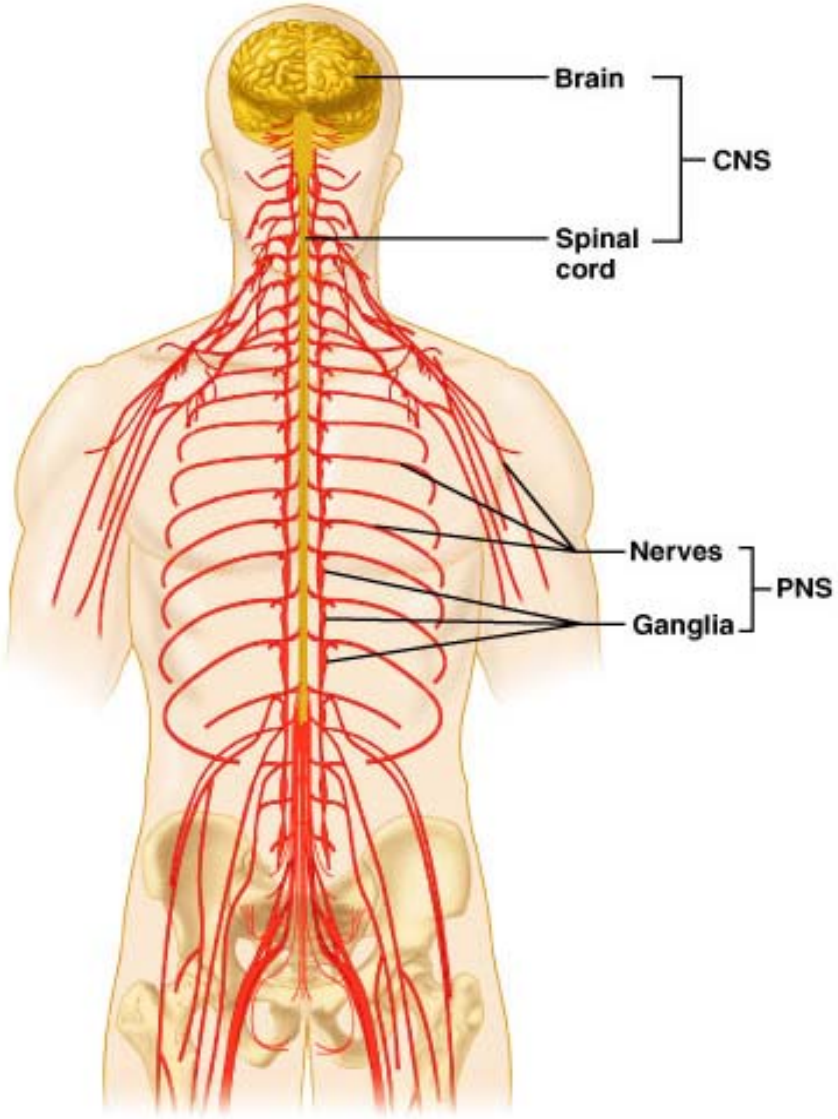

Suddivisione di base del sistema nervoso: SNP

- Sistema nervoso periferico (SNP)
  - Al di fuori del SNC
  - I nervi che si estendono dal cervello e dal midollo spinale
    - Nervi cranici
    - Nervi spinali
  - Collega tutte le regioni del corpo al SNC

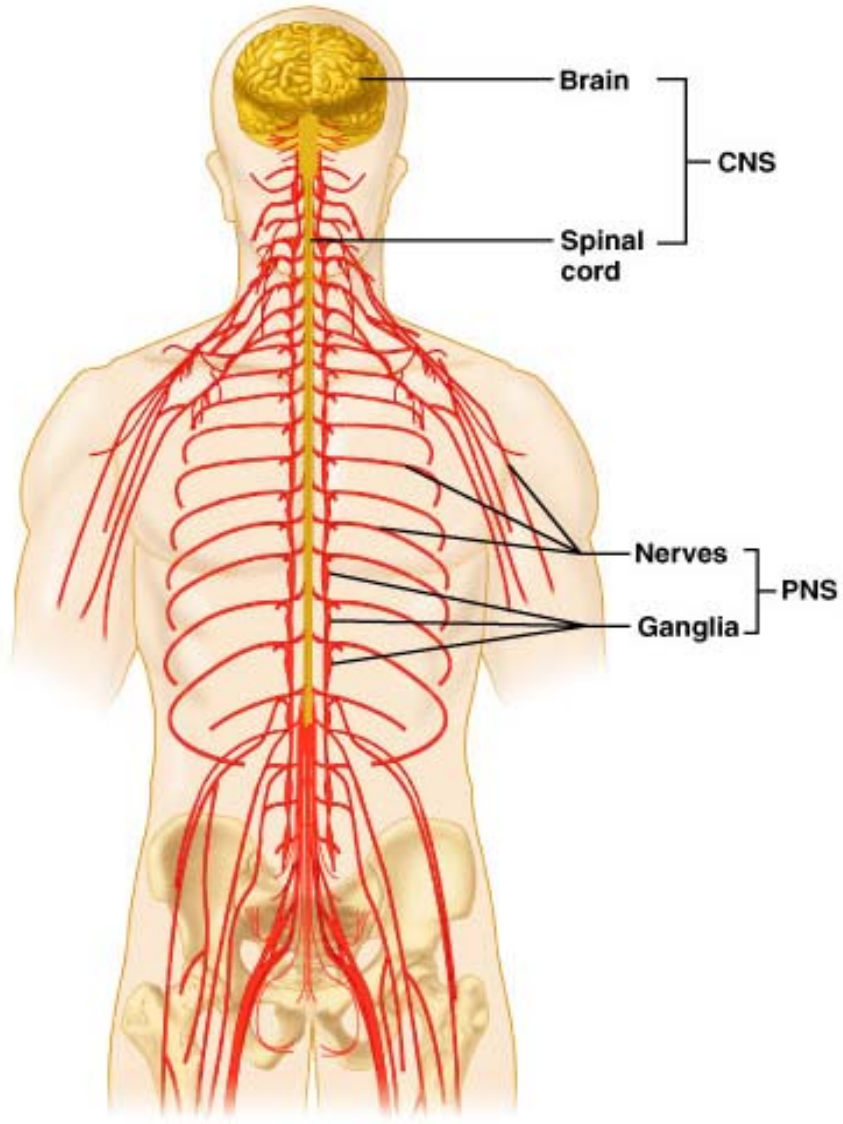

Input sensoriale e output motorio

- I segnali sensoriali sono captati dai recettori sensoriali
  - Sono trasportati da fibre nervose afferenti al SNP e poi al SNC
- I segnali motori sono portati lontano dal SNC
  - Sono portati da fibre nervose efferenti del SNP agli effettori
  - Innervazione dei muscoli e delle ghiandole

Input sensoriali e outputs motori

- Suddivisi a seconda della regione innervata
  - Regione somatica del corpo
  - Regione viscerale del corpo
- Ne risultano quattro suddivisioni principali
  - Sensibilità somatica
  - Sensibilità viscerale
  - Motilità somatica
  - Motilità viscerale

Sensibilità somatica

- Sensibilità somatica
  - Sensi somatici generali – I recettori sono ampiamente distribuiti
    - Tatto, dolore, vibrazione pressione e temperatura
    - Sensi propriocettivi – captano l'allungamento dei tendini e dei muscoli
    - Sensi corporei – posizione e movimento del corpo nello spazio
  - Sensi somatici speciali
    - Udito, equilibrio, visione, odorato

Sensibilità viscerale

- Sensibilità viscerale
  - I sensi viscerali generici – allungamento, dolore, temperatura, nausea, fame
    - Ampiamente riscontrabili nei tratti digestivo e urinario e negli organi riproduttivi
  - Sensi viscerali speciali – il gusto

Motilità somatica

- Motilità somatica
  - Motilità somatica generale – contrazione della muscolatura scheletrica
    - Sotto il controllo volontario
    - Spesso denominato “sistema nervoso volontario”

Motilità viscerale

- Motilità viscerale
  - Regola la contrazione della muscolatura liscia e cardiaca e della secrezione ghiandolare
  - Costituisce il sistema nervoso autonomo
  - Controlla la funzione degli organi viscerali
  - Spesso definito “sistema nervoso involontario”

Sistema nervoso centrale

- Cervello
- Midollo spinale

Termini direzionali del SNC

- Termini direzionali unici per il SNC
  - Rostrale – verso il naso (anteriore)
  - Caudale – verso la coda (posteriore)
  - Dorsale – superiore
  - Ventrale – inferiore

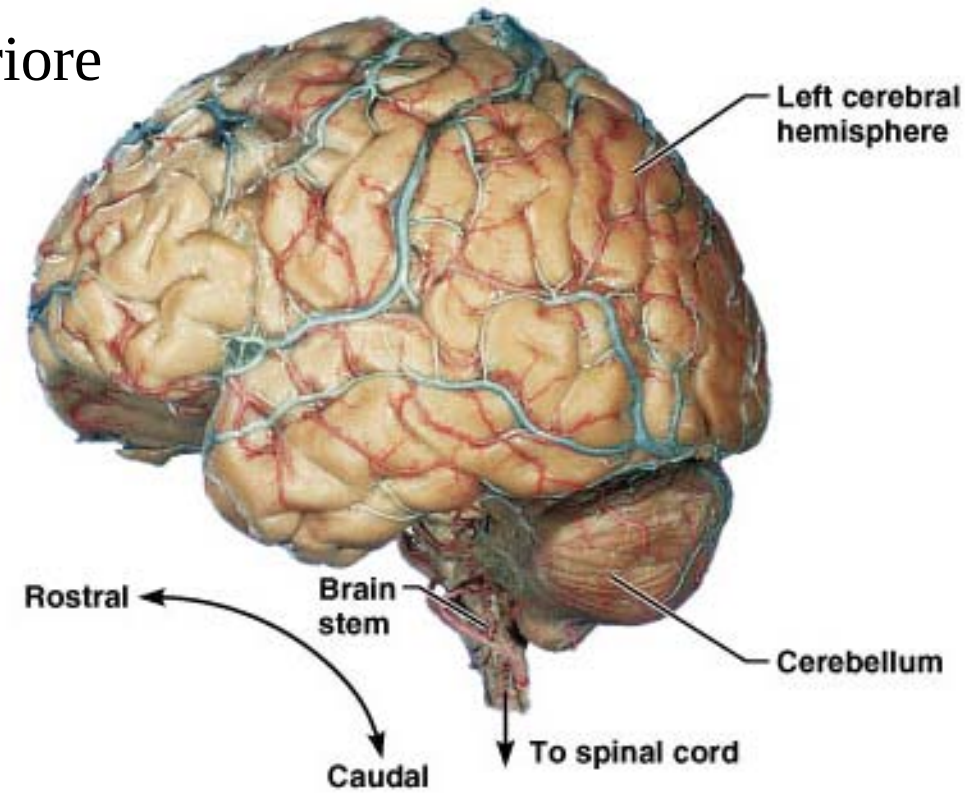

Le quattro principali regioni del cervello

- Emisferi cerebrali
- Diencefalo
- Tronco encefalico:
  - Mesencefalo
  - Ponte
  - Midollo allungato (bulbo)
- Cervelletto

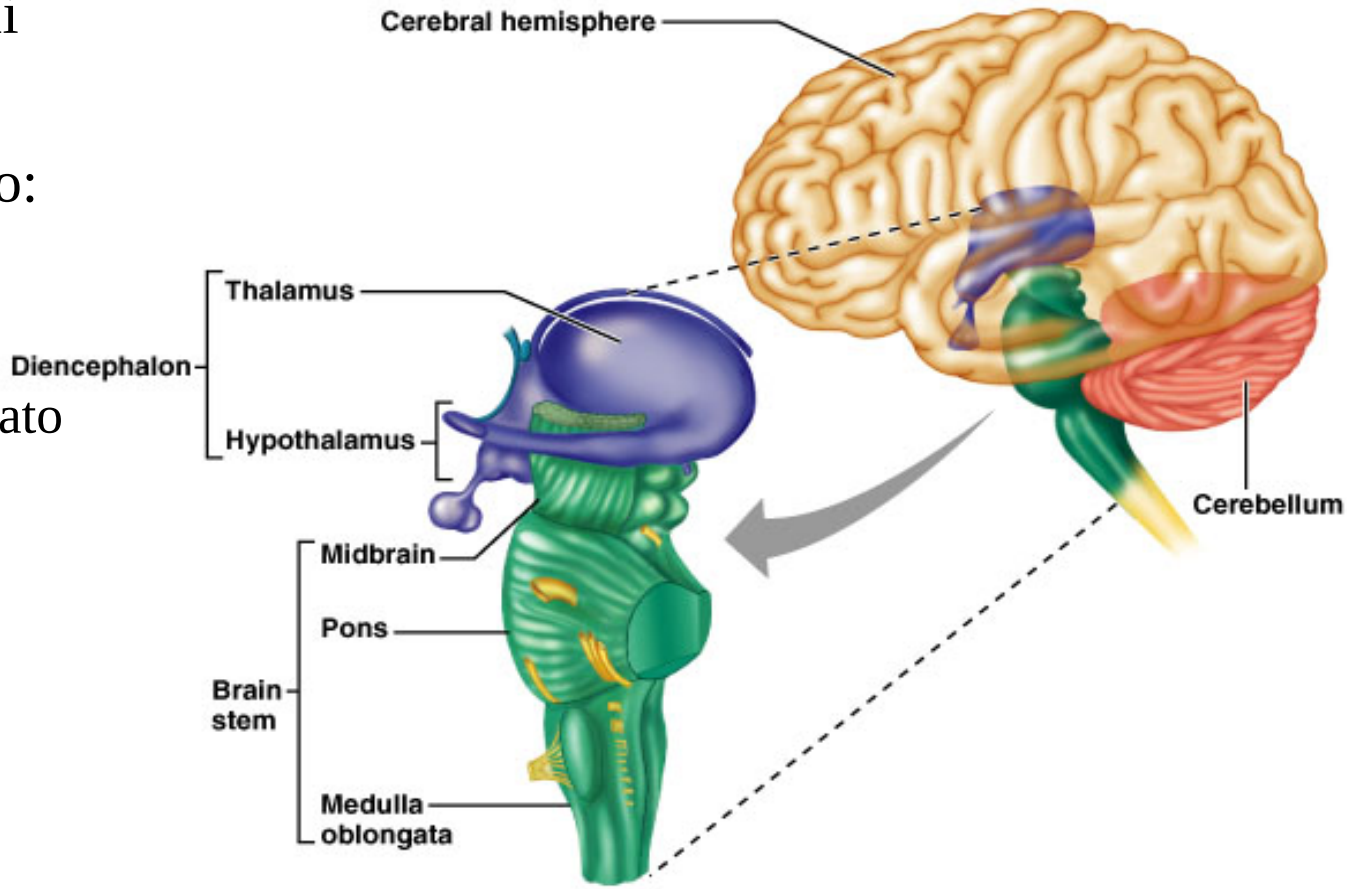

Ventricoli

Ripieni di fluido cerebrospinale

- Rivestiti di cellule ependimali
- In continuità fra di loro
- In continuità col canale centrale del midollo spinale

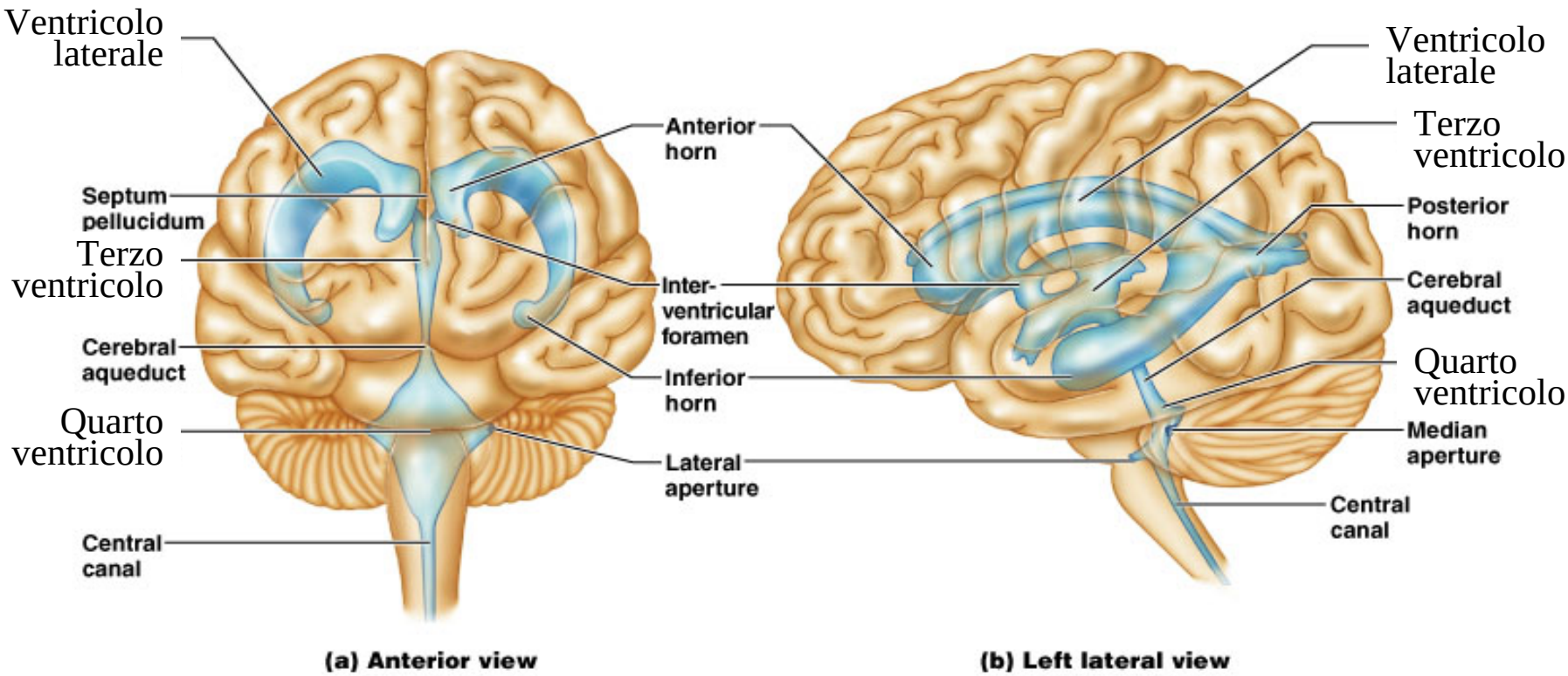

Lobo frontale

- Antero-rostrale al solco centrale
- Superiore alla fissura trasverso-laterale

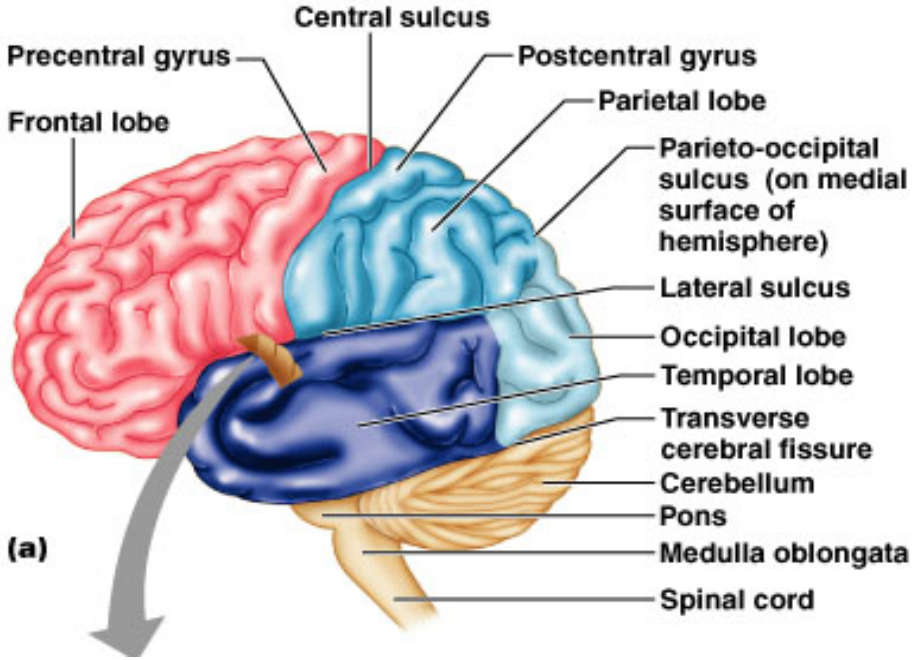

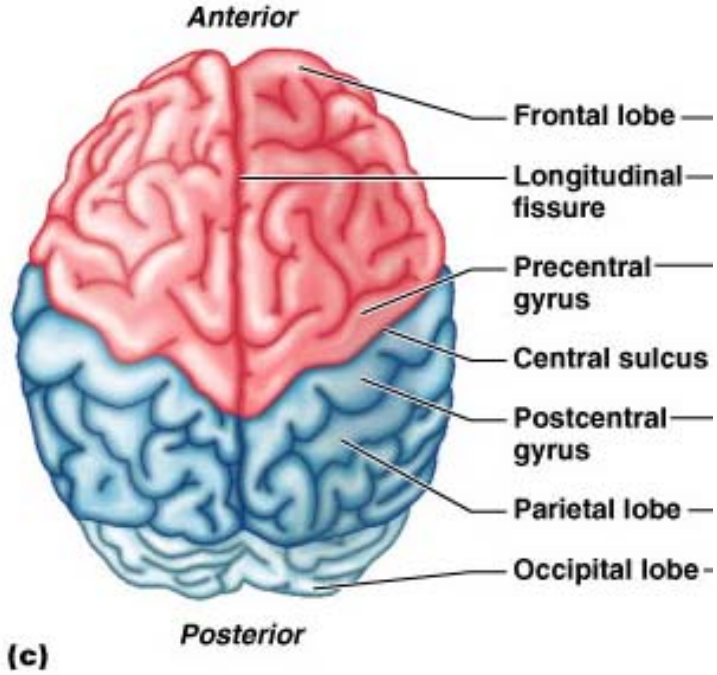

Lobo parietale

- Posteriore al solco centrale
- Superiore alla fissura laterale
- Anteriore al solco parieto-occipitale

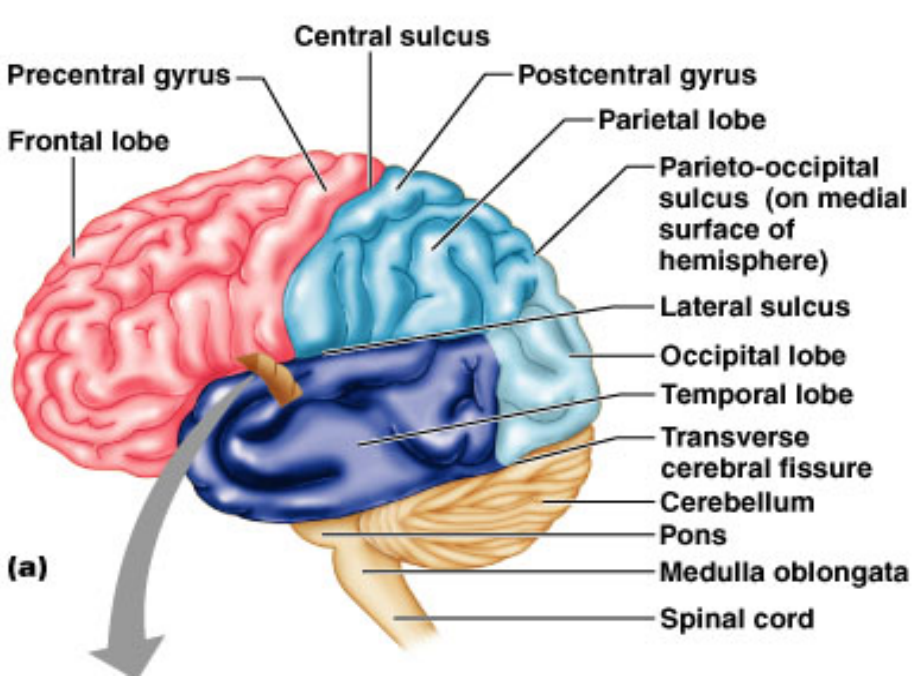

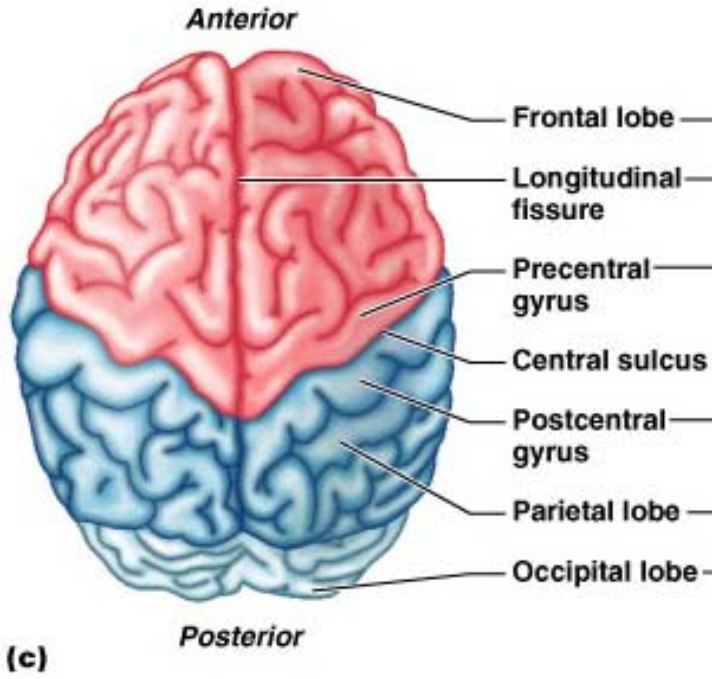

Lobo temporale

- Inferiore alla fissura laterale
- Anteriorw al lobo occipitale

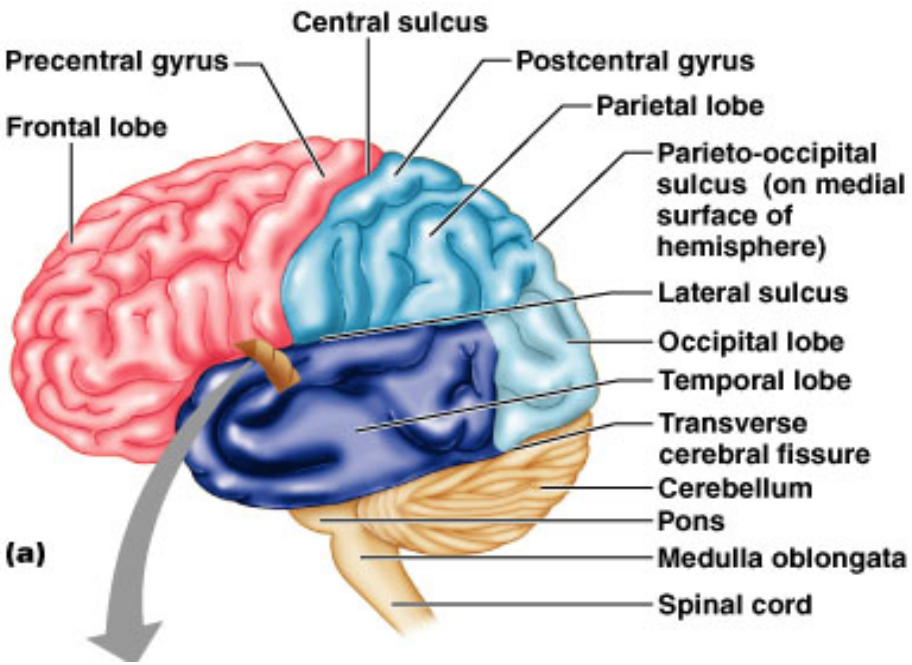

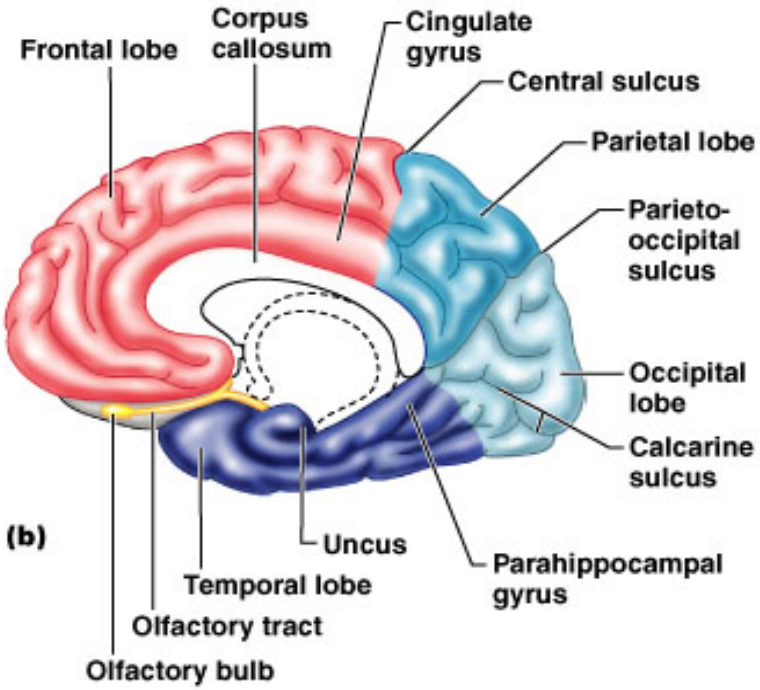

Lobo occipitale

- Posteriore e inferiore al solco parieto-occipitale
- Posteriore al lobo temporale

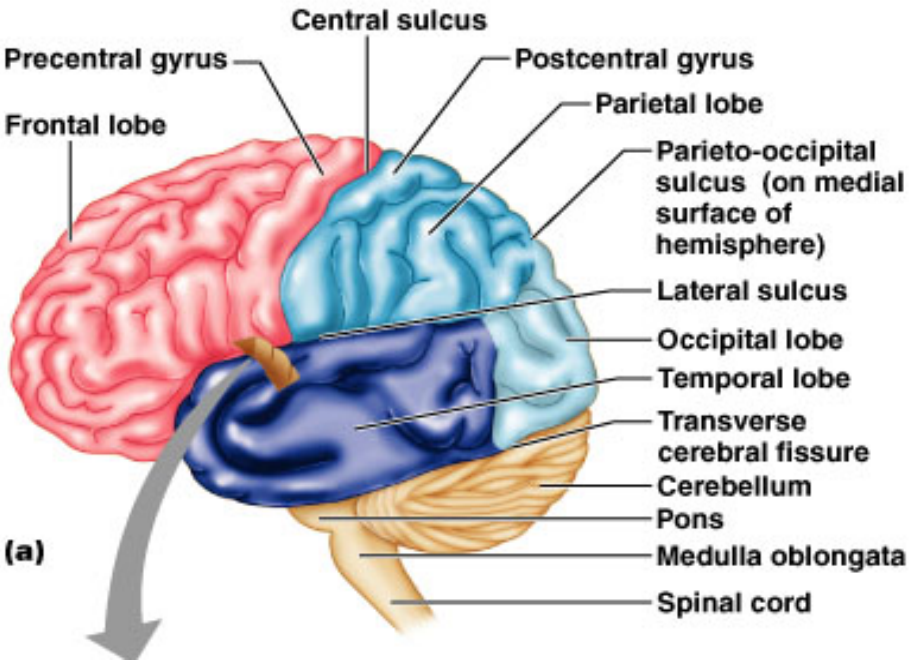

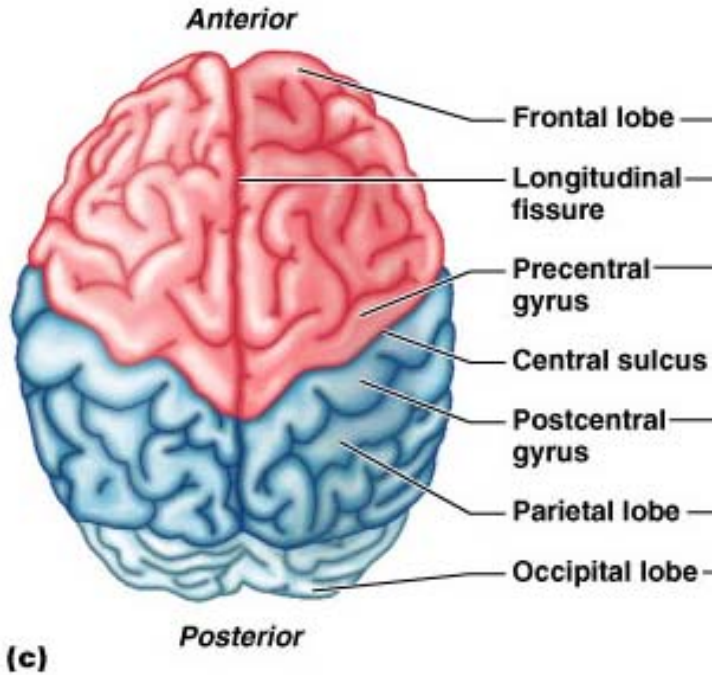

Aree funzionali e strutturali della corteccia cerebrale

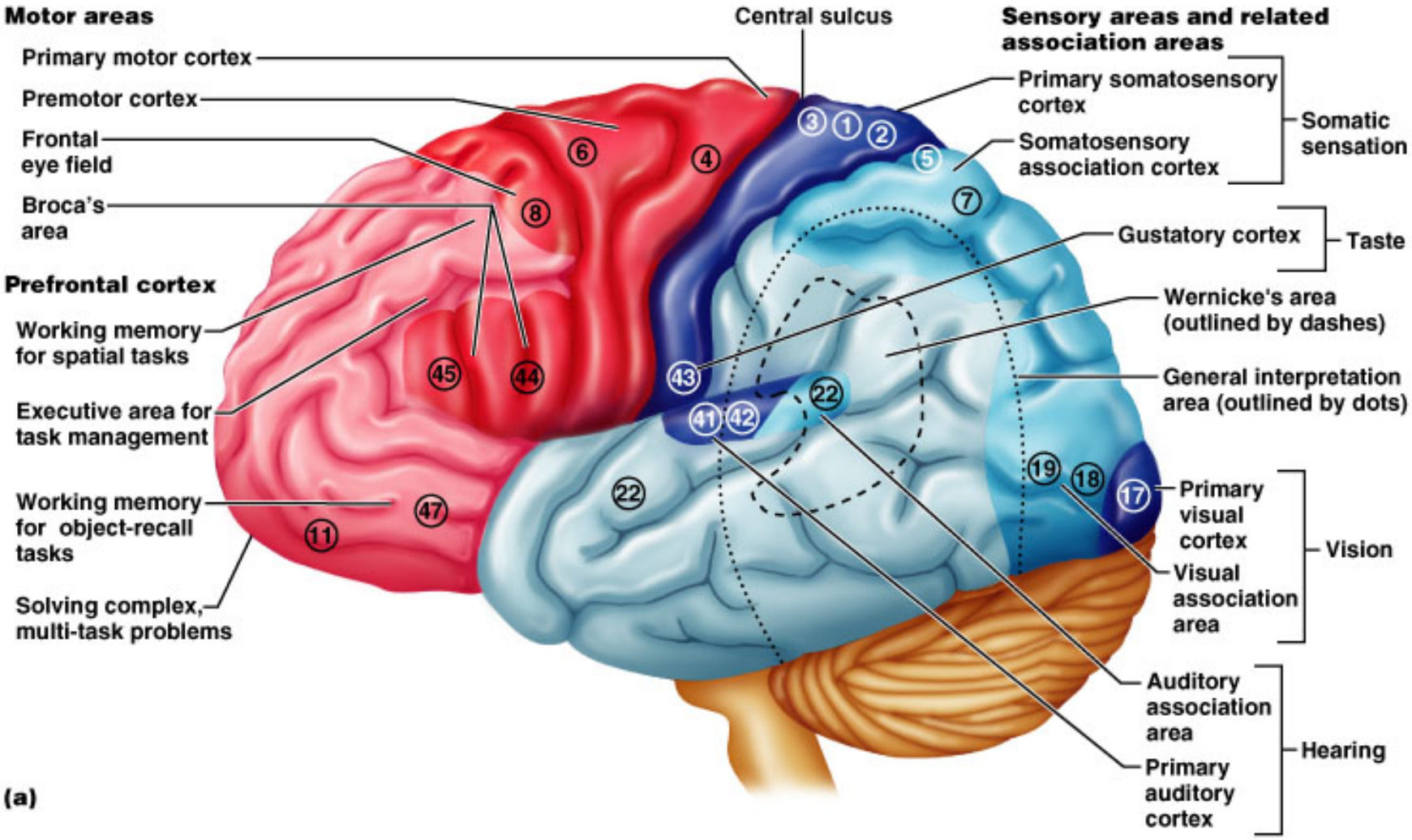

Aree funzionali e strutturali della corteccia cerebrale

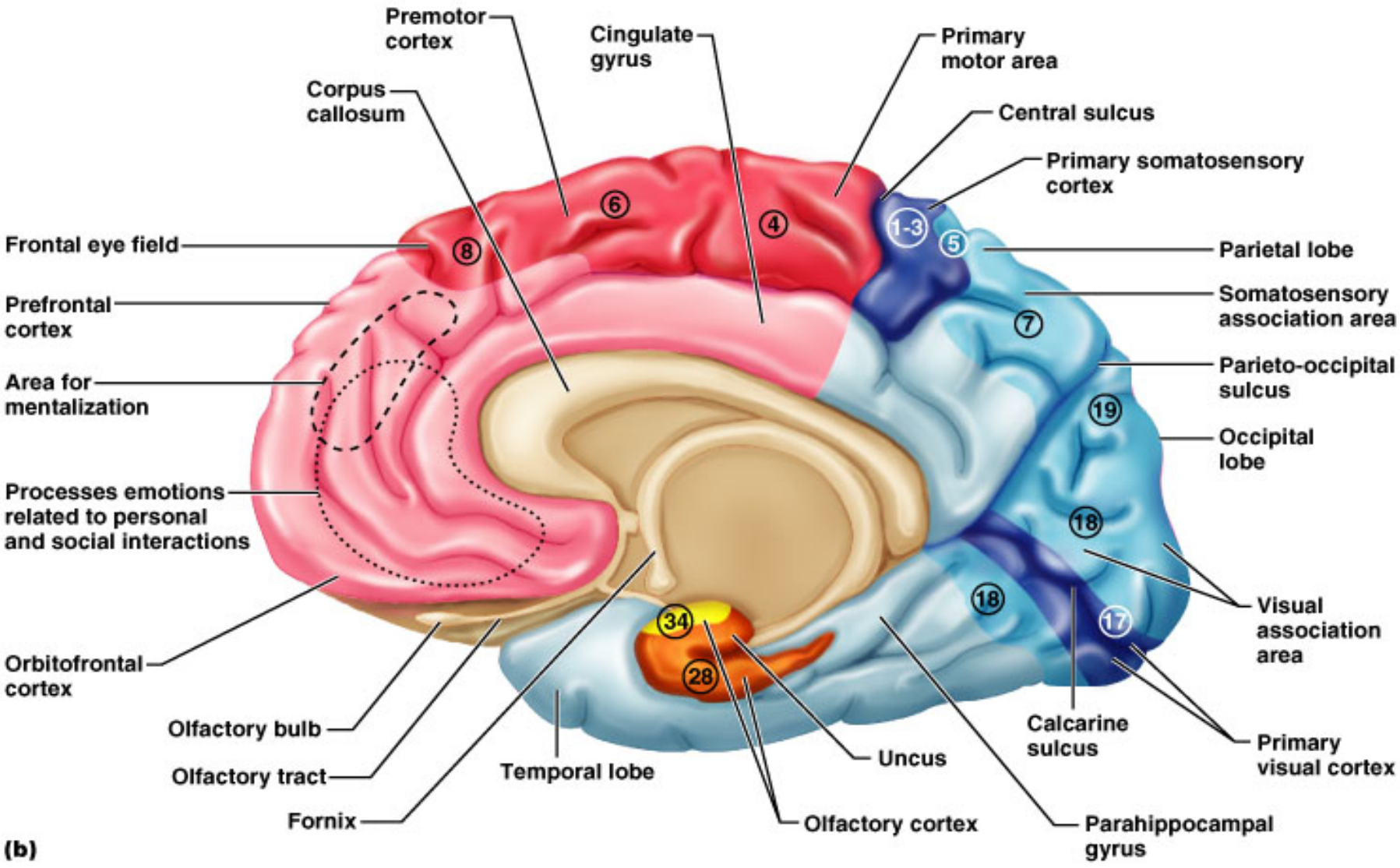

La corteccia cerebrale

- Tre tipi di aree funzionali
  - Aree motorie
  - Aree sensoriali
  - Aree associative

Il diencefalo

- Forma il nucleo centrale del proencefalo
- Circondato dagli emisferi cerebrali
- Composto da tre strutture simmetriche:
  - Talamo, ipotalamo ed epitalamo
- Confina con il terzo ventricolo
- Principalmente costituito di materia grigia

Il diencefalo e il tronco: sezione sagittale

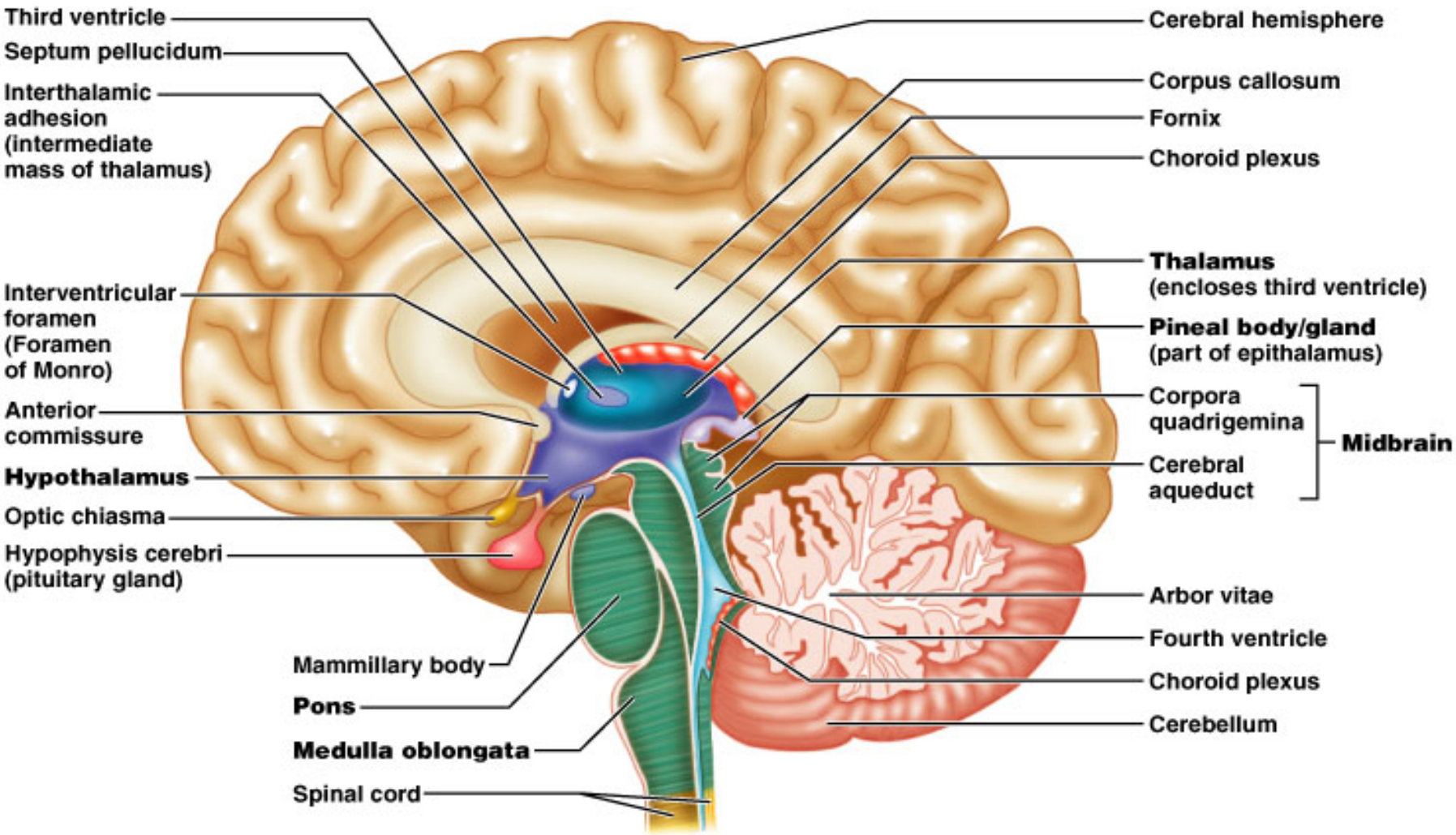

Il diencefalo: visione laterale

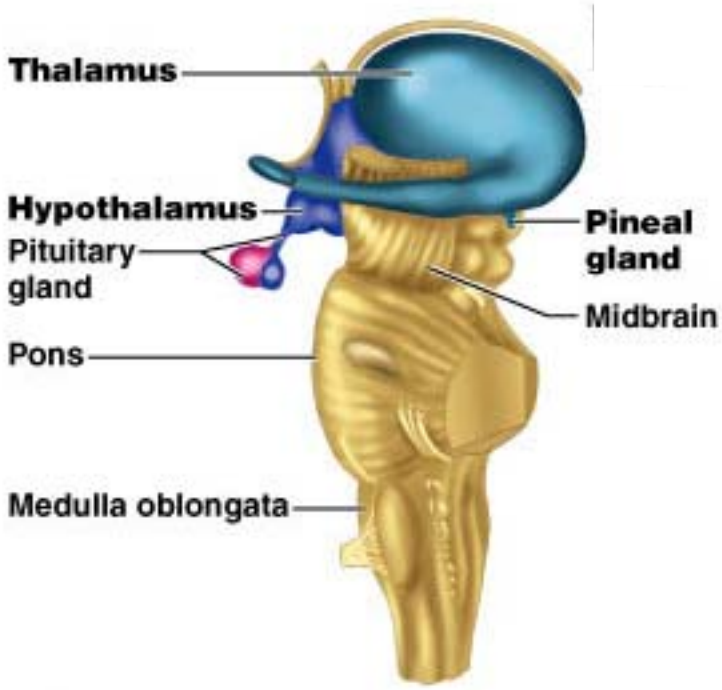

(a)

Il diencefalo : sezione coronale

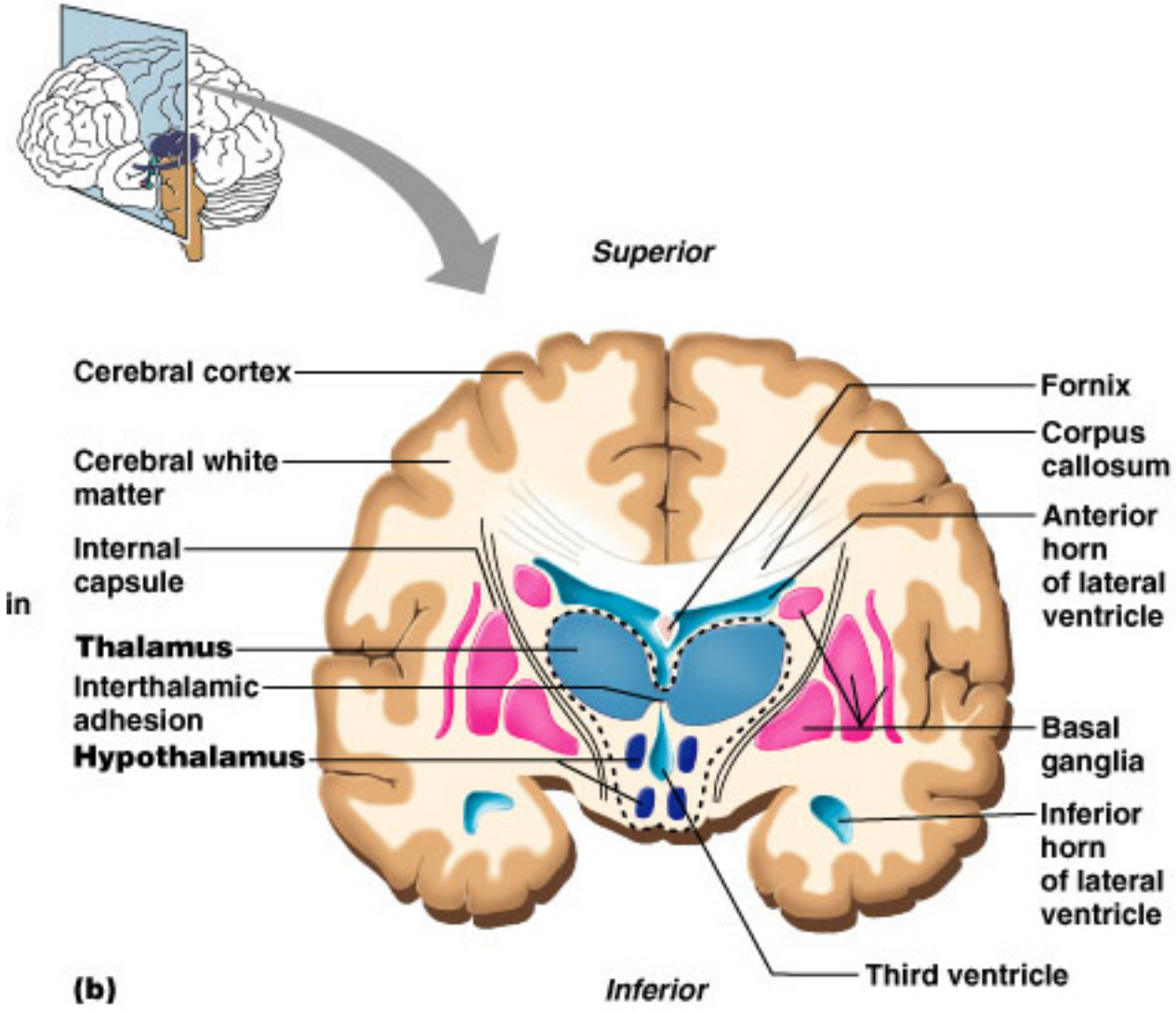

Il tronco

- Include il mesencefalo, il ponte e il midollo allungato (bulbo)

Visione ventrale del cervello – tronco e diencefalo

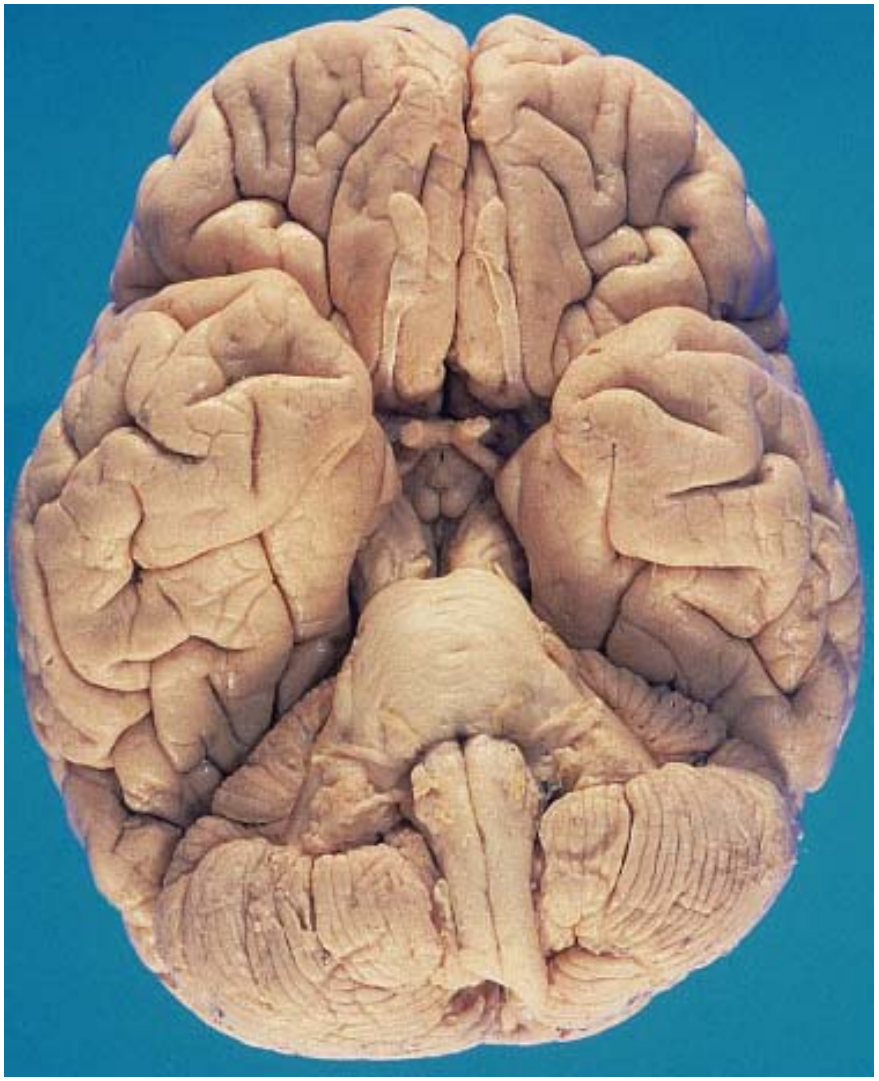

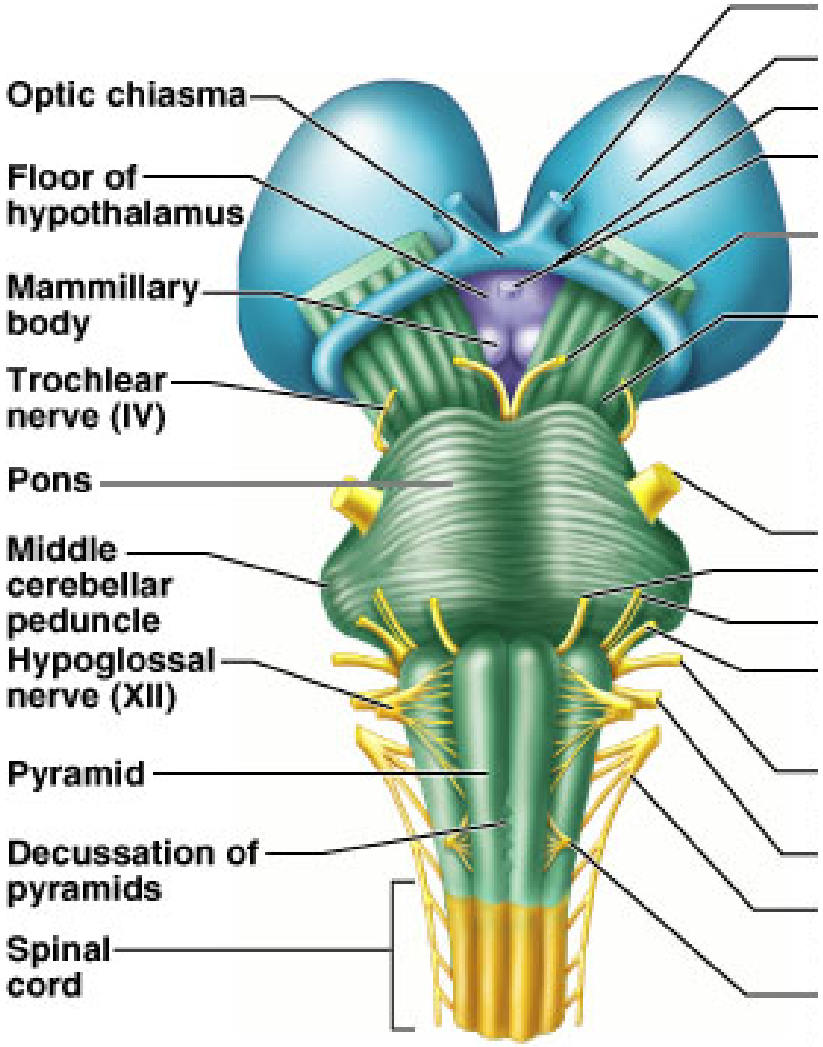

(a) Ventral view

Il diencefalo e il tronco

Ventrale

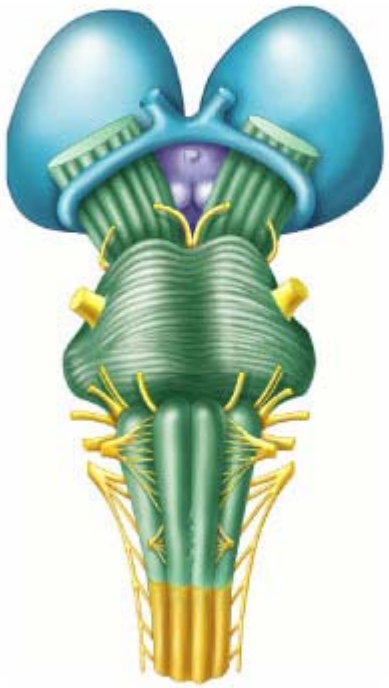

Laterale

Dorsale

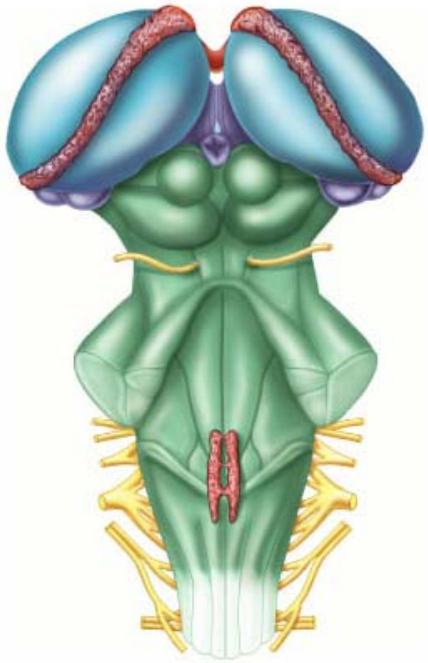

(b)

Education, Inc., publishing as Benjamin Cummings.

Il tronco: funzioni generali

- Produce comportamenti automatizzati necessari per la sopravvivenza
- Via di passaggio per tutti i tratti di fibre tra il cervello e il midollo spinale
- Pesantemente coinvolto nell'innervazione della faccia e del capo
  - 10 delle 12 paia di nervi cranici partono da esso

Il cervelletto

- Localizzato dorsalmente al ponte e al bulbo
  - Raffina e coordina I movimenti corporei
  - Aiuta al mantenimento dell'equilibrio

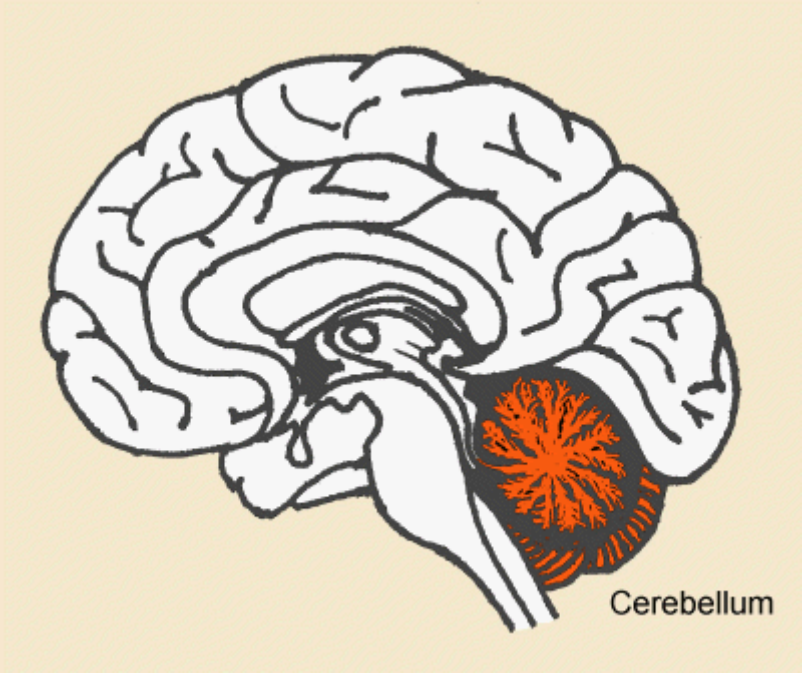

Il cervelletto

- Consiste di due emisferi cerebellari
- La superficie è ripiegata in creste chiamate **folia**
  - Separate da fissure
- Ciascun emisfero è suddiviso in:
  - Lobo anteriore
  - Lobo posteriore
  - Lobo flocculonodulare

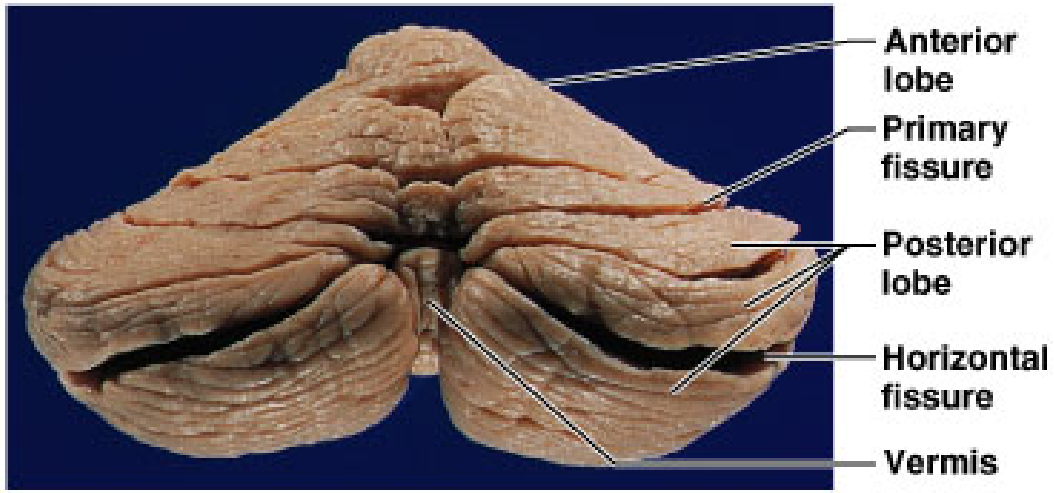

(b) Posterior view

Il cervelletto: veduta posteriore

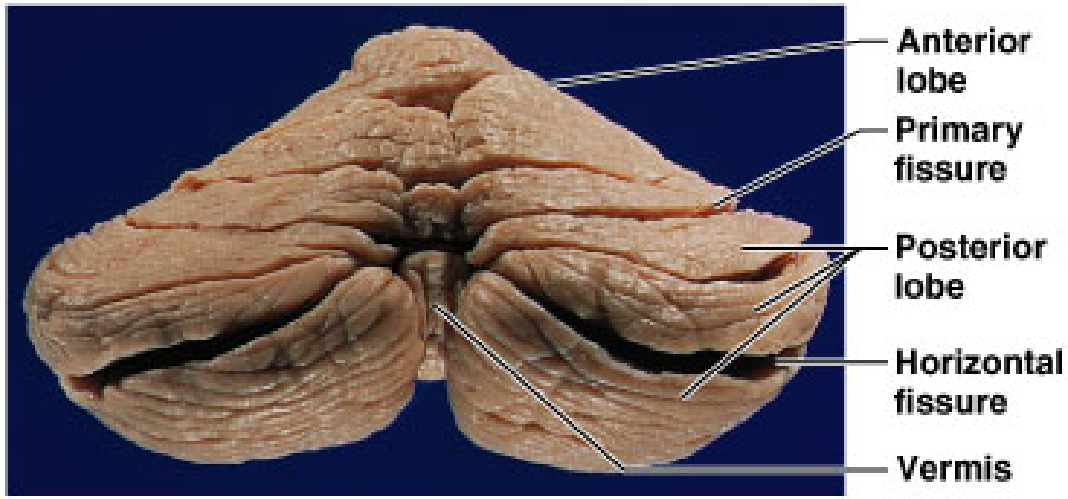

(b) Posterior view

Il cervelletto : sezione frontale

- Composto da tre regioni
  - Corteccia – sostanza grigia
  - Sostanza bianca interna
  - Nuclei profondi – materia grigia in profondità

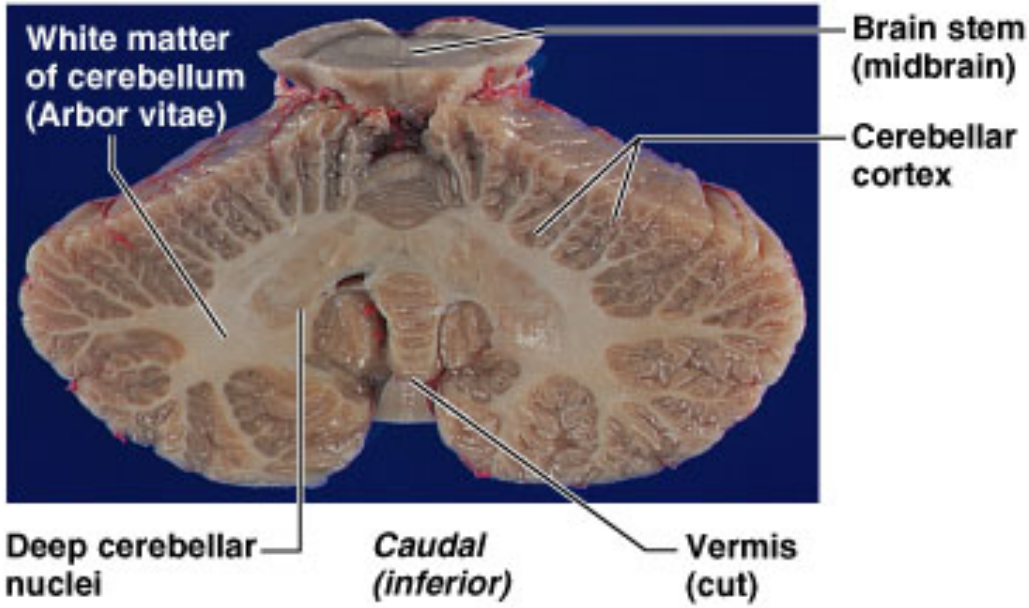

(c) Frontal section

Il cervelletto : sezione sagittale

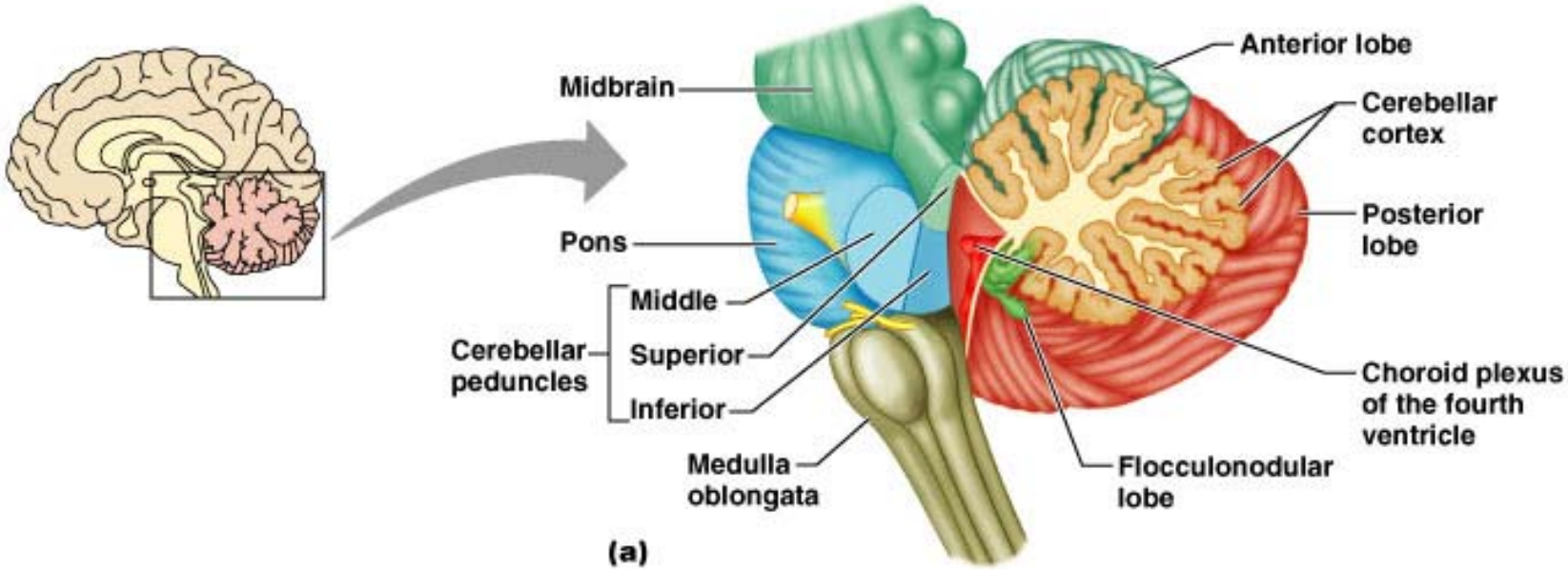

Il cervelletto

- Il cervelletto riceve informazione
  - Sull’equilibrio
  - Sui movimenti in svolgimento di arti, collo e tronco
  - Dalla corteccia cerebrale

Il sistema limbico

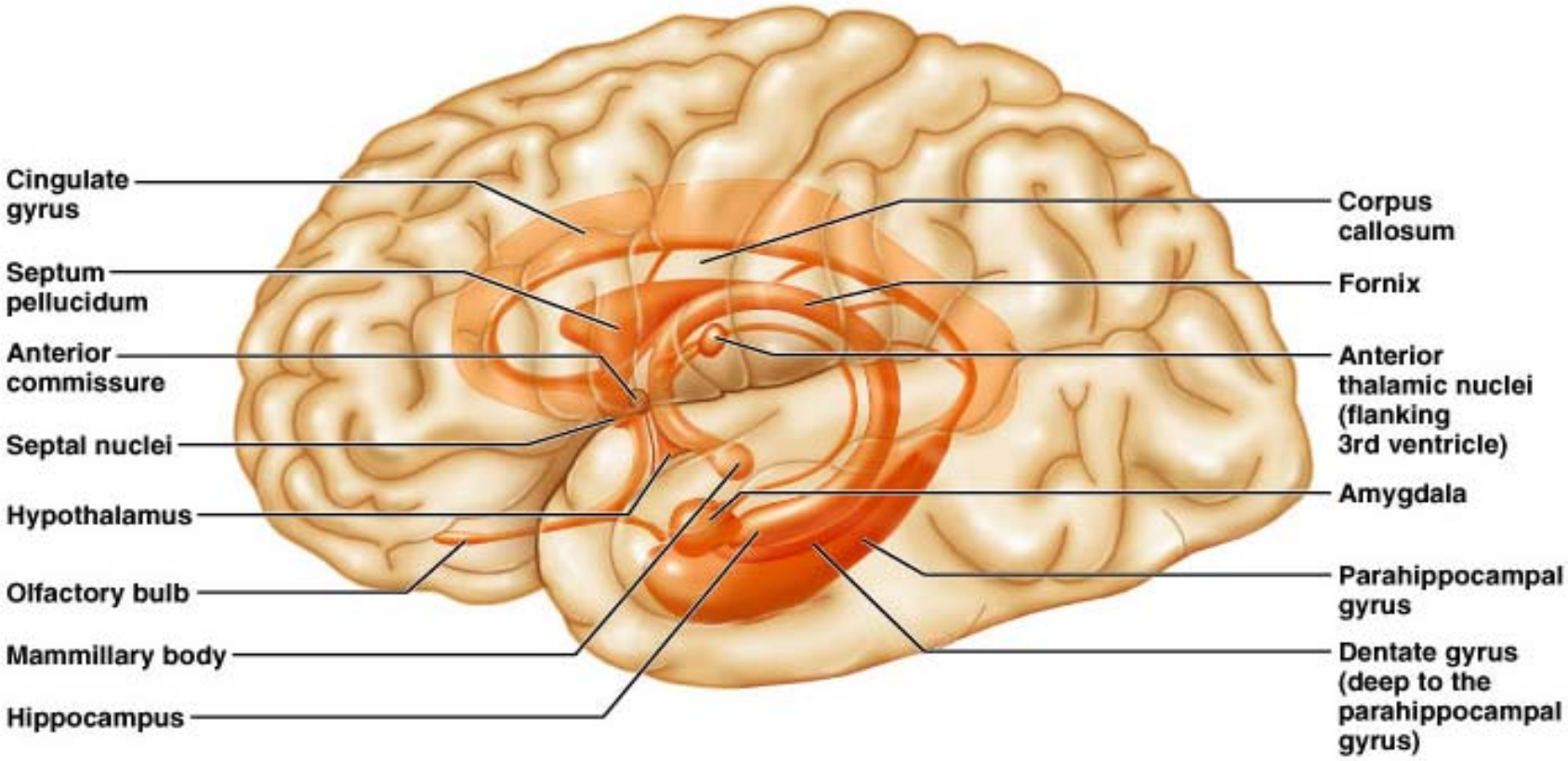

Il sistema limbico

- Il cervello “emozionale”
  - Giro del cingolo
    - Ci permette di viaggiare tra i pensieri
    - Interpreta il dolore come spiacevole
- La formazione dell’ippocampo
  - L’ippocampo e il giro paraippocampale

Midollo spinale: cervicale, toracico, lombare, e sacrale

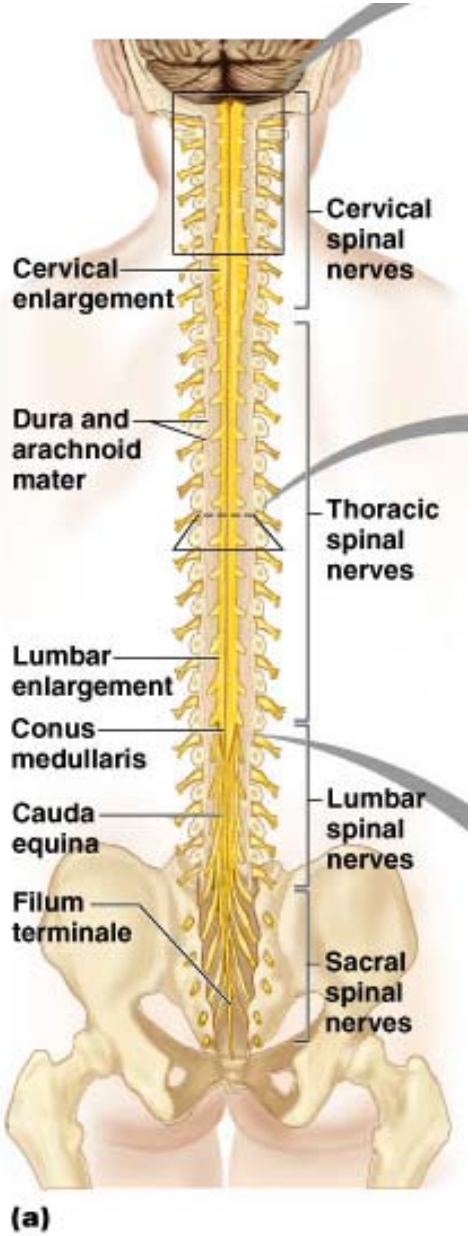

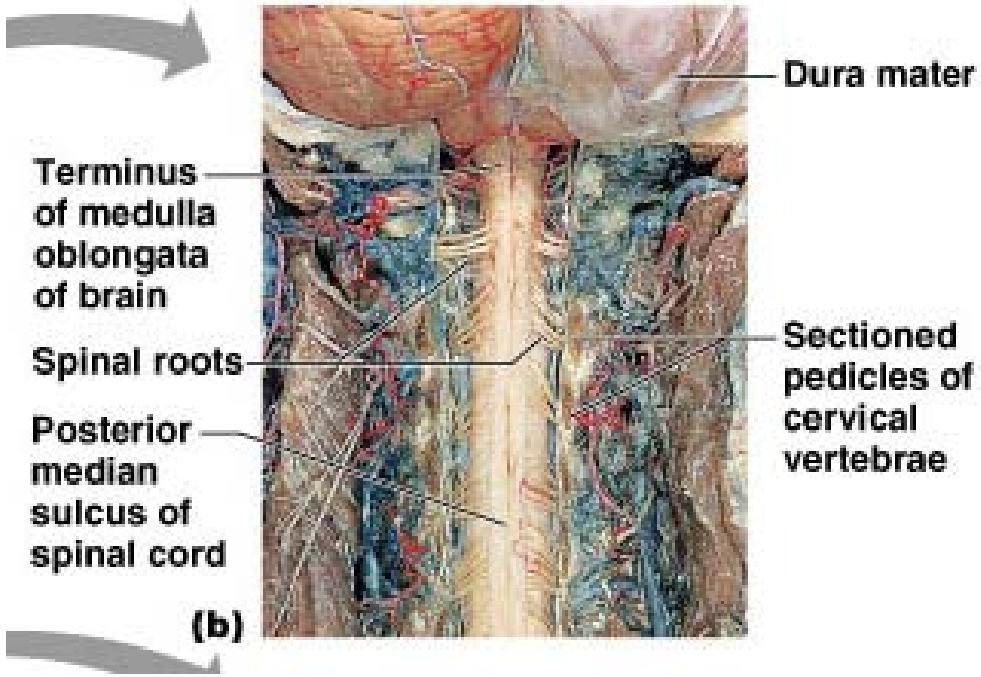

Anatomia del midollo spinale

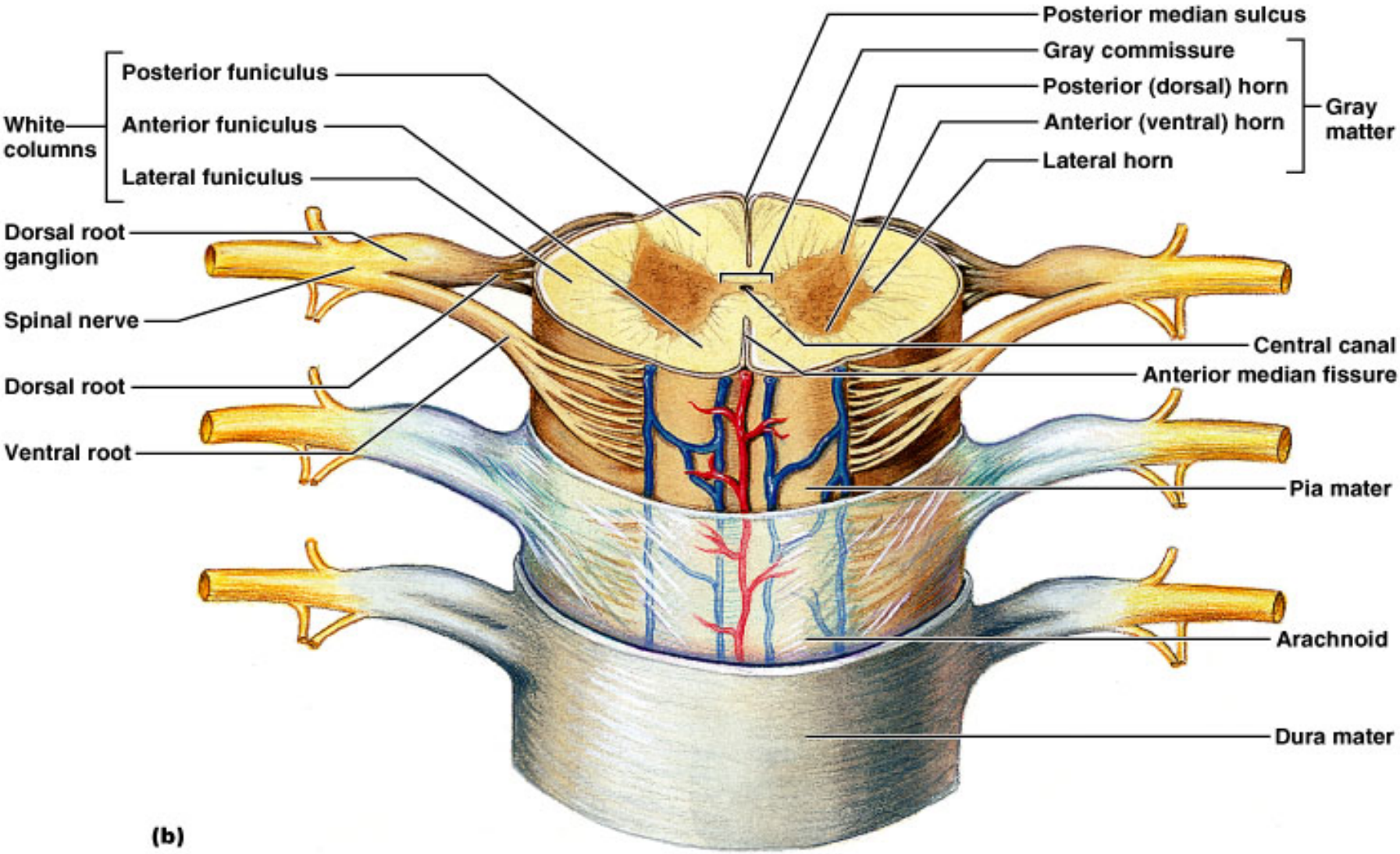

Sostanza grigia del midollo spinale e radici spinali

- A forma di H
- Commissura grigia – contiene il canale centrale
- Corna anteriori – contengono i corpi cellulari dei motoneuroni
- Corna posteriori – consistono di interneuroni
- Sostanza grigia – suddivisa tra le regioni viscerali e somatiche

Sostanza grigia del midollo spinale e radici spinali

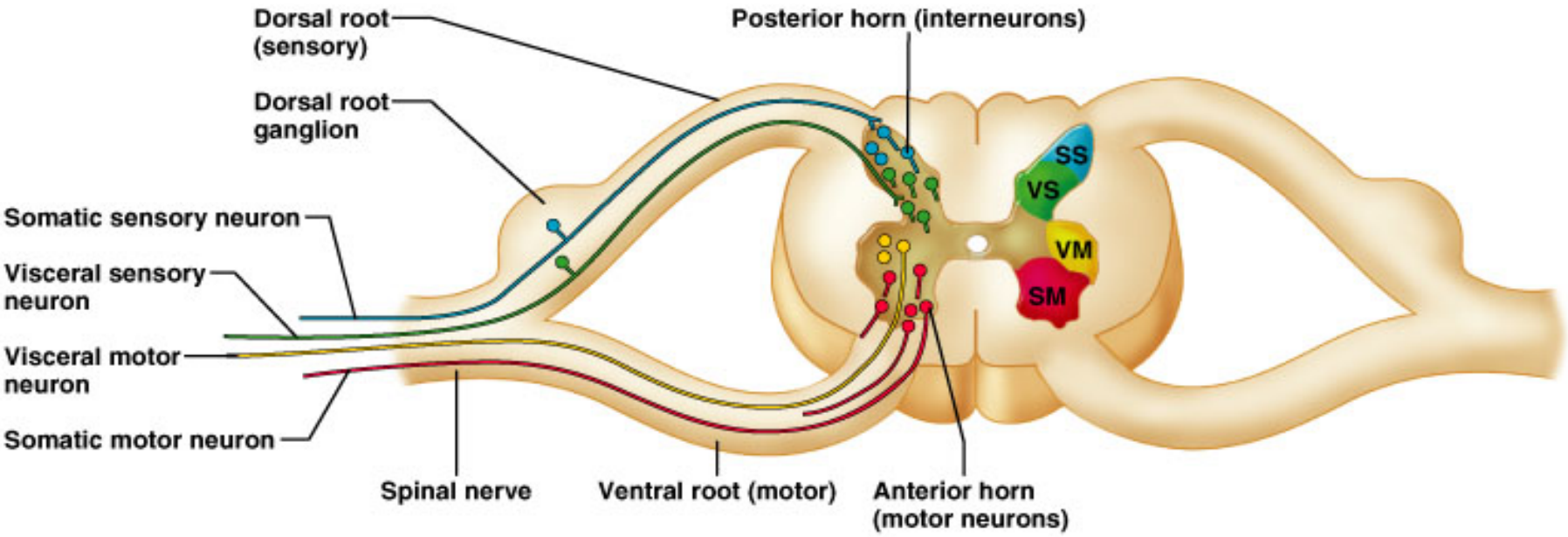

Sostanza bianca del midollo spinale

- Formata da assoni mielinici e amielinici
- Tre tipi di fibre
  - ascendenti
  - discendenti
  - commissurali

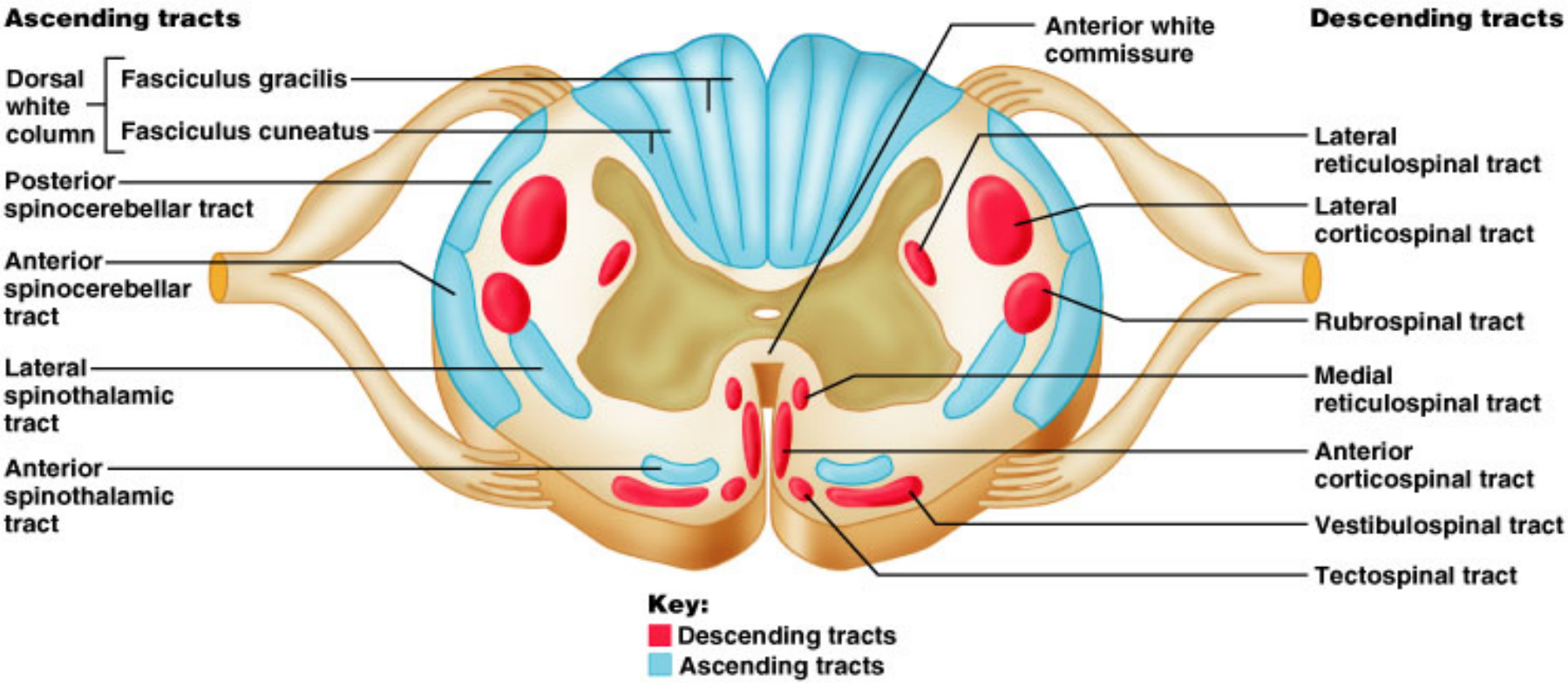

Vie ascendenti (sensoriali)

- Conducono impulsi della sensibilità somatica
- Catene di neuroni composti di:
  - Neuroni del primo, secondo e terzo ordine
- Quattro principali vie ascendenti
  - Via della colonna dorsale
  - Via spinotalamica
  - Via spinocerebellare posteriore
  - Via spinocerebellare anteriore

Vie ascendenti

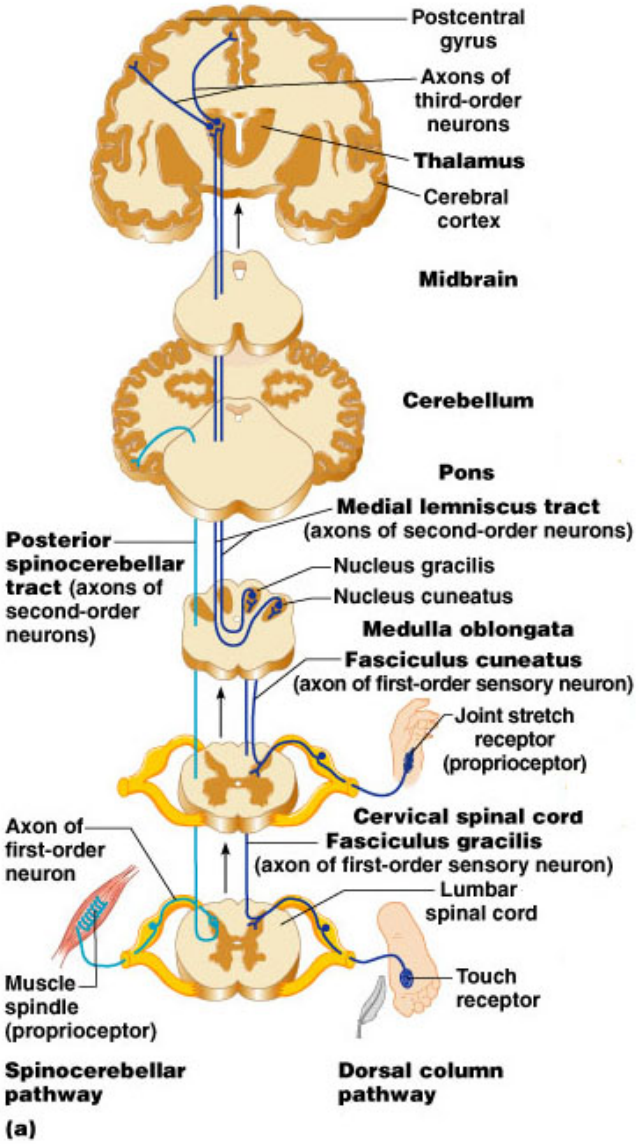

Vie ascendenti

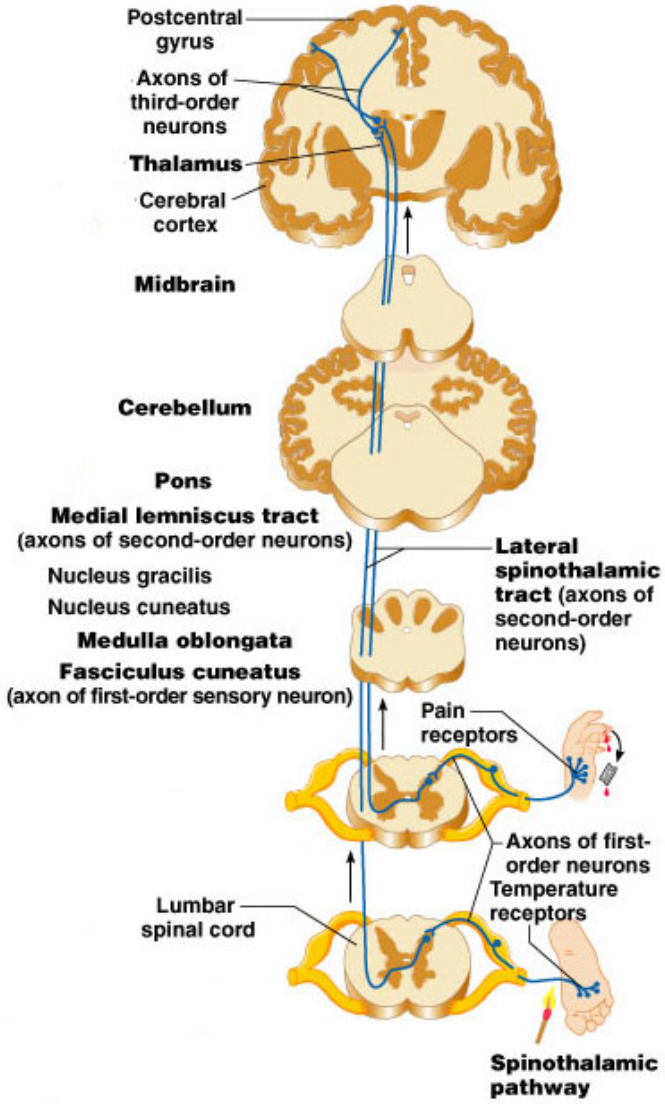

(b)

Vie discendenti (motorie)

- Inviano istruzioni motorie dal cervello al midollo spinale
- Suddivise in due gruppi
  - Tratti piramidali, o corticospinali
  - Altre vie motorie
    - Tratto tettospinali
    - Tratto vestibulospinale
    - Tratto rubrospinale
    - Tratto reticulospinale

Vie motorie discendenti

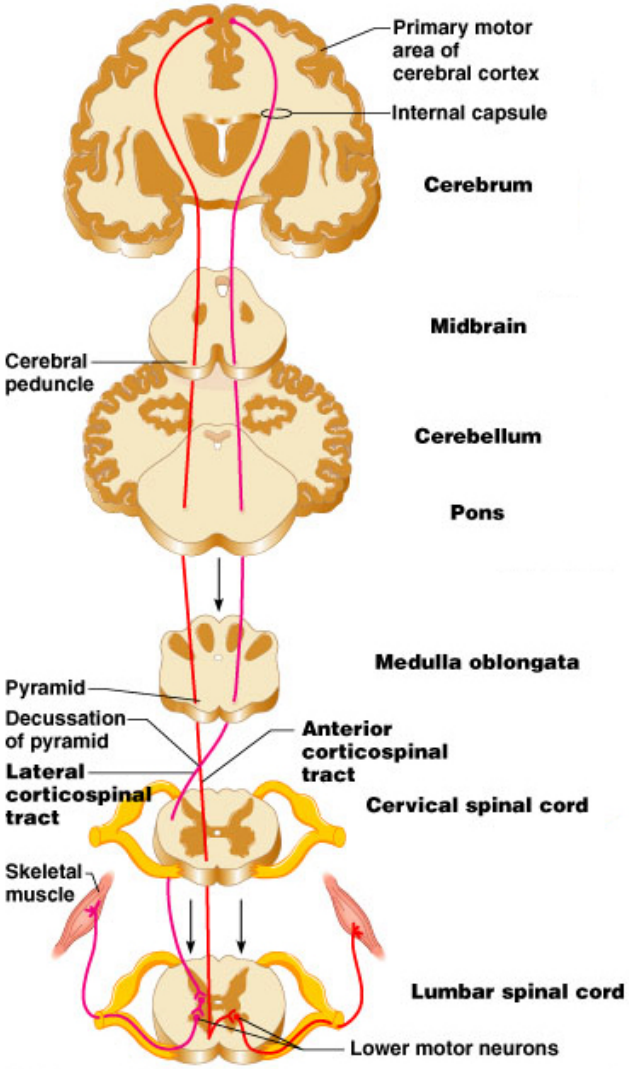

(a) Pyramidal (lateral and anterior corticospinal) tracts

Vie motorie discendenti

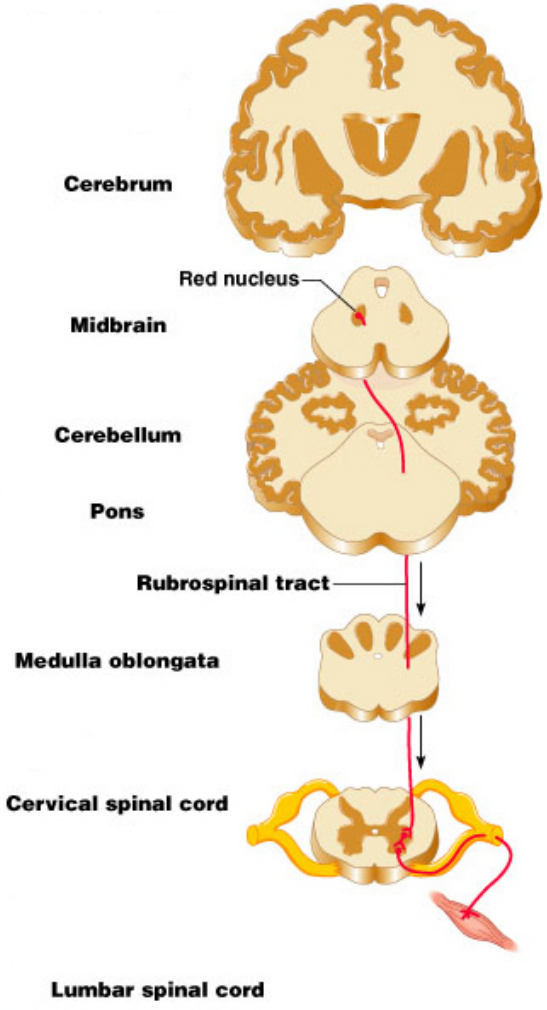

(b) Rubrospinal tract (an extrapyramidal tract)