LA SCOLIOSI IDIOPATICA
LA DIAGNOSI

www.fisiokinesiterapia.biz

CLASSIFICAZIONE TOPOGRAFICA S.I.
LOMBARI

- Al 70% sx-convesse
- Esordio tardivo
- Scarsa evolutività
- Gibbo paravertebrale al f.b.
- Lombalgia
- Artrosi precoce

CLASSIFICAZIONE TOPOGRAFICA S.I.
TORACICA

- Dx convesse nel 91%
- due curve compenso
- 2 gibbi:costale e toracoanteriore
- Estetica
- Le più chirurgiche

Figura 1.4. Valutazione clinica del dislivello del bacino alle SIAS - 10 a destra.

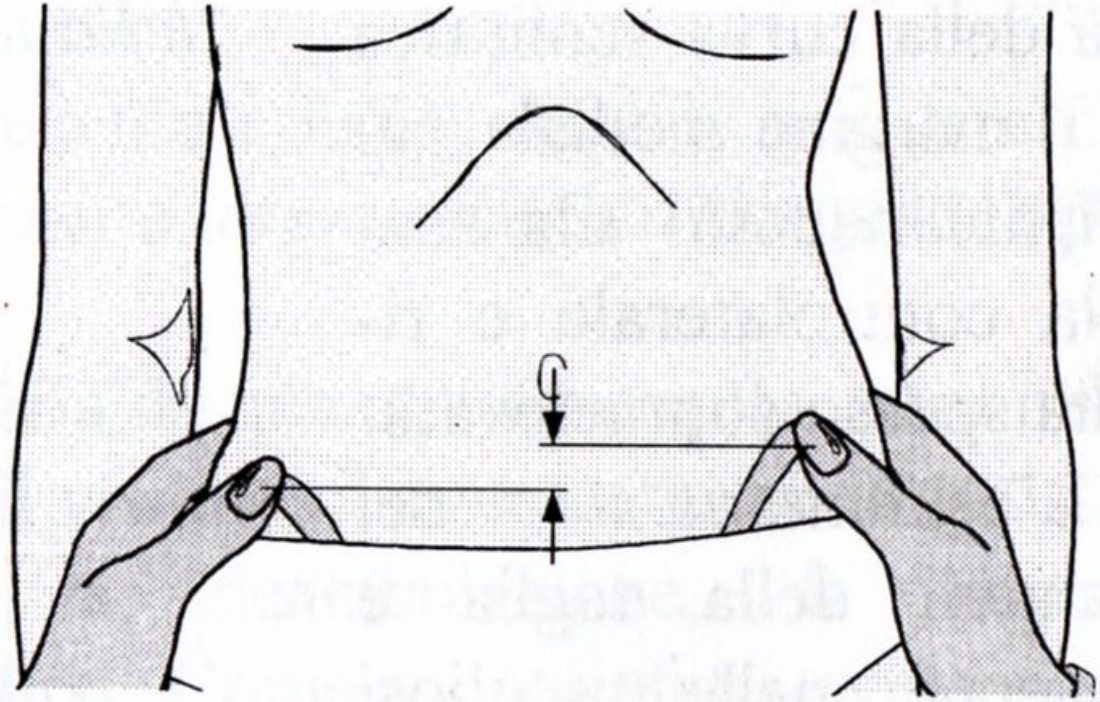

VALUTAZIONE STRAPIOMBO

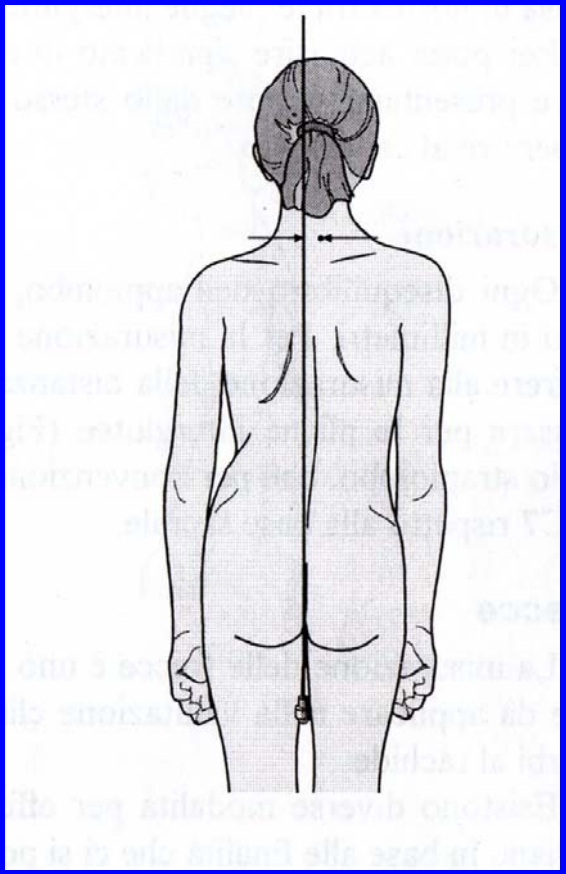

VALUTAZIONE DELLE CORDE

- VALORE C7
- VALORE L1

Valori normali fra 25 e 40 mm. (Stagnara)



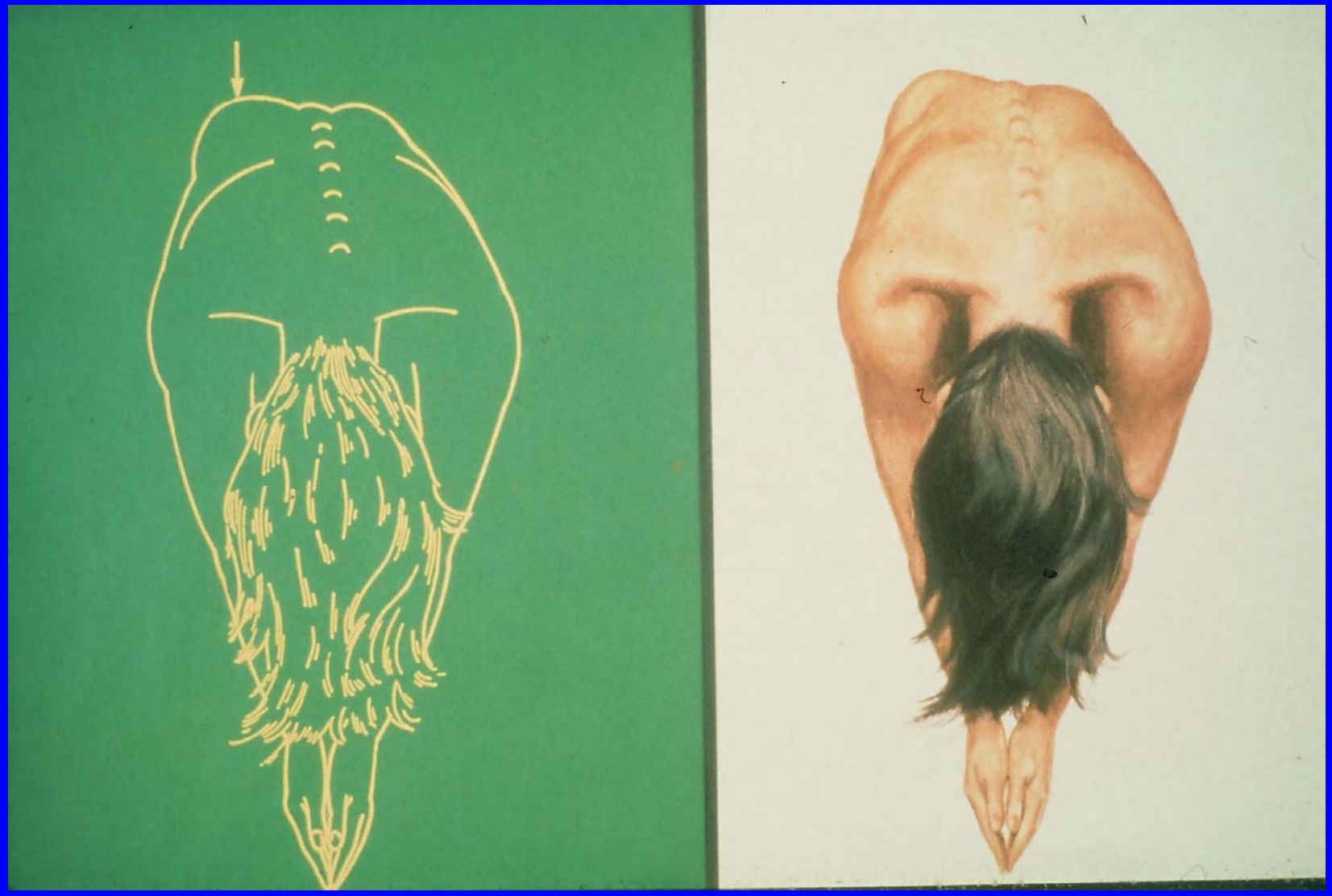

www.fisiokinesiterapia.biz

Scoliometer
TM
30°
25°
20°
15°
10°
5°
5°
10°
15°
20°
25°
30°
U.S. Pat. No.
5,181,525
OSI
ORTHOPEDIC SYSTEMS INC.
© OSI 1995

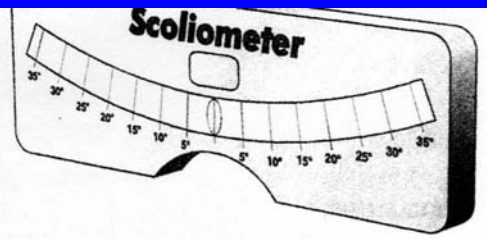

Figura 1.10. Lo Scoliometro di Bunnel.

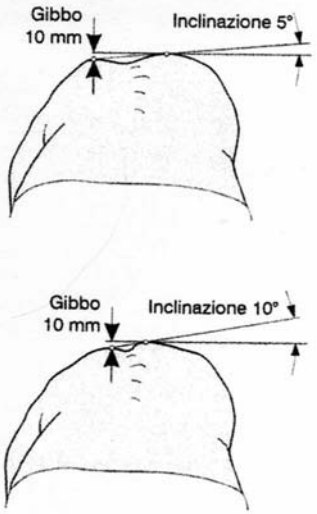

Figura 1.11. Differenza tra la misurazione dell'inclinazione e del gibbo in pazienti diversi: a parità di gibbo l'inclinazione risulta maggiore all'aumentare della distanza tra l'apice del gibbo e le apofisi spinose.

Figura 1.13. Valutazione della rigidità di una curva dorsale destra

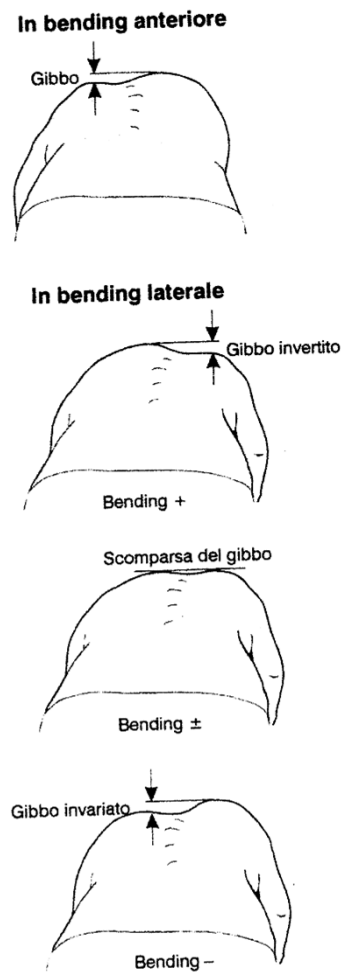

RADIOGRAFIE E SCOLIOSI VALORE DIAGNOSTICO

- STABILIRE AMPIEZZA (Gradi COBB)
  ESTENSIONE E LOCALIZZAZIONI DELLE CURVE SPINALI
- IDENTIFICARE LE CURVE PRIMARIE E SECONDARIE
- IDENTIFICARE ANOMALIE CONGENITE (Es. spina bifida)
- LOCALIZZARE ANOMALIE SCHELETRICHE (Es. Emivertebra o vertebra a cuneo)
- STABILIRE LA MATURITA' SCHELETRICA (SEGNO DI RISSER)
- VALUTARE EVENTUALE ETEROMETRIA AAII

RADIOGRAFIE E SCOLIOSI FUNZIONE DI CONTROLLO

- VARIAZIONI ANGOLO DI Cobb
- EVOLUZIONE DEL SEGNO DI RISSER
- TRASLAZIONE LATERALE DELLE VERTEBRE
- APPIATTIMENTO LORDOSI E CIFOSI
- BILANCIAMENTO GENERALE DELLA CURVA

Figura 2.1. Le vertebre chiave di una curva scoliotica: le limitanti e l'apicale.

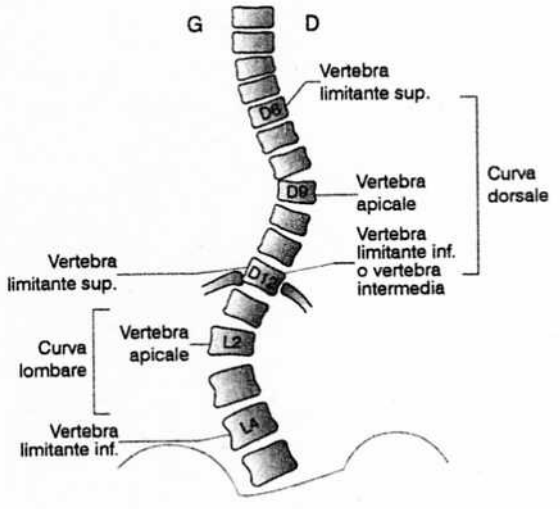

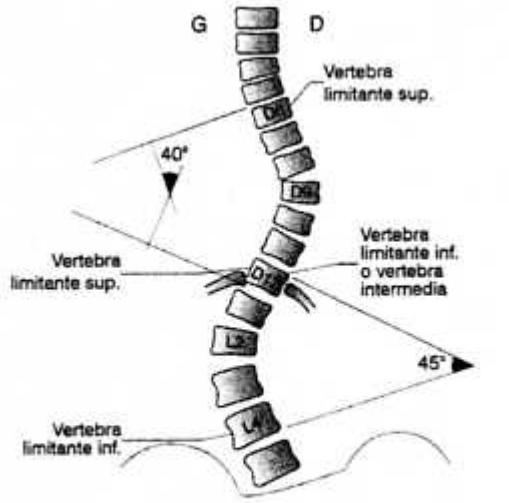

Figura 2.2. Misurazione secondo Cobb delle curve scoliotiche: l'angolo è dato dall'intersezione tra le due rette perpendicolari alle parallele al piatto superiore

34
MEASUREMENT
TECHNIQUE
46

Figura 2.3. La misurazione dei gradi Cobb secondo Cotrel riduce la possibilità di errore.

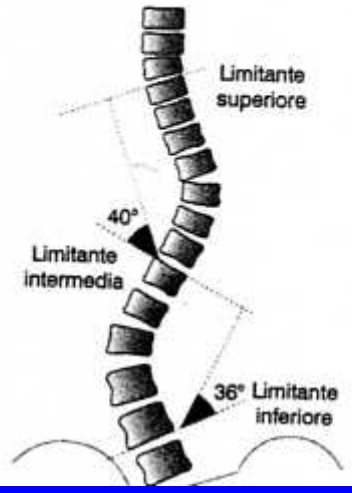

RX ED ETEROMETRIA AAII

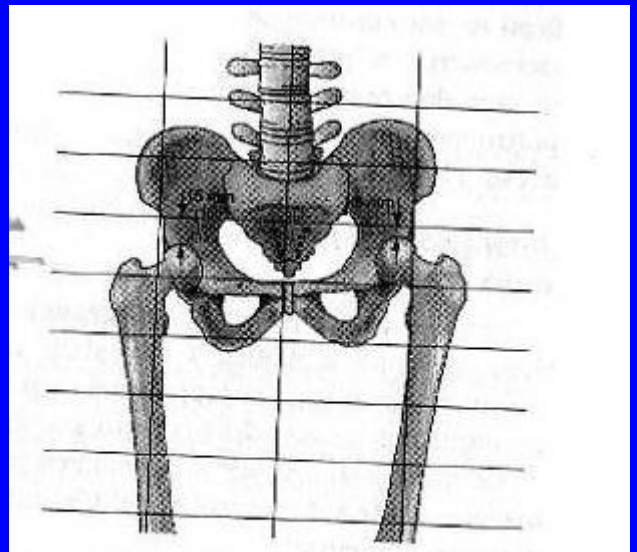

Figura 2.15. Misurazione dell'eterometria degli arti inferiori a livello delle teste femorali.

LA ROTAZIONE VERTEBRALE
METODO DI MOE

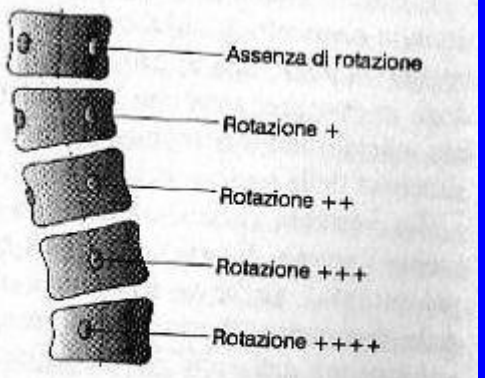

Figura 2.7. Metodo di Moe per la misurazione della rotazione vertebrale.

Figura 2.8. Torsiometro di Perdriolle.

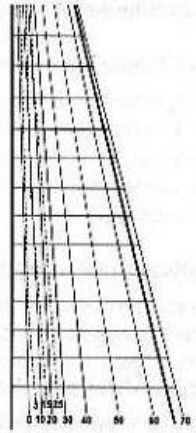

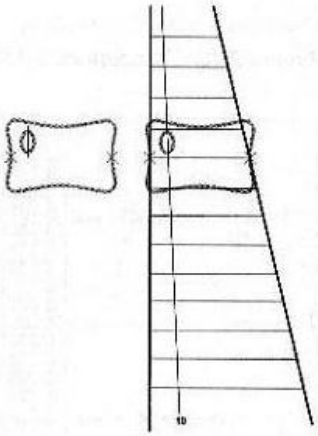

Figura 2.9. Metodo di misurazione della rotazione vertebrale utilizzando il Torsiometro di Perdriolle.

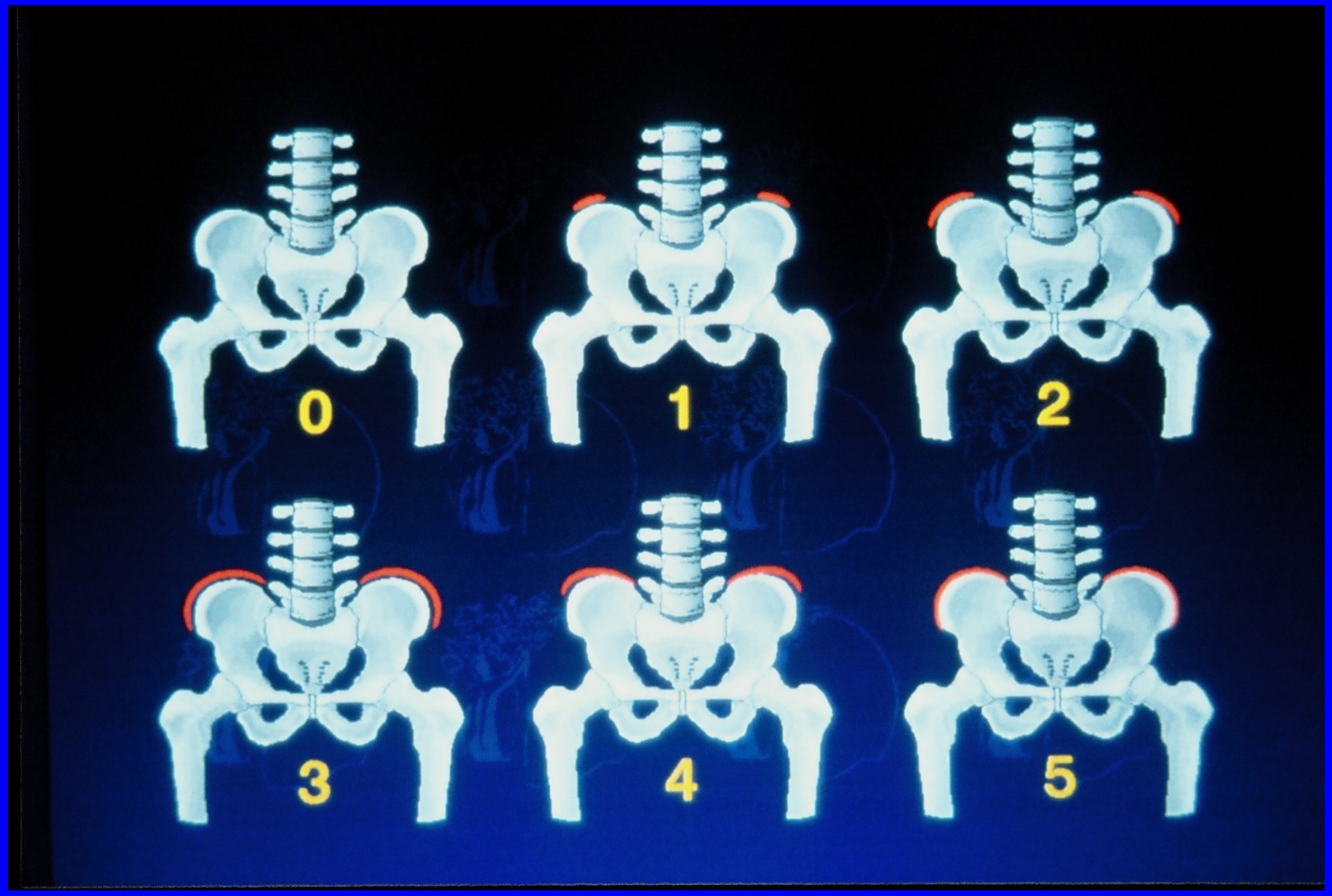
0
1
2
3
4
5

Figura 2.17. Flessibilità, riducibilità e cedimento posturale di una curva scoliotica secondo Duval-Beaupère.

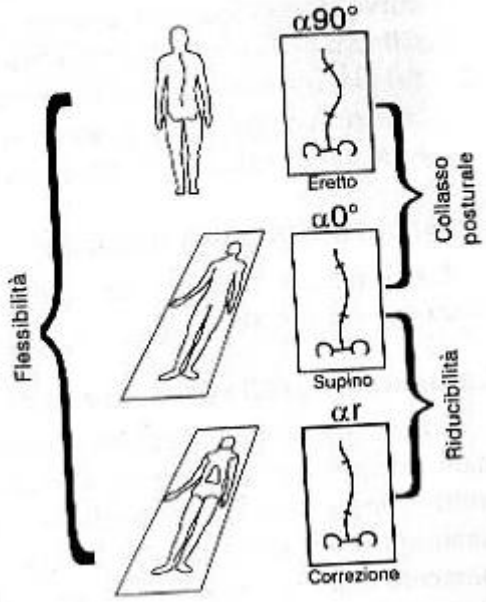

MISURAZIONE DELLE CURVE SAGITTALI IN GRADI COBB

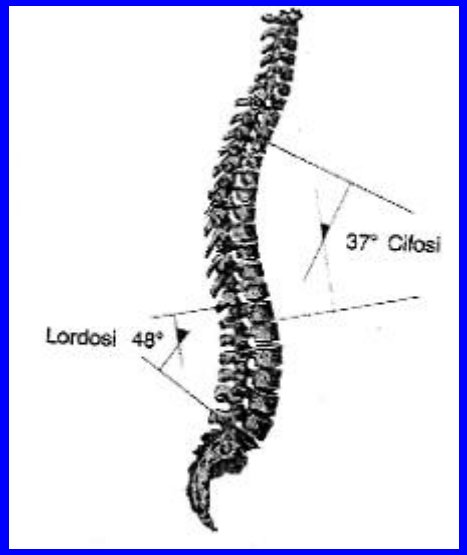

LA SCOLIOSE EST UNE MALADIE
QUI EVOLUE PENDANT LA CROISSANCE...
18°
5 ANS
34°
20°
10 ANS
72°
47°
15 ANS
... ET PENDANT TOUTE LA VIE !
SPECIA

MENOMAZIONI DEL PAZIENTE SCOLIOTICO

- DANNI NEUROMOTORI

  Deficit di equilibrio e disturbi della propriocezione

- DANNI BIOMECCANICI

  Instabilita di colonna

MENOMAZIONE DEL PAZIENTE SCOLIOTICO

- DANNI CARDIORESPIRATORI

  Curve toraciche, entita'? IPOCIFOSI, deficit muscolari.

- DANNI ESTETICI

DISABILITA' NEL PAZIENTE SCOLIOTICO

- DA DOLORE

  Incidenza normale o aumentata? Episodi piu' intensi e duraturi

- DA MOTIVI PSICOLOGICI

  Disturbi di sviluppo dell'immagine corporea,disturbi di socializzazione

- DA RIDUZIONE DELLA CAPACITA' DA SFORZO

  Diminuita la capacita' da sforzo, mentre la capacita' vitale rimane normale

DISABILITA' NEL PAZIENTE SCOLIOTICO

- NELLE ADL E NEL LAVORO

  Dolore e diminuita capacita'

- IATROGENA

  Scelte di trattamento inadeguate

  - inibizione dell'attivita' motoria e dello sport
  - corsetto inadeguato
  - interventi chirurgici