Rotture del tendine d’Achille



Trauma dello sport, nella maggior parte dei casi

Le sede é spesso vicino all'inserzione disatale sul calcagno

(4 - 6 cm)

Tendine ,in sede di rottura, spesso sfilacciato





<u>Spesso, non viene fatta diagnosi !!</u> (20% - 30%)

L’ecografia é molto utile,ma ci sono delle false diagnosi di rottura parziale!

Quali sono i segni clinici di rottura del tendine d’Achille ?

www.fisiokinesiterapia.biz

Quali sono i segni clinici di rottura del tendine d'Achille ?

- Depressione visibile sul tragitto del tendine

- Edema, depressione percepita alla palpazione

- Perdita dell'equino fisiologico

  (segno di Brunet-Guedj)

Quali sono i segni clinici di rottura del tendine d'Achille ?

- Flessione plantare contro-resistenza impossible
  ma la flessione attiva é possibile coricati ! (flessori)

- Carico impossibile sulla punta dei piedi

- Segno di THOMPSON (la pressione del polpaccio non provoca la flessione plantare dal lato rotto)

1 / Trattamento ortopedico

- Gesso cruro-pedidio con il piede in equino (4 – 6 settimane)
- poi un gesso da carico a 90°

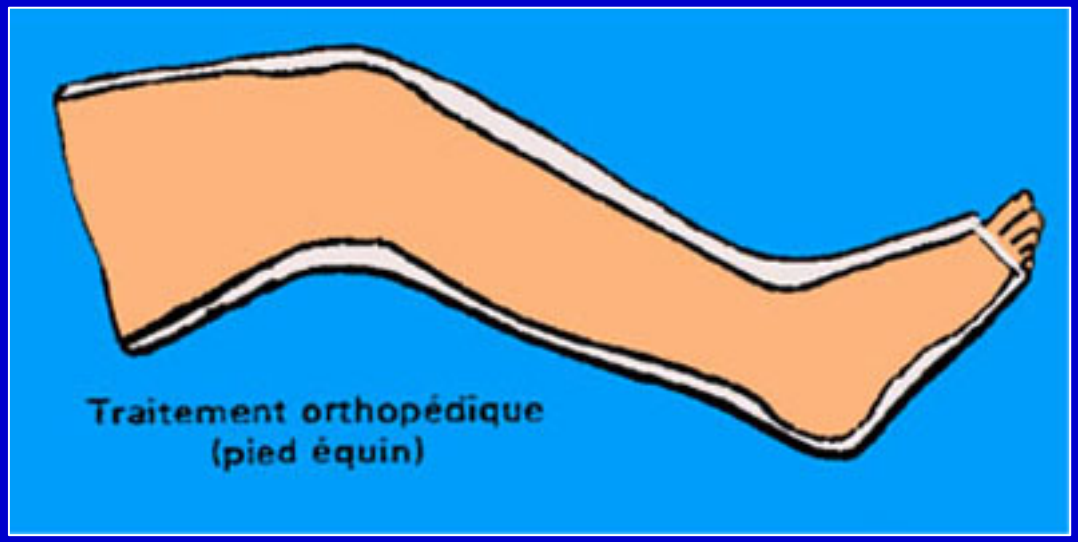

- **Gesso cruro-pedidio con il piede in flessione plantare,**

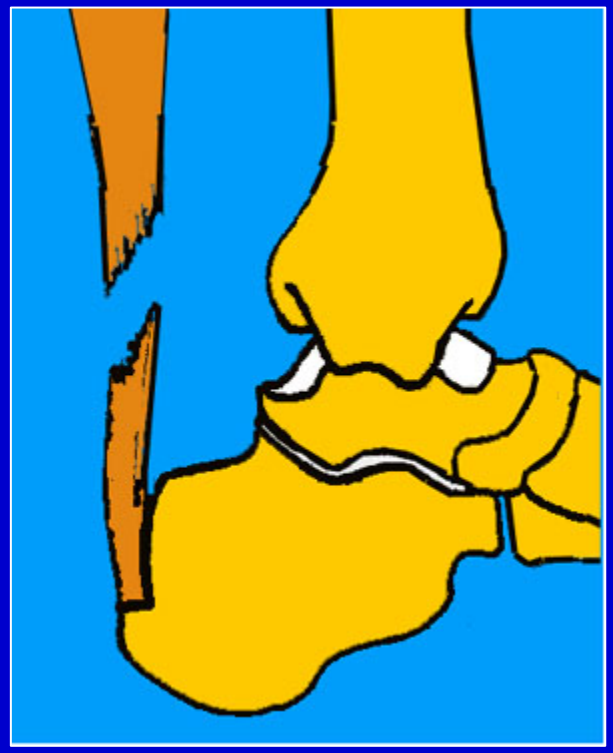

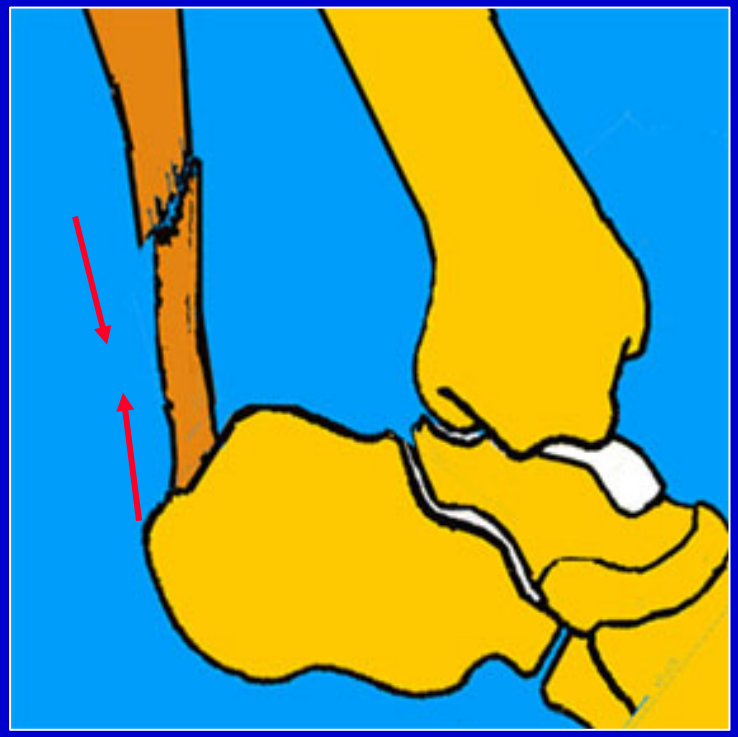

Riavvicinamento dei margini

- **Gesso cruro-pedidio con il piede in flessione plantare**
- **Rinnovamento gesso dopo 4- 6 settimane con un gesso da carico senza flessione plantare**
- **Ripresa progressiva del carico (con il tallone sollevato e riduzione progressiva equinismo nell'arco di 4 settimane)**
- **Rieducazione del tricipite surale**

*** VANTAGGI del trattamento ortopedico**

- No anestesia
- No ricovero

*** INCONVENIENTI**

- lunghezza del trattamento (cooperazione +++)
- Disturbi trofici
- <u>Rotture iterative</u> (10% - 15%)

La cicatrice é frequentemente spessa, fibrosa o nodulare

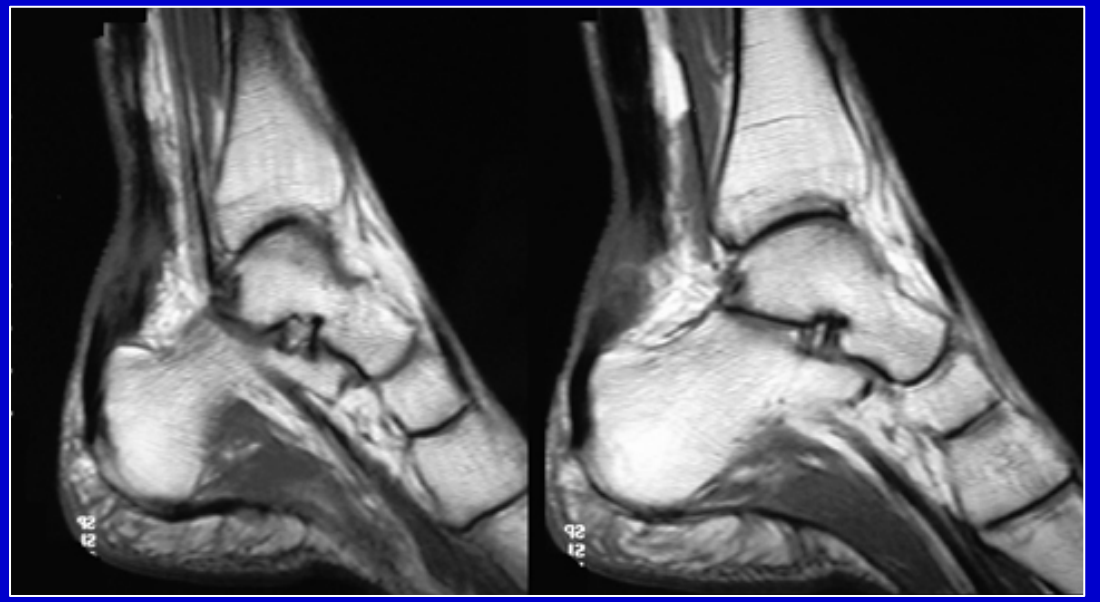

2 / Trattamento chirurgico

Sutura chirurgica
Sutura + rinforzo

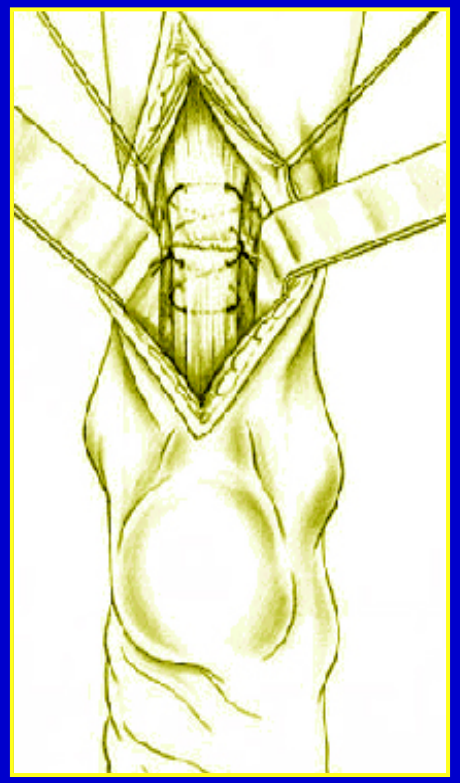

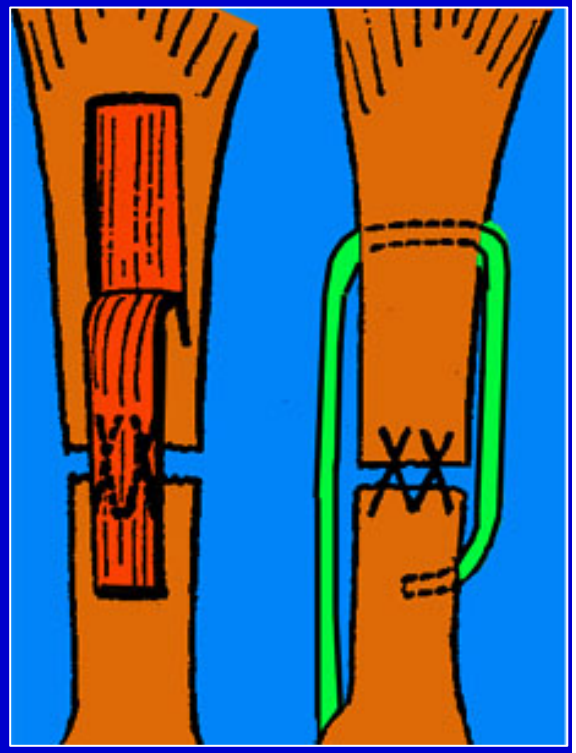

- **Sutura ± Rinforzo**
- **Gesso 6 settimane di cui 3 in equino**

Aponevrosi o tendini vicini

2 / Trattamento chirurgico

*** VANTAGGI :**

- **visione diretta della qualità della sutura**
- **tensione adeguata**
- **scarse rotture iterative (≈ 2%)**

•INCONVENIENTI

- **- <u>Rischi cutanei</u> (15%) di cui 2 - 3% gravi**

Ricostruzione chirurgica rinforzata con una bandelletta fibrosa (Bosworth)

www.fisiokinesiterapia.biz

Ricostruzione chirurgica
rinforzata con una bandelletta fibrosa (Bosworth)

Ricostruzione chirurgica
rinforzata con una bandelletta fibrosa (Bosworth)

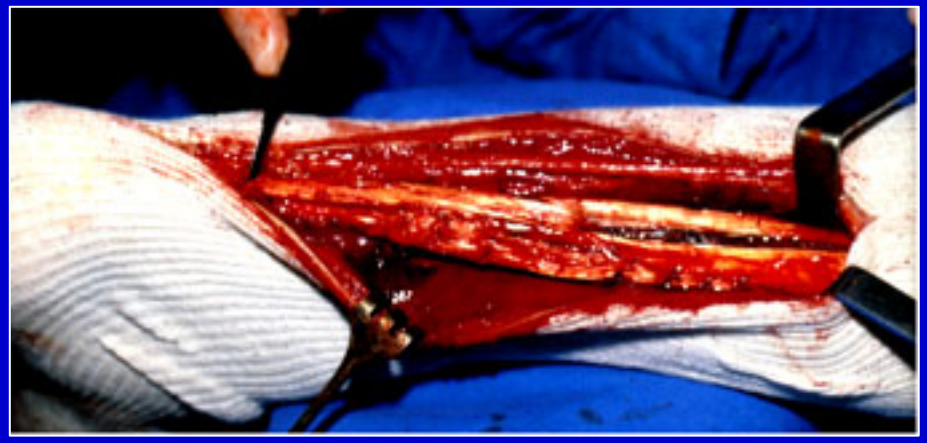

Ricostruzione chirurgica
rinforzata con una bandelletta fibrosa (Bosworth)

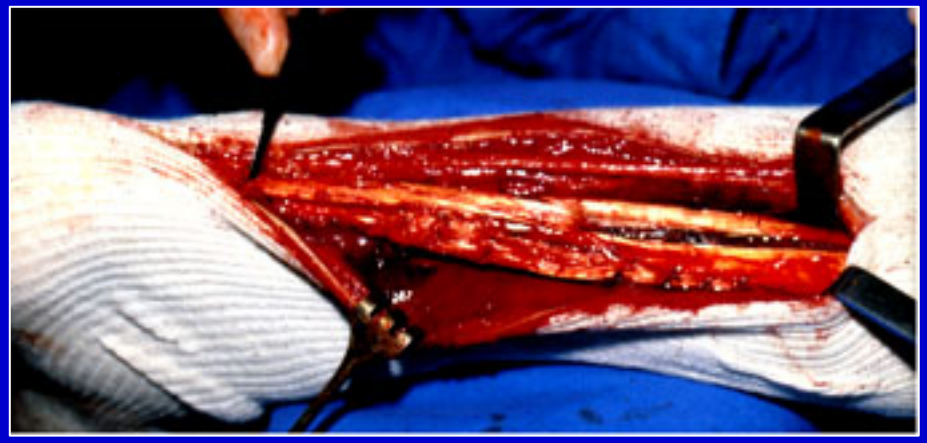

Evoluzione

- Cicatrizzazione 6 - 8 settimane
- Rieducazione
- Ripresa progressiva

Complicazioni

- Necrosi cutanea
- Rottura iterativa

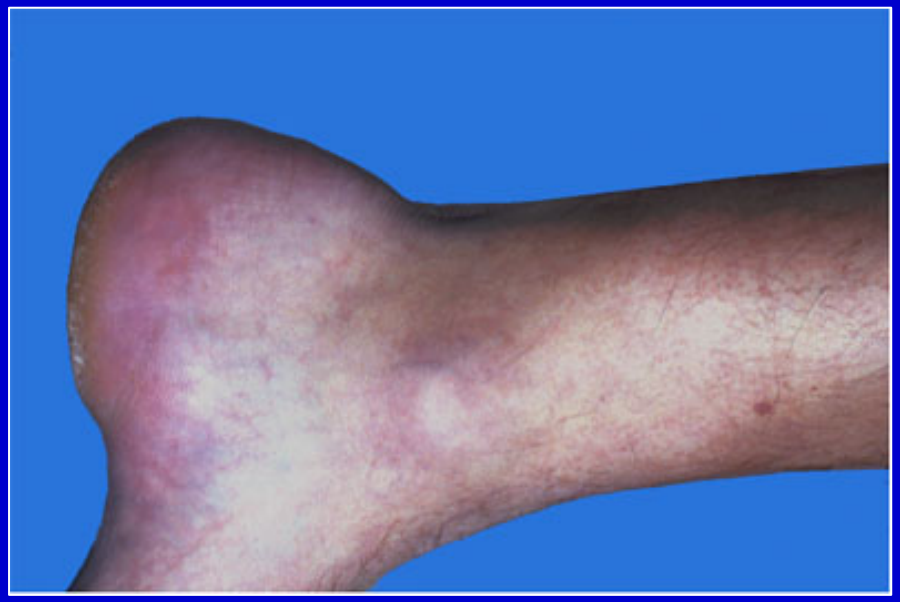

3 / Suture percutanee

Introduzione di un filo attraverso la pelle avvicinando le 2 estremità del tendine rotto

Ma e Griffith (1968)

<u>TENOLIG</u> (Delponte)

Carico parziale

Mobilizzazione precoce

Ortesi di protezione

Lesioni possibili del nervo Surale

Rotture iterative, tasso da precisare ?

(4 - 10 %)

4 / Suture realizzate con un mini accesso

Controllo visivo dell'affrontamento della sutura

Introduzione di un sistema guida di fili profondi attraverso ciascuno dei frammenti

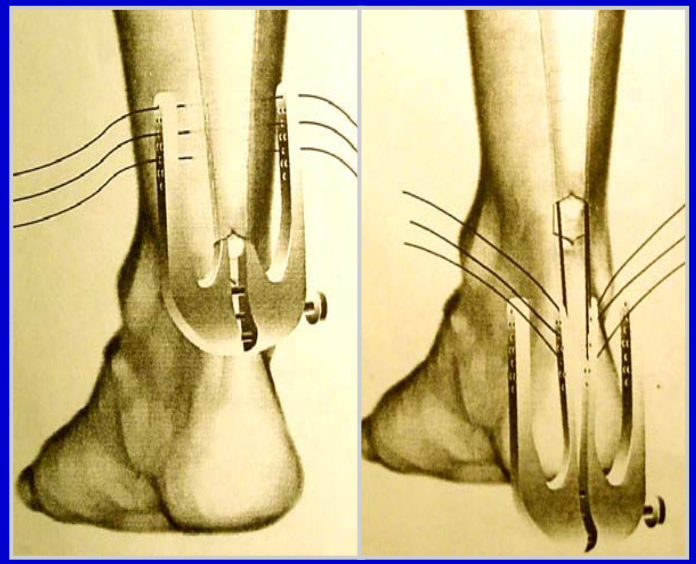

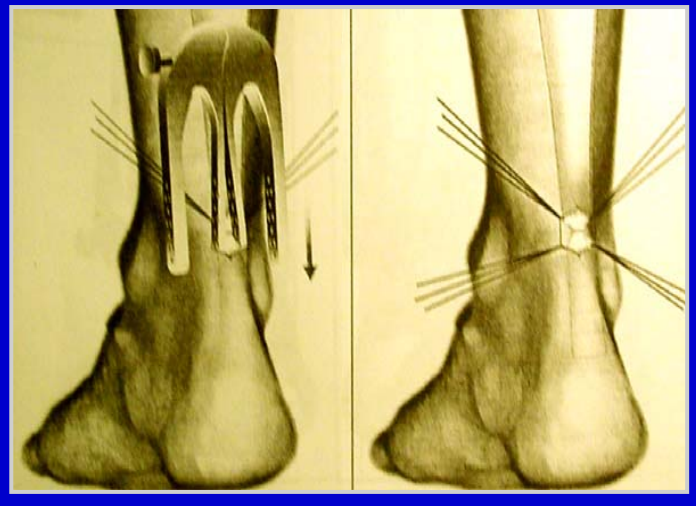

5 / Trattamento FUNZIONALE

Ortesi piede in equino

Carico parziale

Mobilizzazione prococe

Migliore cicatrizzazione collagenica

Prudenza e cooperazione dei pazienti

Tasso di rotture iterative : ≈ 10%

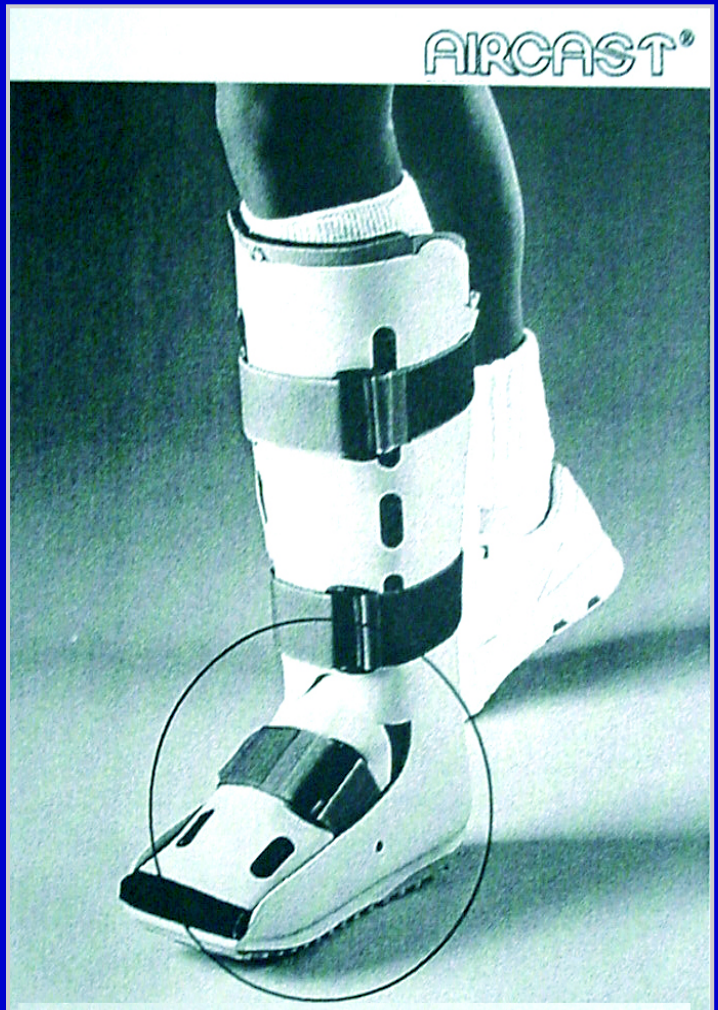

Botte de marche avec cellules pneumatiques gonflées

INDICAZIONI

Trattamento Ortopedico

- Rotture alte (giunzione muscolo-tendinea)

Trattamento Ortopedico o Funzionale

- Contro-indicazioni alla chirurgia
- Volontà del paziente (rifiuto chirurgia – no interruzione lavoro)

Suture con mini- incisione con sistema speciale

(in pieno sviluppo)

Chirurgia convenzionale

- Rottura vista tardivamente (> 8 giorni)
- Disinserzione calcaneare
- Sportvi ad alto livello

Storia di una rottura iterativa sopravvenuta qualche mese dopo un 1° operazione. Nuovo intervento

Sfortunatamente, il gesso é stato fatto in equino completo (con una tallonette che non serve a molto !)

Alla rimozione del gesso si scopre una necrosi cutanea

Il gesso , fatto in completo equino , é sostituito da gessi successivi che correggono l'equino,

con una finestra per medicare la necrosi

www.fisiokinesiterapia.biz

Notate i progressi realizzati in alcune sttimane con dei gessi successivi con una finestra posteriore per medicare la necrosi ed una finestra anteriore per liberare la flessione dorsale progressivamente con dei feltri di spessore crescente sotto l'avampiede

RUOTTURE IGNORATE

O

SECONDARIE

Rotture non diagnosticate inizialmente

Rotture iterative ± ignorate

Impedimento funzionale variabile

(assenza di sviluppo del passo)

Flessione dorsale passiva aumentata

R.M.I.

Conferma della diagnosi

Sede ed estensione della lesione

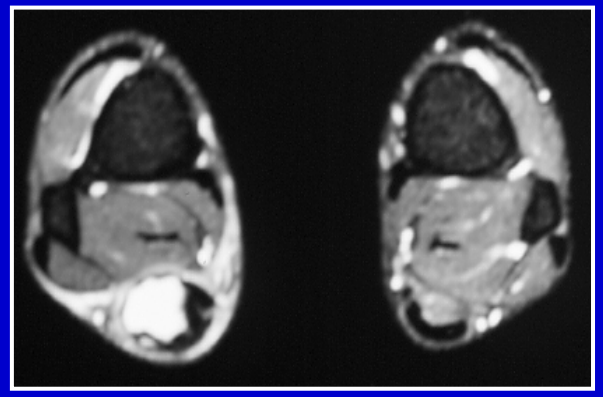

- **Trattamento conservativo?**
- **<u>Trattamento chirurgico</u>**

Plastiche di rinforzo varie

Aponevrosi del tricipite : Bosworth (1956)



Plastiche di rinforzo varie

Plantare Gracile : *Chigot (1952)*

Corto Peroniero : *Perez Teufer (1972)*

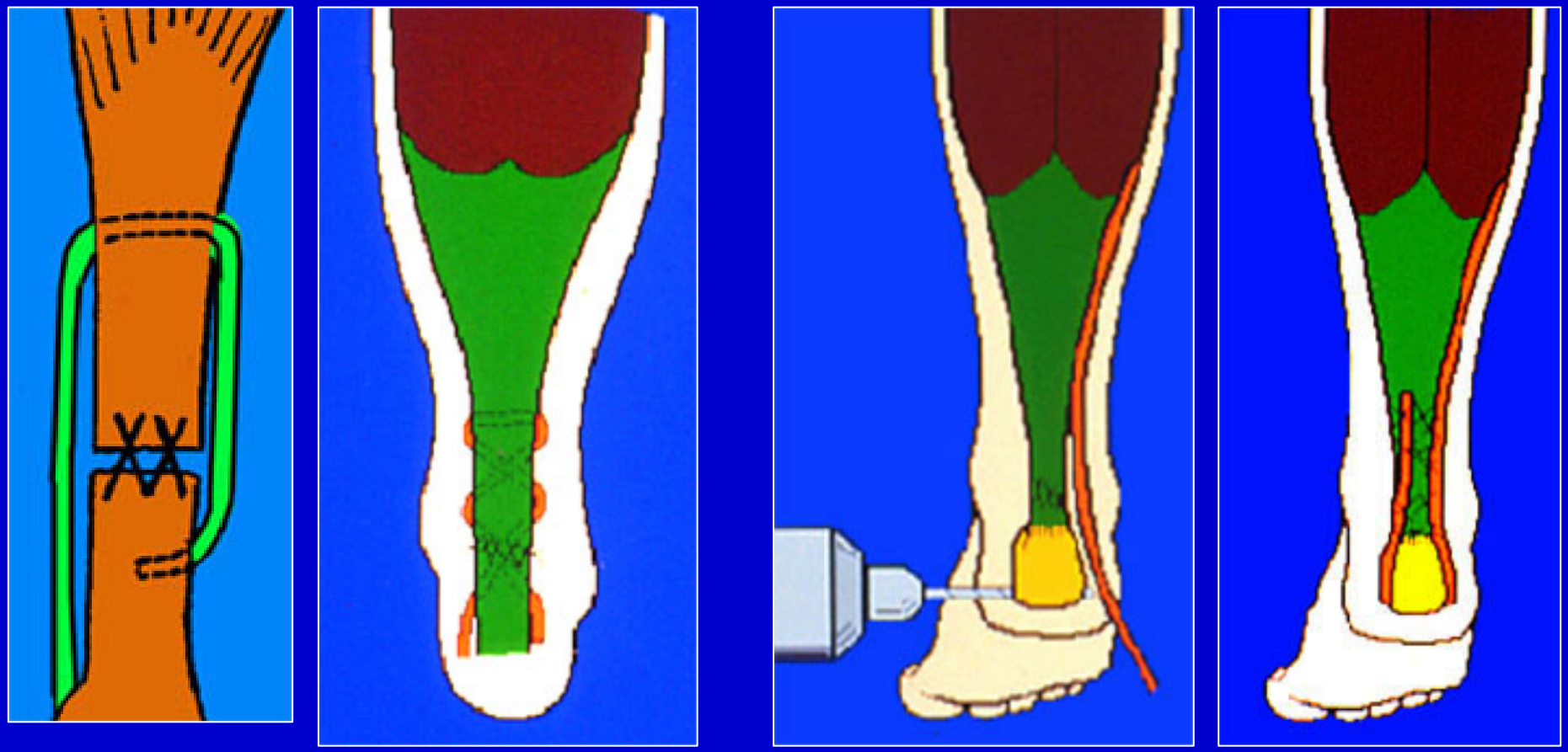

Plastica a V-Y : *Abraham (1975)*

(In caso di perdita di sostanza tendinea)

Separazione muscolo-aponevrosi che permette di guadagnare la lunghezza e di ravvicinare la zona di necrosi del tendine

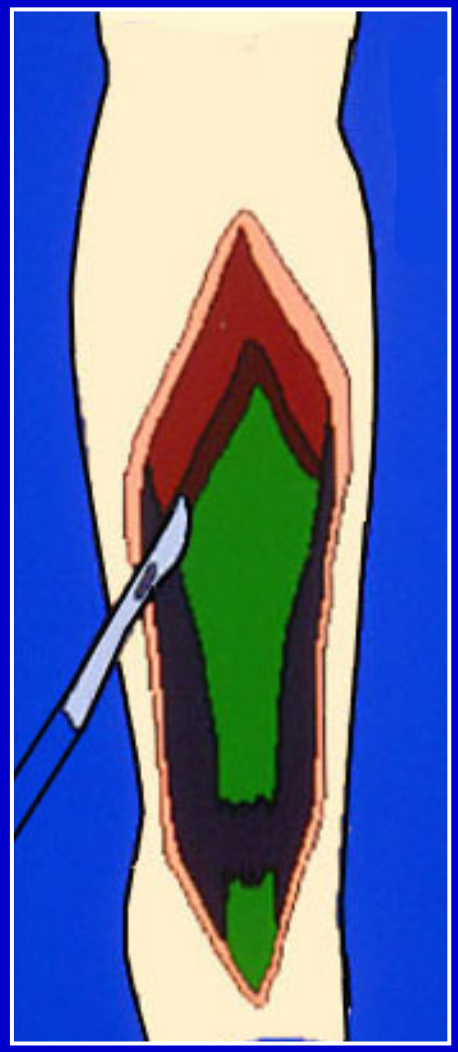

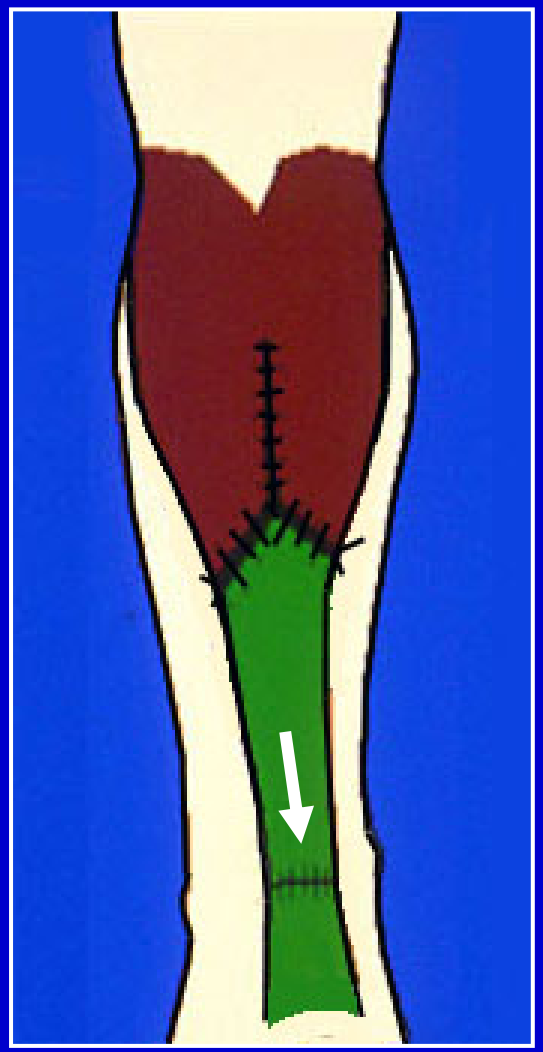

Materiali protesici

Poliestere (Dacron) ***Levy (1984), Lieberman (1988)***

Polipropilene (Marlex) ***Ozaki (1989)***

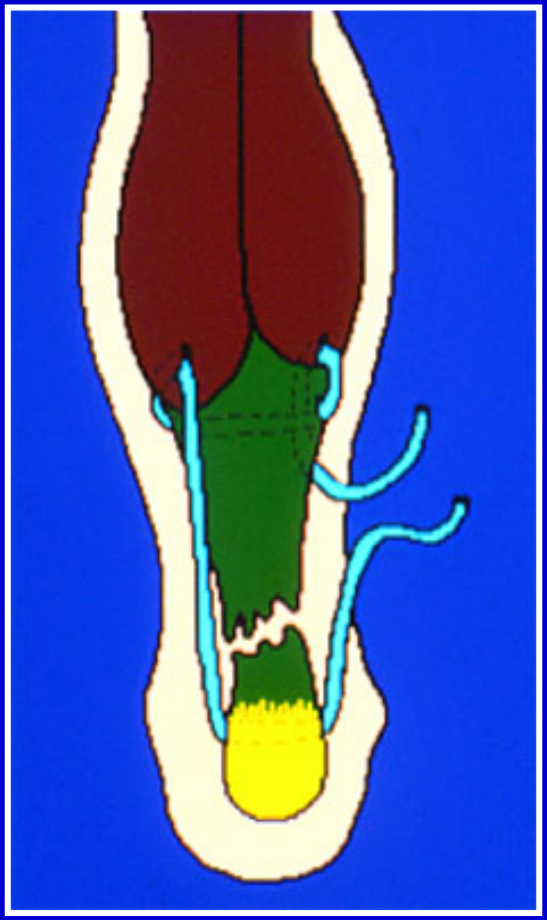

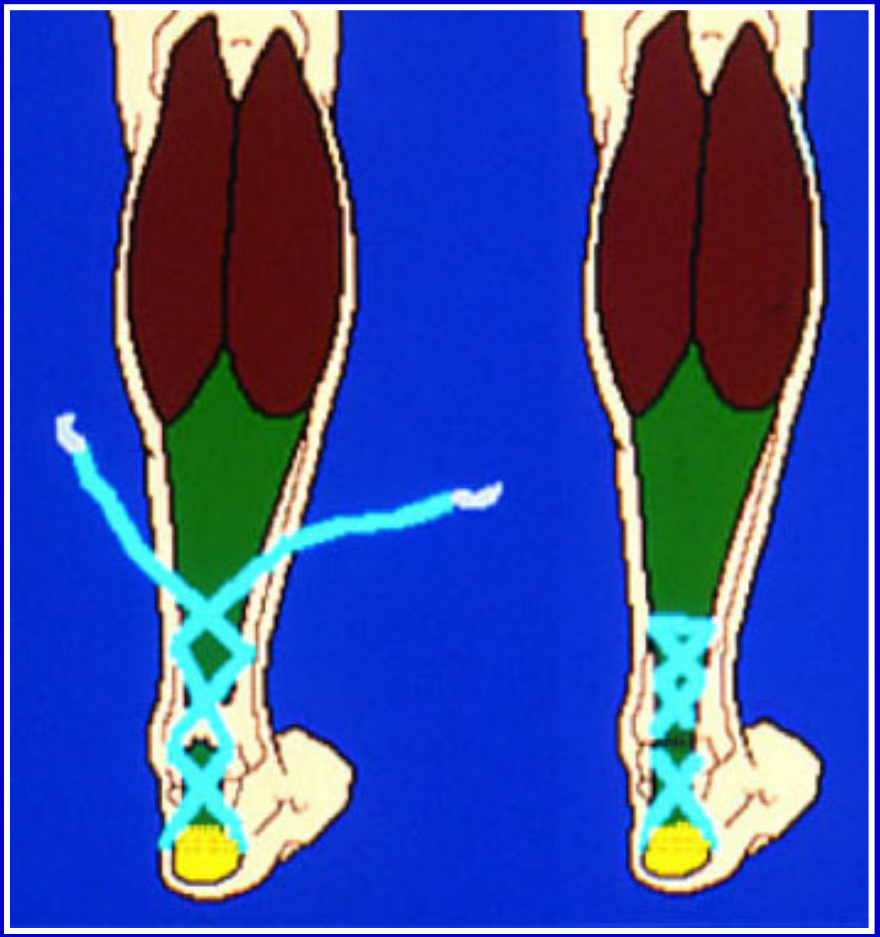

L’ultimo gesso sarà fatto a 90° e permetterà il carico protetto prolungato a seguito di 2 rotture consecutive