PROBLEMI DELL'APPARATO ESTENSORE NELLA REVISIONE DELLA PTG

www.fisiokinesiterapia.biz

REVISIONE PTG…
…PERCHE'?

- Infezione
- Mobilizzazione settica ed asettica
- Instabilità (allineamento errato)
- Rigidità
- Complicanze F-R

Fehring et al.,CORR,2001
Sharkey et al.,CORR, 2002
Matthew et al.,Tech Knee Surg,2004

CAUSE DI REVISIONE %

- Usura del Polietilene 25.0
- Mobilizzazione 24.1
- Instabilità 21.2
- Infezioni 17.5
- Artrofibrosi 14.6
- Malallineamento e malposizionamento 11.8
- **Deficit dell'apparato estensore 6.6**
- Necrosi avascolare della rotula 4.2
- Fratture periprotesiche 2.8
- Resurfacing isolato della rotula 0.9

Sharkey et al.,CORR, 2002

*...**più del 12%** delle revisioni sono state effettuate per un problema che riguardava **l'apparato estensore**.*

Sharkey PF, Hozack WJ, Rothman RH, Shastri S, Jacoby SM. *Why are total knee arthroplasties failing today? Clin Orthop. 2002;404:7-13.*

CAUSE DI REVISIONE %

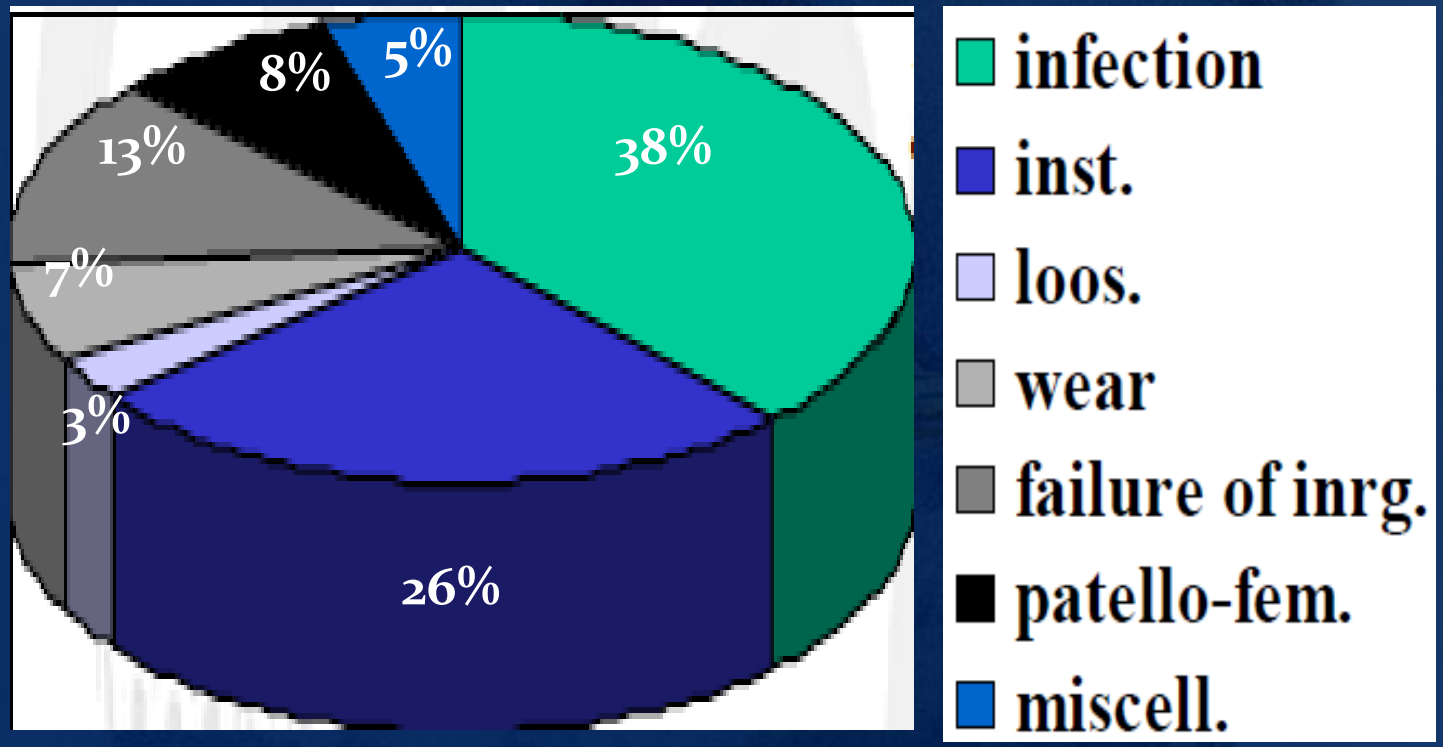

Fehring et al.,CORR, 2001

SISTEMI DI VALUTAZIONE

DISEASE SPECIFIC:

- Knee society clinical rating system *(Insall et al.,CORR,1989)*

- Western Onatrio and McMaster Universities osteoarthritis index *(Bellamy et al.,J.Orthop.Rheum.1988)*

- Oxford Knee Score*(Dawson et al., JBJS-B,1998)*

GLOBAL

- SF-36 *(Ware JE et al. SF-36 Health Survey -Manual & interpretation guide. Medical Outcome Trust, Boston 1992)*

FUNCTIONAL CAPACITY

- Six-minute walking *(Guyatt et al.,Can.Med.Ass.J.,1986)*

- Thirty-second stair climb *(Bolton et al., Milit.Med.,1994)*

UTILITY

- Quality of life/time trade off *(Torrance,Chron.Dis.,1987)*

CAUSE ESTRINSECHE

- Coxalgia
- Problematiche sottosegmentarie
- Fratture da stress (tibia, rotula) o femoro-rotulee o perirotulee.
- Problematiche vascolari
- Problematiche radicolari e stenosi del canale lombare
- Rapporto aspettative/risultati
- Problematiche psicologiche

Archibeck,Vail Orthop.Symp., 2003
Brown EC,Orthopedics, 2006
Brander et al.,CORR,2003

www.fisiokinesiterapia.biz

CAUSE INTRINSECHE

- Mobilizzazione settica ed asettica
- Malallineamento
- Sovradimensionamento componenti
- Impingement tissutale
- Usura delle componenti
- Instabilità
- **Apparato estensore**

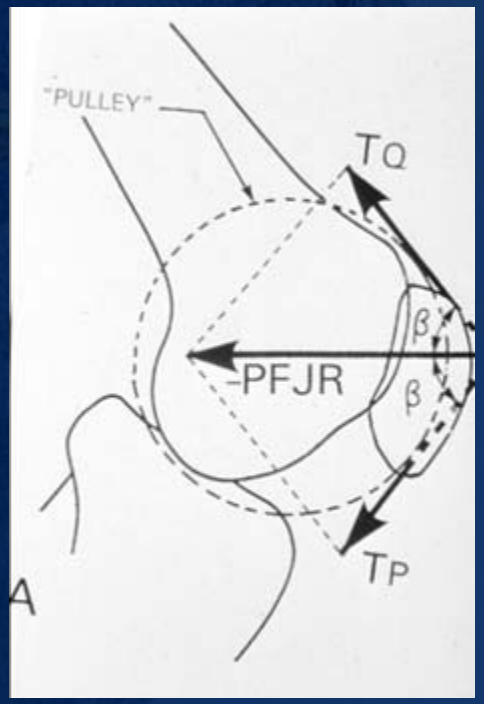

Archibeck,Vail Orthop.Symp., 2003

Problemi dell'apparato estensore

1. **Maltracking rotuleo**
2. **Frattura di rotula**
3. **Rottura del tendine quadricipitale**
4. **Rottura del Tendine rotuleo**
5. Rotula bassa
6. Tendinosi e borsiti
7. Progressione artrosi F-R
8. Rima articolare

Brown EC,Orthopedics, 2006

TABLE II Problems with Surgical Technique Associated with Complications Related to the Extensor Mechanism

Factor	Reference	Effect
Anterior tibial component	19	Increased patellar strain
Inferior joint line	19	Increased patellar strain
Medial femoral component	20	Medial patellar displacement
Internal rotation of femoral component	20	Patellar maltracking
Rotation of femoral component internal or external to epicondylar axis	21	Patellar maltracking
Oversized or anteriorly translated femoral component		
Internal rotation of tibial component	22	Patellar maltracking
Central or lateral placement of patellar component	23	Patellar maltracking
Increased thickness of patella with resurfacing	24	Patellar maltracking
Asymmetric resurfacing	25	Pain, patellar maltracking
Excessive patellar bone resection	26	Increased patellar strain
Lateral retinacular release		

J.A. Rand - Extensor mechanism complications following TKA. The Journal of Bone & Joint Surgery Vol.86 A Num.9 Sept 2004

TABLE I Patient Factors Associated with Complications Related to the Extensor Mechanism

Factor	Reference	Complication Rate
Patellofemorl arthritis	8	3/31
	9	1/30
	10	7/48
	11	2/33
Obesity	12	7/32
Preoperative valgus	13	
Prior tibial osteotomy	14	2/45
Chronic patellar dislocation	15	
Posttraumatic arthritis	16-18	
Osteoporosis		

J.A. Rand - Extensor mechanism complications following TKA. The Journal of Bone & Joint Surgery Vol.86 A Num.9 Sept 2004

MALTRACKING ROTULEO

Le cause di questo problema possono essere:

- Rotula alta o piccola
- Allineamento anormale dell'arto
- Eccessiva rigidità delle strutture legamentose laterali alla rotula
- Eccessiva lassità delle strutture legamentose mediali alla rotula

DOLORE

Ma…
Maltracking rotuleo e sublussazione sono spesso visibili anche nelle radiografie dei pazienti asintomatici

- Eccessivo valgismo
- Posizionamento laterale della componente protesica della rotula
- Traslazione mediale della componente femorale sul femore,
- Eccessivo spessore della rotula creato al momento del resurfacing,
- Sovradimensionamento della componente femorale anteriormente

MALTRACKING ROTULEO

ROTAZIONE FEMORALE INTERNA

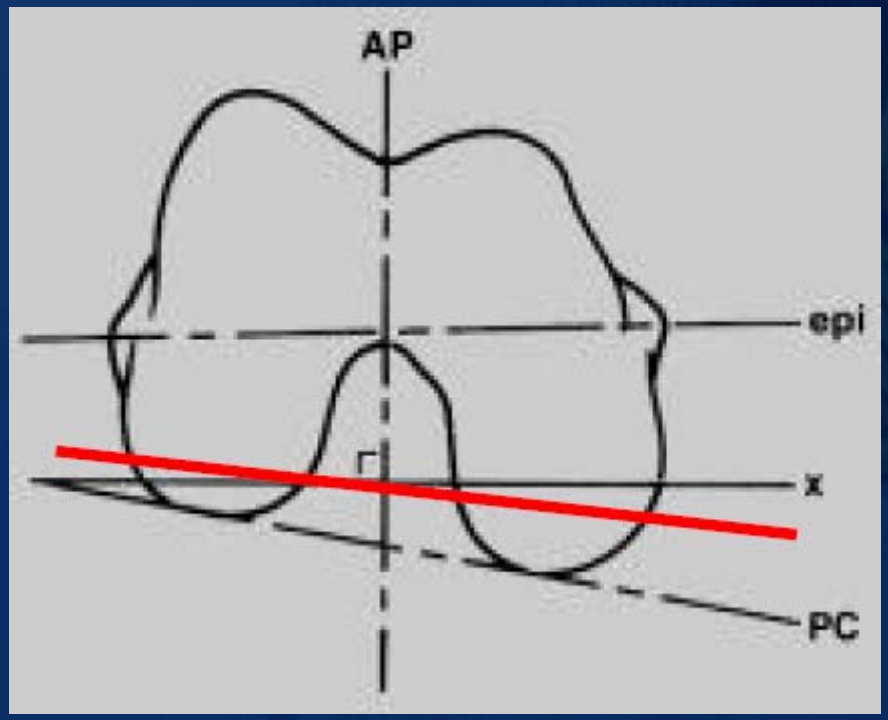

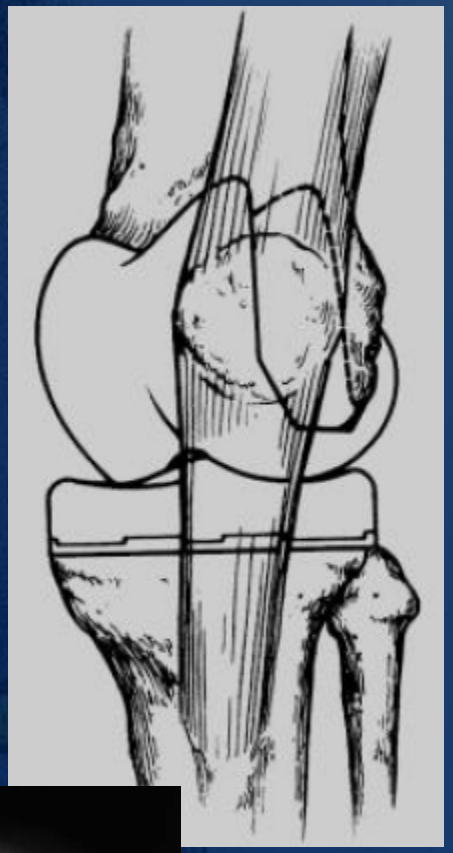

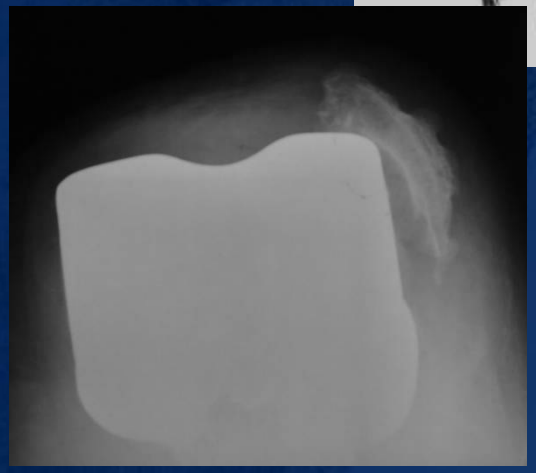

MALTRACKING ROTULEO

MEDIALIZZAZIONE o LATERALIZZAZIONE
DELLA COMPONENTE FEMORALE

MALTRACKING ROTULEO

SOVRADIMENSIONAMENTO DELLA COMPONENTE FEMORALE ANTERIORMENTE

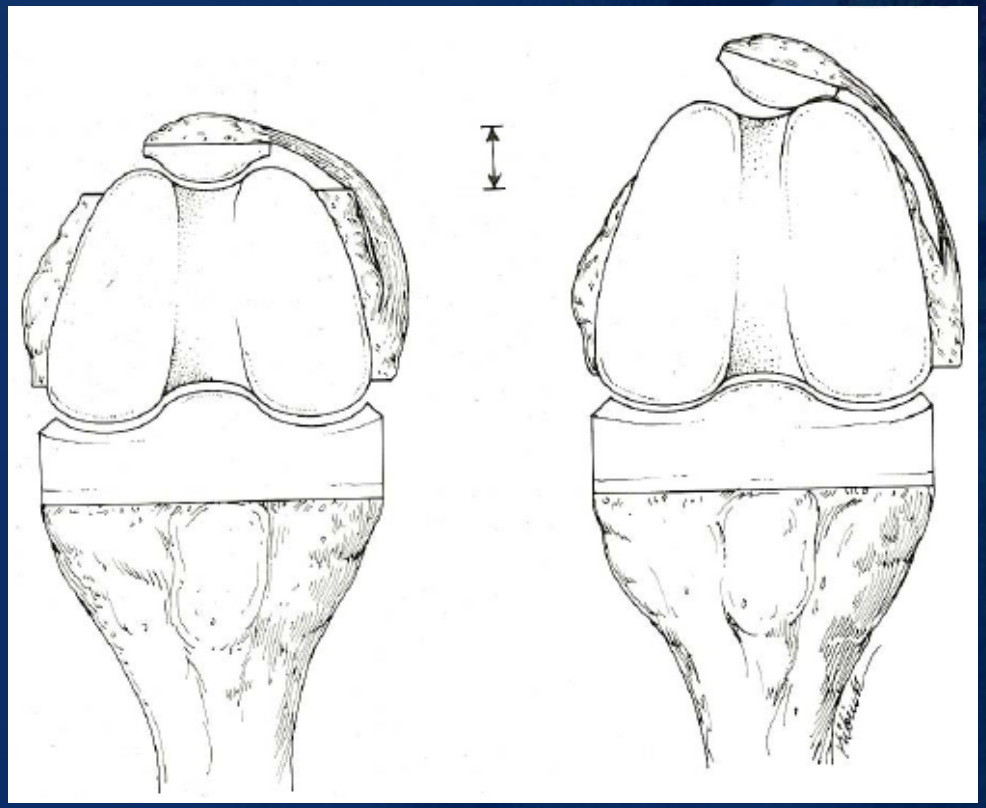

ABBASSAMETO DELLA ROTULA

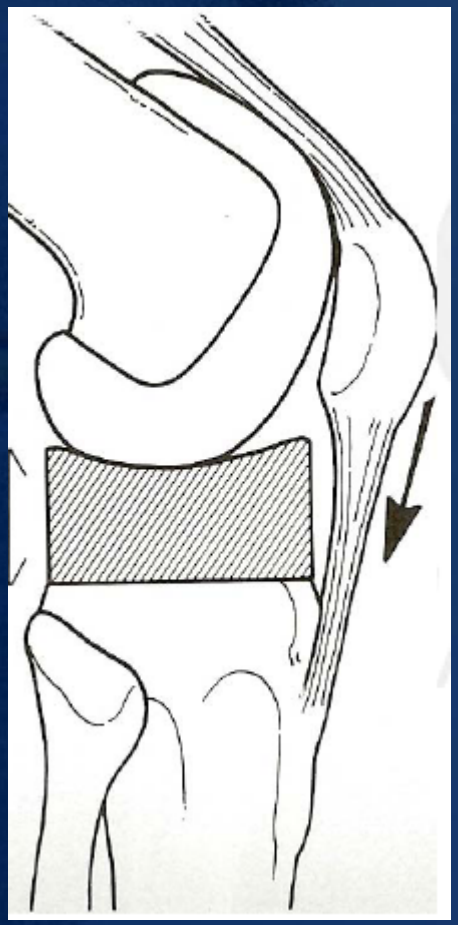

TRATTAMENTO

Lo squilibrio dei tessuti deve essere trattato con il riallineamento prossimale costituito da un release del retinacolo laterale e l'avanzamento del vasto mediale.

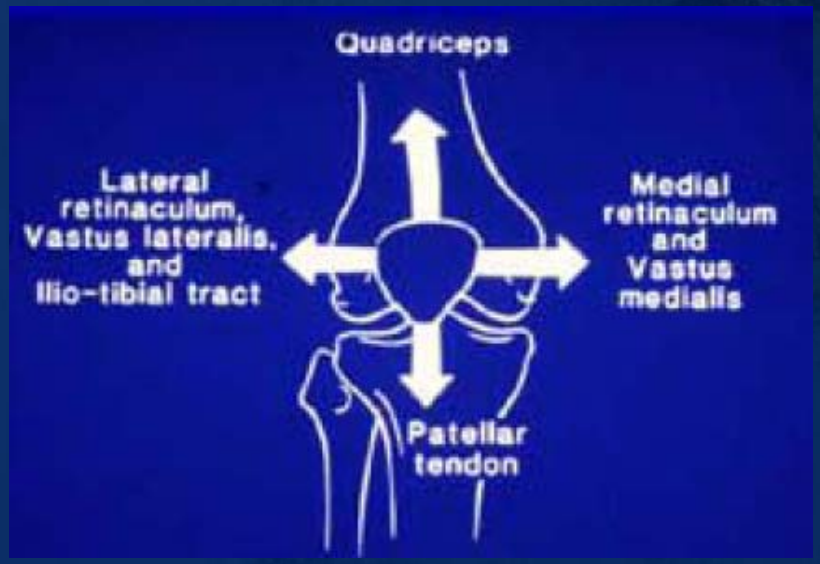

Sebbene riallineamento distale della tuberosità tibiale può correggere l'instabilità della rotula, crea una deformità di compensazione, altera la cinematica rotulea, e può predisporre alla rottura del tendine rotuleo.

J.A. Rand - Extensor mechanism complications following TKA.
The Journal of Bone & Joint Surgery Vol.86 A Num.9 Sept 2004

FRATTURA DI ROTULA

Fratture della rotula sono associate a trauma, compromissione vascolare, disallineamento dell'impianto, obesità, eccessiva resezione ossea della rotula, alto livello di attività, un ampio range di movimento, dal design della rotula.

Vince KG, McPherson EJ. The patella in total knee arthroplasty. *Orthop Clin North Am. 1992;* 23:675-86.

Scuderi GR, Insall JN, Scott NW. Patellofemoral pain after total knee arthroplasty. *J Am Acad Orthop Surg. 1994;2:239-46.*

Figgie HE 3rd, Goldberg VM, Figgie MP, Inglis AE, Kelly M, Sobel M. The effect of alignment of the implant on fractures of the patella after condylar total knee arthroplasty. *J Bone Joint Surg Am. 1989;71:1031-9.*

Windsor RE, Scuderi GR, Insall JN. Patellar fractures in total knee arthroplasty. *J Arthroplasty.* 1989;4 Suppl:S63-7.

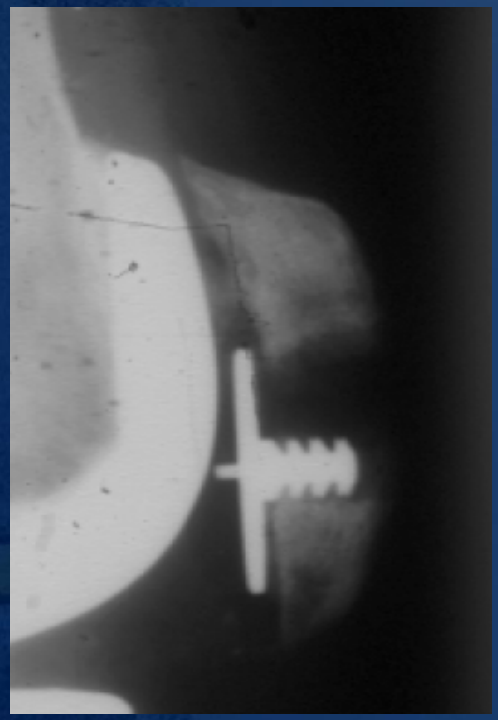

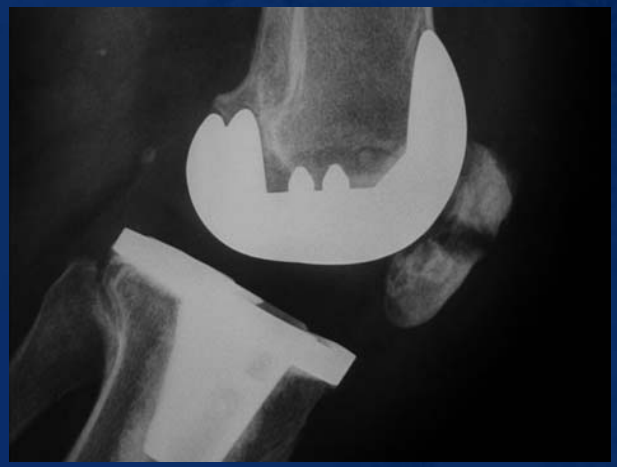

La prevalenza di fratture è maggiore nella rotula con resurfacing rispetto a quella senza resurfacing .

Grace JN, Sim FH. Fracture of the patella after total knee arthroplasty. *Clin Orthop. 1988;* 230:168-75.

Le fratture della rotula sono spesso associate a malposizionamento delle componenti femorale e tibiale.

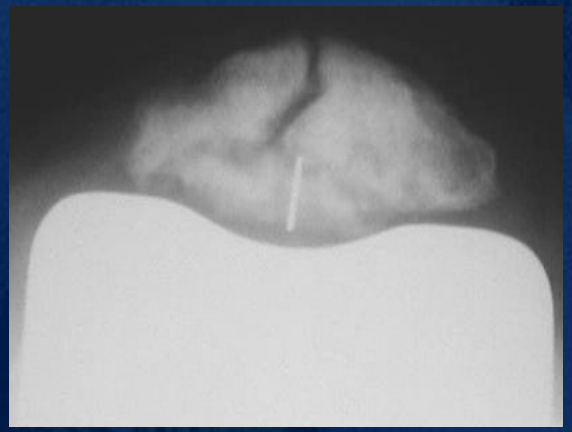

L'effettuazione di un release del retinacolo laterale per il trattamento del maltracking associato al malposizionamento dell' impianto potrebbe compromettere la vascolarizzazione della rotula, con conseguente osteonecrosi.

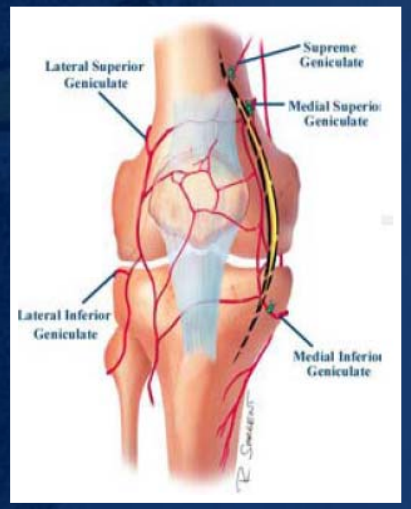

La combinazione di avascolarità e maltracking predispone alla frattura della rotula.

Instructional Course Lecture, American Academy of Orthopaedic Surgeons 2004

TRATTAMENTO

La gestione delle piccole fratture di rotula viene effettuata in modo **incruento** con una semplice **immobilizzazione…**

… per le fratture più gravi è indicata la **chirurgia**

R. E. Booth – Extensor mechanism disruption: When the unthikable happens. Current concepts in joint replacement 2007
J.A. Rand - Extensor mechanism complications following TKA. The Journal of Bone & Joint Surgery Vol.86 A Num.9 Sept 2004

ROTTURA del T. QUADRICIPITALE e del T. ROTULEO

La rottura del Tendine quadricipitale è meno frequente della rottura del tendine rotuleo e ha ricevuto poca attenzione nella letteratura.
Su 23.800 interventi di PTG l'incidenza di rottura del tendine quadricipitale è stata di soli 24 casi (0,1%)

Le lesioni del T. quadricipitale sono associate a :
- problemi relativi alla tecnica chirurgica
- patologie sistemiche (Diabete mellito, IRC, Parkinson, gotta, obesità e da uso eccessivo di infiltrazioni intrarticolari di cortisonici)

Pagnano MW. Patellar tendon and quadriceps tendon tears after total knee arthroplasty. *J Knee Surg. 2003;16:242-7.*
J.A. Rand - Extensor mechanism complications following TKA. The Journal of Bone & Joint Surgery Vol.86 A Num.9 Sept 2004

TRATTAMENTO

Il rafforzamento del sito di riparazione con un autotrapianto del semitendinoso, con un legamento sintetico (Marlex mesh -monofilamento in polipropilene a maglia- o Dacron), o di un allograft può aiutare a proteggere il sito di riparazione.

Ci sono delle opzioni per la gestione di rotture acute che includono la riparazione diretta con un innesto autologo del tendine semitendinoso, tendine d'Achille o un allotrapianto di un intero tendine rotuleo, o di un legamento sintetico.

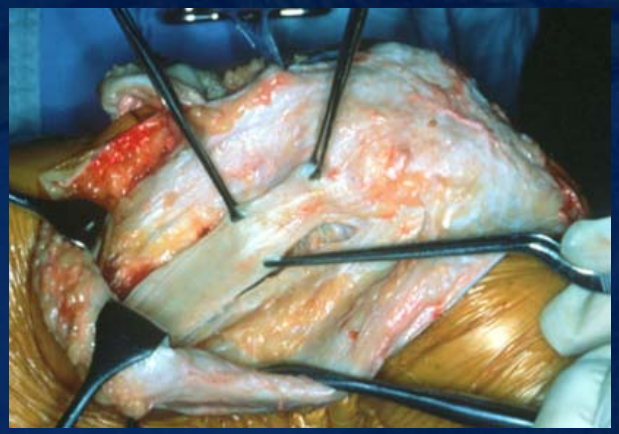

S.J Burnett, R.A. Berger, C.J. Della Valle, S.M Sporer J.J. Jacobs W.G. Paprosky, A.G. Rosenberg - Extensor mechanism allograft reconstruction after TKA.JBJS Vol.86-A pp.2694-2699,Dec 2004
J.A. Rand - Extensor mechanism complications following TKA. The Journal of Bone & Joint Surgery Vol.86 A Num.9 Sept 2004

Ci sono anche opzioni per un ricostruzione tardiva che includono l'allotrapianto del tendine d'Achille , un allotrapianto totale dell'apparato estensore, o un trapianto autologo con flap del gastrocnemio.

Fukuta S, Kuge A, Nalamura M. Use of the Leeds-Keio prosthetic ligament for repair of patellar tendon rupture after total knee arthroplasty. *Knee. 2003;10:127-30.*
Aracil J, Salom M, Aroca JE, Torro V, Lopez- Quiles D. Extensor apparatus reconstruction with Leeds-Keio ligament in total knee arthroplasty.*J Arthroplasty. 1999;14:204-8.*
Toms AD, Smith A, White SH. Analysis of the Leeds-Keio ligament for extensor mechanism repair: favourable mechanical and functionaloutcome. *Knee. 2003;10:131-4.*
Schechter L S, Goldstein W M, Gleason T F, Branson J J, Berland K. Methods of Patello-Femoral and extensor mechanism reconstruction for fracture and disruption after total knee arthroplasty. American Academy of Orthopaedic Surgeon 2006

ALLOTRAPIANTO TOTALE DELL'APPARATO ESTENSORE

TRAPIANTO AUTOLOGO CON FLAP DEL GASTROCNEMIO

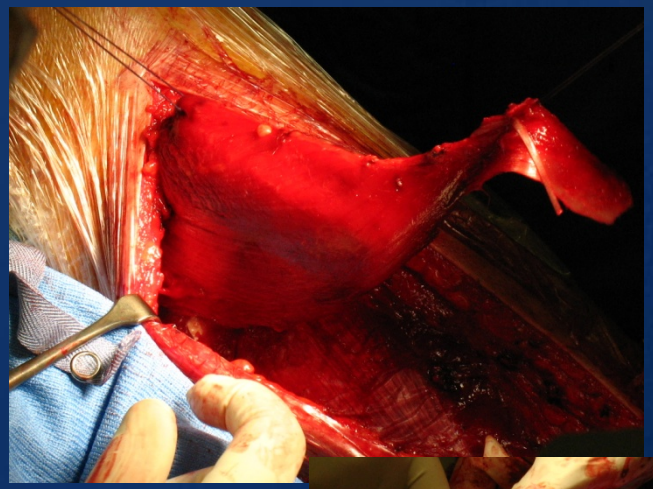

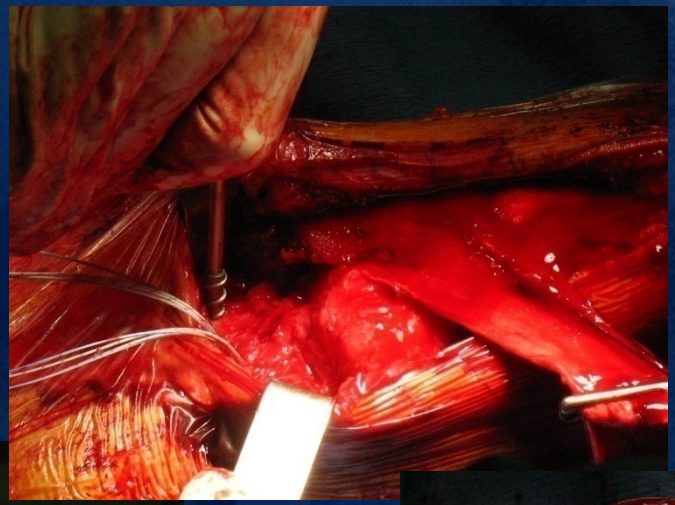

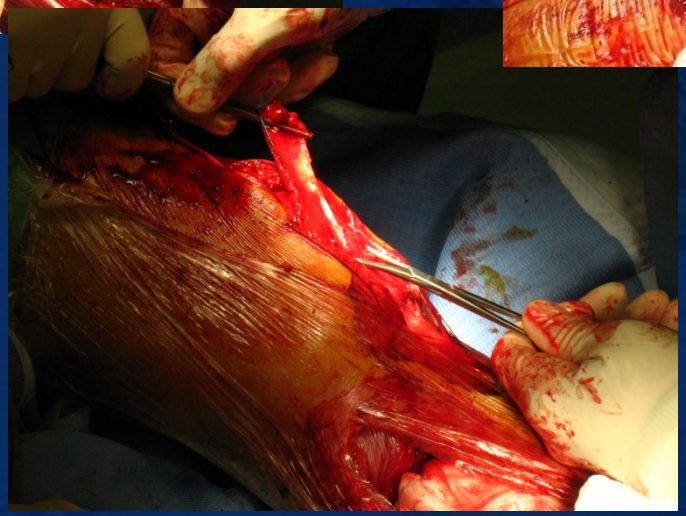

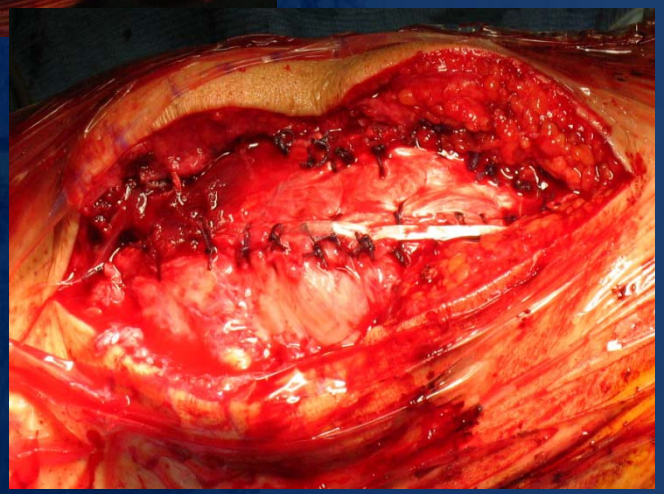

LA RIABILITAZIONE INDICATA è : Immobilizzazione in estensione per 6 settimane, seguite da un graduale progressivo movimento con un tutore.

Schechter L S, Goldstein W M, Gleason T F, Branson J J, Berland K. Methods of Patello-Femoral and extensor mechanism reconstruction for fracture and disruption after total knee arthroplasty. American Academy of Orthopaedic Surgeon 2006

PRE-OPERATORIO

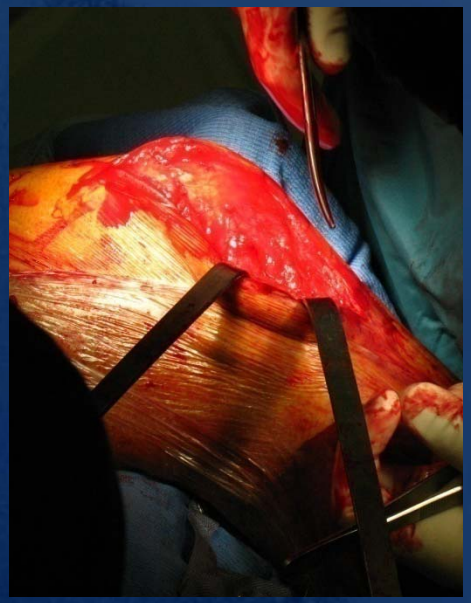

POST-OPERATORIO

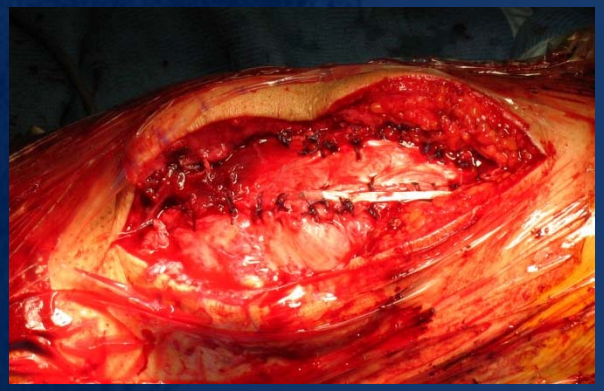

RISULTATI

I risultati del trattamento della rottura del T. quadricipitale dopo PTG sono variabili

Lynch AF, Rorabeck CH, Bourne RB. Extensor mechanism complications following total knee arthroplasty. *J Arthroplasty. 1987;2:135-40.*
Pagnano MW. Patellar tendon and quadriceps tendon tears after total knee arthroplasty. *J Knee Surg. 2003;16:242-7.*
Rand JA, Morrey BF, Bryan RS. Patellar tendon rupture after total knee arthroplasty. *Clin Orthop. 1989;244:233-8.*
Yun AG, Rubash HE, Scott RD, Laskin RS.Quadriceps rupture associated with a proximal quadriceps release in total knee arthroplasty. A report of three cases. *J Bone Joint Surg Am. 2003;85:1809-11.*
Gustilo RB, Thompson R. Quadriceps and patellar tendon ruptures following total knee arthroplasty.
In: Rand JA, Dorr LD, editors. *Total arthroplasty of the knee: proceedings of the Knee Society, 1985-1986. Rockville, MD: Aspen;* 1987. p 41-7.
Fernandez-Baillo N, Garay EG, Ordonez JM.Rupture of the quadriceps tendon after total knee arthroplasty. A case report. *J Arthroplasty*.1993;8:331-3.

L'utilizzo di un alloinnesto osteo-tendineo per il trattamento della lesione del tendine rotuleo o del tendine del quadricipite dopo impianto di artroprotesi di ginocchio è affidabile e consente un buon recupero funzionale, tuttavia si tratta di una tecnica ricostruttiva complessa gravata da una incidenza non trascurabile di complicanze.
Tale tecnica è particolarmente indicata quando non è più possibile la riparazione diretta della lesione soprattutto in pazienti già sottoposti a molteplici tentativi di trattamento.

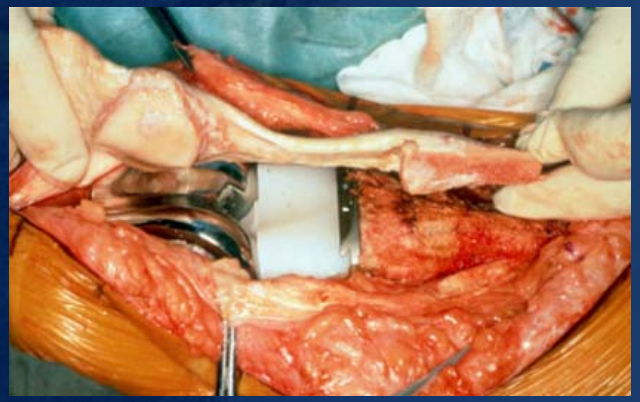

È stata ripristinata la funzionalità del ginocchio, ma permane un deficit di estensione attiva di 5°.

P.B. Squarzina, S. Luppino, L. Castagnini, A. Vaccari Ricostruzione con alloinnesto composito della lesione del tendine rotuleo o quadricipitale dopo impianto di artroprotesi di ginocchio. G.I.O.T. 2006;32:62-68

Il ricorso a materiale sintetico deve essere riservato ai casi meno complessi dato il rischio di: - Sinoviti
- Rottura per abrasione
- Infezione

Offre il vantaggio di:
- Non sacrificare tessuto autologo
- Consentire l'immediata mobilizzazione del ginocchio 11 16.
- Il recupero dell'estensione attiva è variabile da completo a – 45°

Aracil J, Salom M, Aroca JE, Torro V, Lopez-Quiles D. *Extensor apparatus reconstruction with Leeds-Keio ligament in total knee arthroplasty. J Arthroplasty 1999;14:204-8.*
Fernandez-Baillo N, Garay EG, Ordonez JM. *Rupture of the quadriceps tendon after total knee arthroplasty. A case report.* J Arthroplasthy 1993;8:331-3.
Fukuta S, Kuge A, Nakamura M. *Use of the Leeds-Keio prosthetic ligament for repair of patellar tendon rupture after total knee arthroplasty. Knee 2003;10:127-30.*
Cadambi A, Engh GA. *Use of a semitendinosus autogenus graft for rupture of the patellar ligament after total knee arthroplasty.* J Bone Joint Surg 1992;74A:974-9.

L'uso del lembo muscolare di gemello mediale deve essere riservato ai casi più gravi caratterizzati da problemi di
copertura cutanea
Infezione
Fallimento di precedenti tentativi di ricostruzione;
L'estensione attiva non è mai completa con deficit medio da 13,5° a 24°

L'utilizzo di un lembo del gastrocnemio mediale per la ricostruzione ha il vantaggio di fornire un valido tessuto autogeno per coprire la parte antero-inferiore del
al ginocchio, ma ha gli svantaggi di un aspetto antiestetico e la residua debolezza di flessione plantare della caviglia

Pagnano MW. Patellar tendon and quadriceps tendon tears after total knee arthroplasty. *J Knee Surg. 2003;16:242-7.*

CASO CLINICO

Uomo aa 69

Artroscopia: Ottobre 2004

Protesi monocompartimentale: Dicembre 2004

Revisione protesi monocompartimentale: Marzo 2005

Settembe 2005

Febbraio 2006

Pre-operatorio della revisione

Ottobre 2008

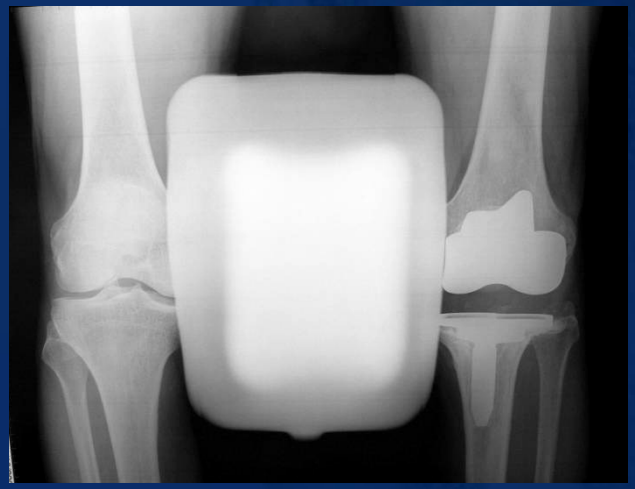

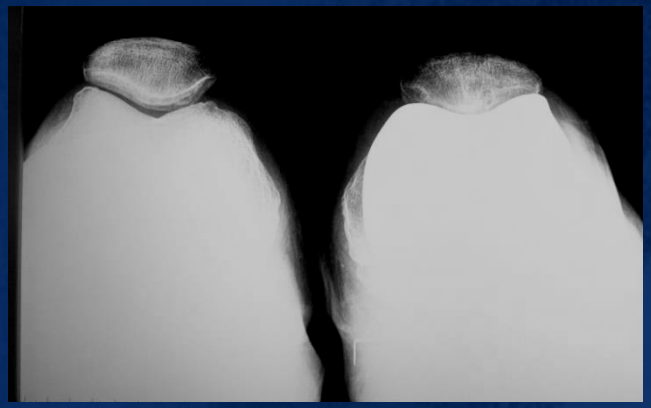

Controllo
post-operatorio
a **2 Mesi**

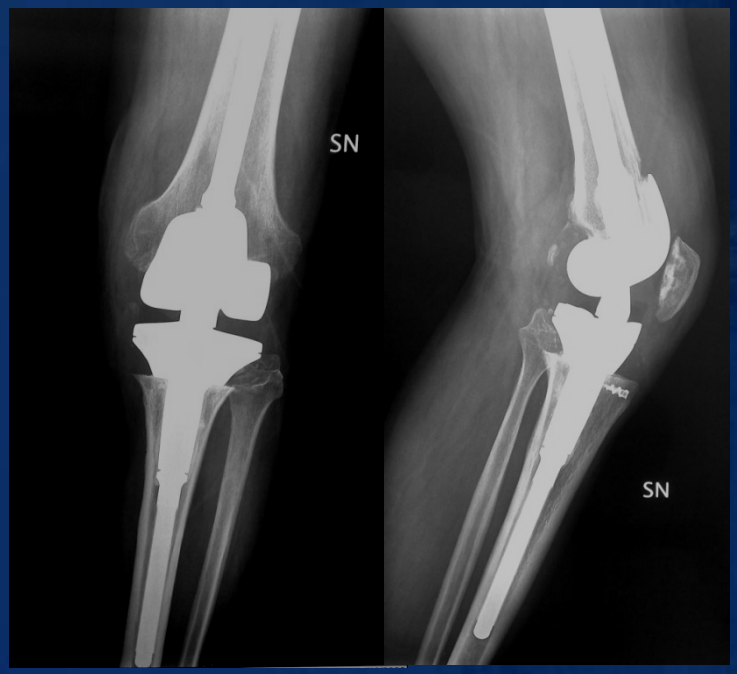

Controllo
post-operatorio
a **6 Mesi**

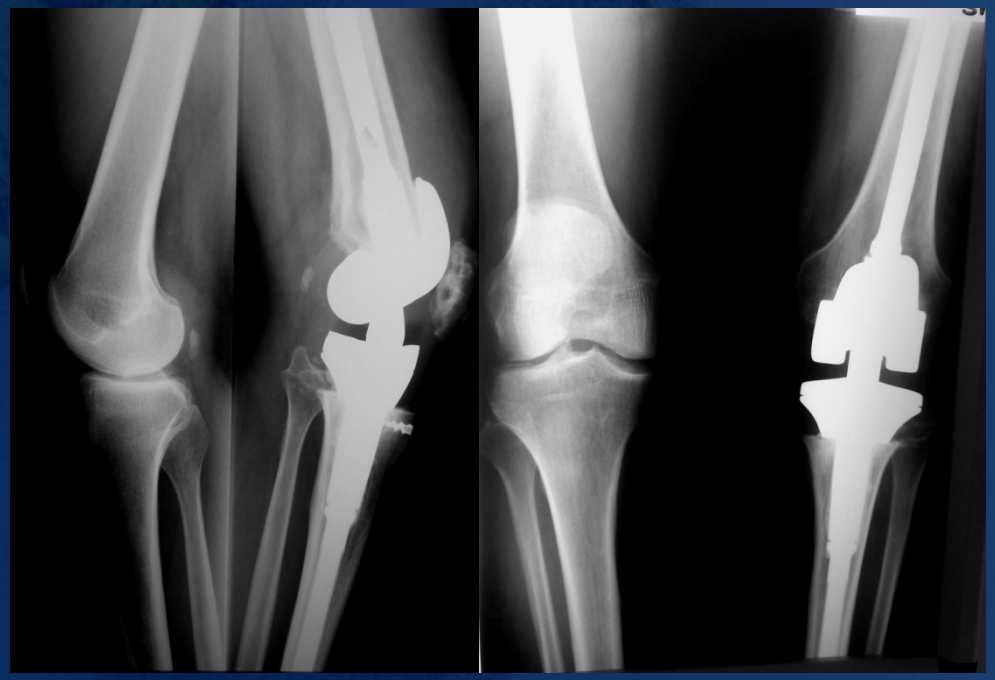

Controllo post-operatorio a 1 Anno

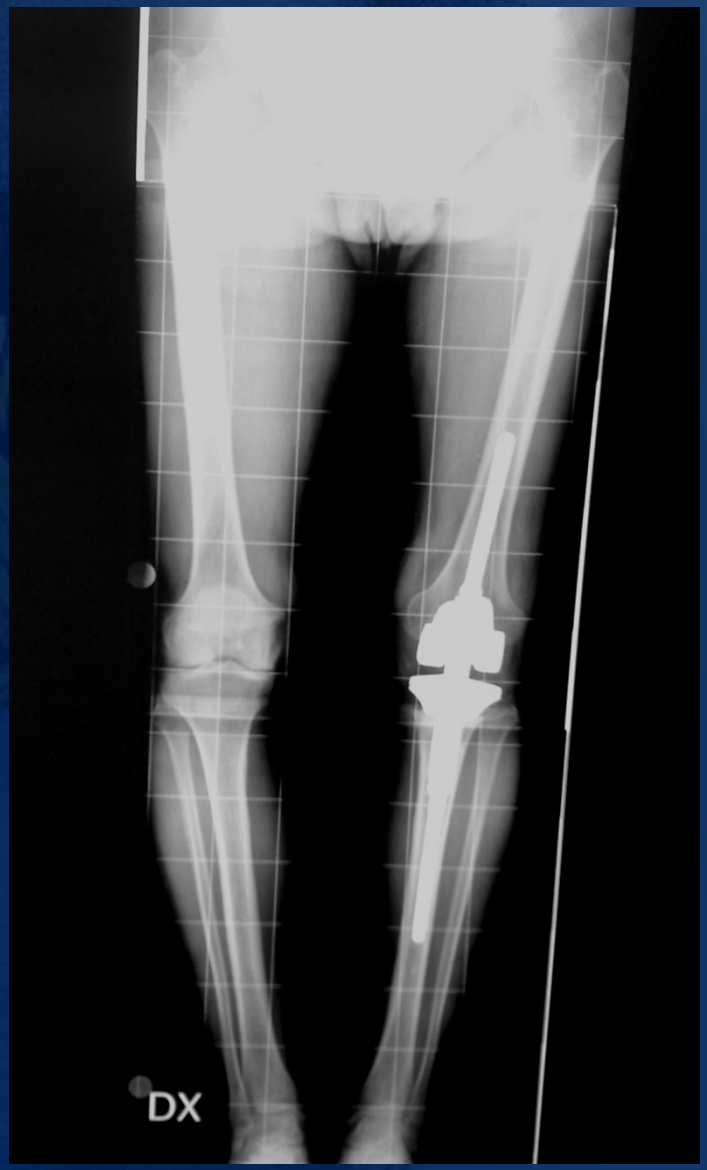
DX

2° CASO CLINICO:

Rottur a dell'apparato estensore

3° CASO CLINICO: GONARTROSI POST TRAUMATICA

PRE-OP

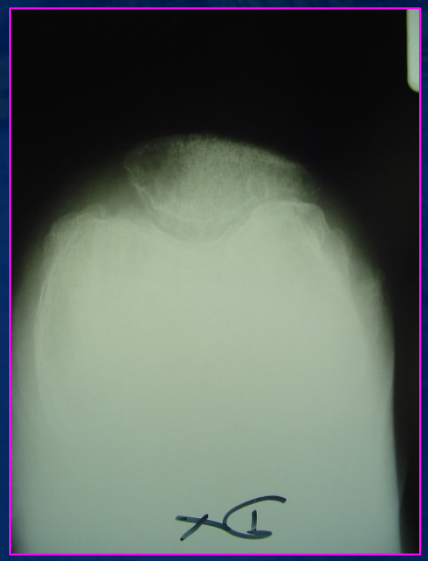

3° CASO CLINICO: INFEZIONE PRECOCE

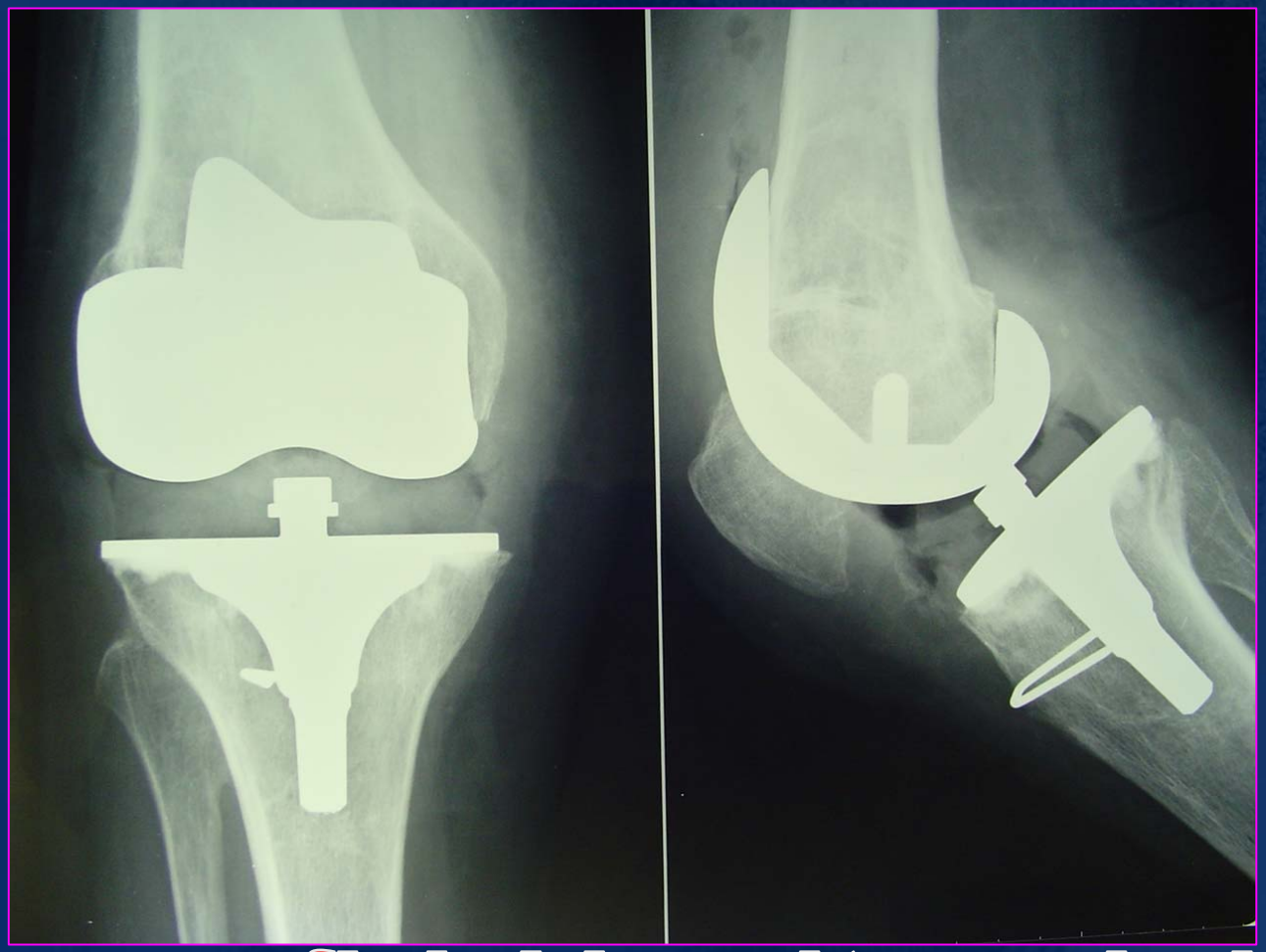

www.fisiokinesiterapia.biz

3° CASO CLINICO: ESPIANTO ED APPLICAZIONE DI SPACER ANTIBIOTATO

3° CASO CLINICO: IMPIANTO NHR

3° CASO CLINICO:

- IMMAGINE RADIOGRAFICA POST-OPERATORIA DI OSTEOTOMIA DELLA TUBEROSITA' TIBIALE ANTERIORE, REINSERITA, AL TERMINE DELLA REVISIONE PROTESICA, CON VITI.

- RISULTA UTILE TRASLARE PROSSIMALMENTE LA TTA NEI CASI DI ROTULA BASSA.

3° CASO CLINICO: LUSSAZIONE POST-TRAUMATICA DOPO 2 ANNI.

3° CASO CLINICO:

3° CASO CLINICO: ARTRODESI CON FISSATORI

CONCLUSIONI

Le complicanze Patello-femorali in una protesi totale di ginocchio possono essere ricondotte a problemi di selezione dei pazienti, di design dell'impianto e per tecnica chirurgica.

Nel management di una complicazione riguardo l'apparato estensore, la revisione totale del ginocchio deve essere valutata.
Le revisioni isolate delle rotula non risolvono tutti i problemi che possono avere contribuito al fallimento della protesi.

Pertanto, il trattamento di una complicazione dell'apparato estensore non deve concentrarsi solo sull'apparato estensore.

Il trattamento di successo si basa sul trattare l'eziologia della complicazione e non solo la complicazione.

Una complicanza correlata all'apparato estensore è spesso un'indicazione di un problema della componente protesica femorale e / o tibiale.

Una revisione di tutta la PTG può essere richiesta per correggere le complicazioni dell'apparato estensore .