SISTEMA OSTEO ARTICULAR

www.fisiokinesiterapia.biz

PRIMERA UNIDAD:

“SISTEMA OSTEOMIO ARTICULAR”

En el hombre existen tres sistemas que se agrupan en torno de una finalidad común:

EL MOVIMIENTO

“Encontramos un complejo de palancas, formado por los huesos y las articulaciones; y un complejo motor, formado por los músculos que funcionan armónicamente.”

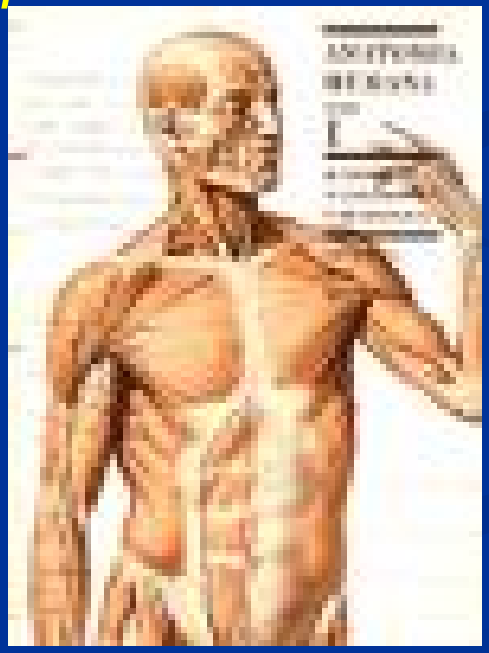

El aparato locomotor se compone por un conjunto de:

1.- Huesos

2.- Músculos

3.- Articulaciones

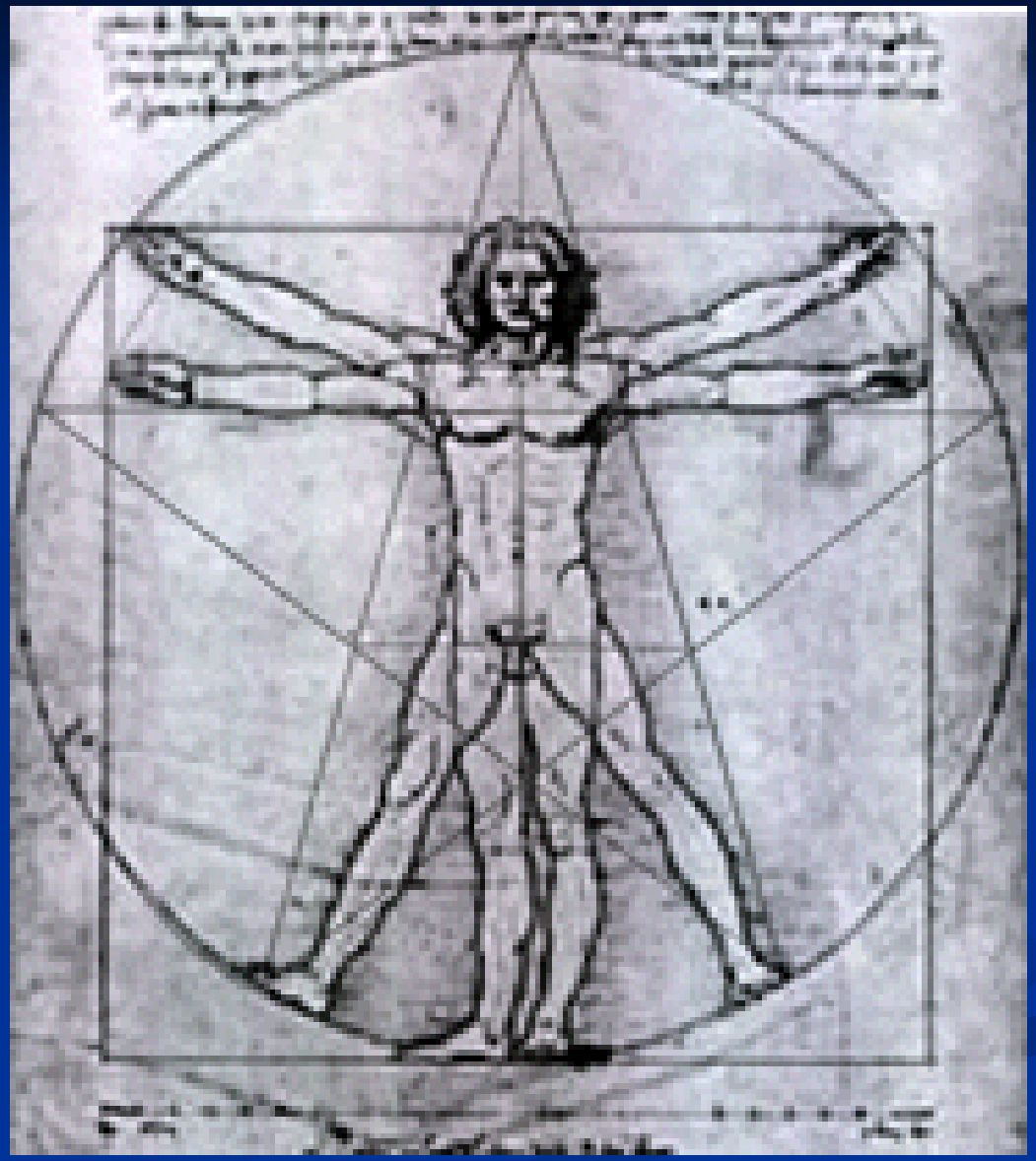

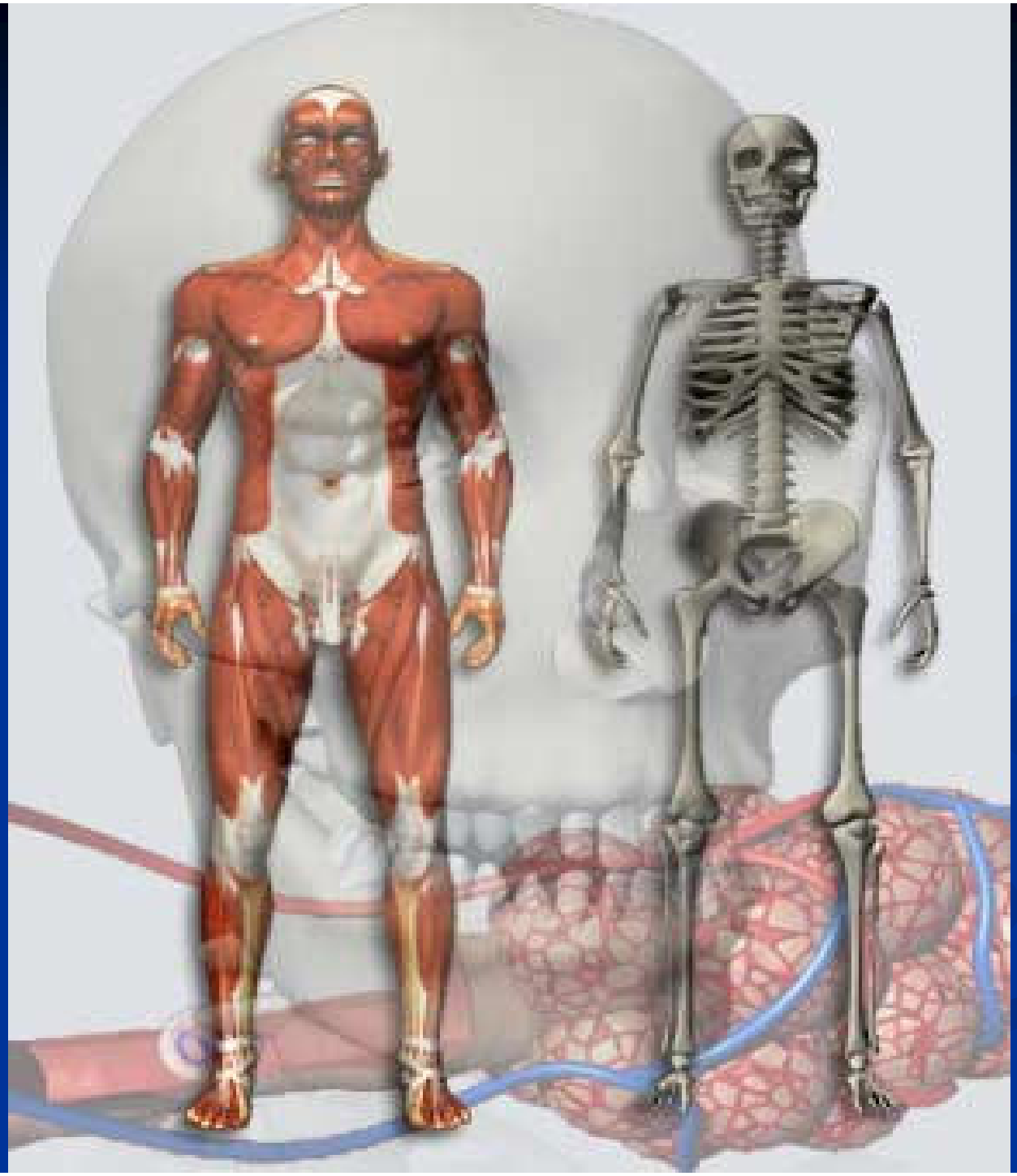

FUNCION SISTEMA OSTEOMIO ARTICULAR

“Producir el movimiento por acción coordinada de huesos, músculos y articulaciones como respuesta voluntaria de las órdenes recibidas de los sistemas nervioso y endocrino.” “

Terminología común:

Esqueleto: La estructura formada por hueso. Son los elementos pasivos.

Los músculos: Constituyen elementos activos (movimiento locomotor)

Funciones Huesos

1. Sostén
2. Protección
3. Movimiento
4. Hematopoyesis
5. Reservorio de calcio:

Mantiene la concentración de calcio en la sangre.
PTH: Libera Ca++
Calcitonina: Detiene osteoclastos
Hay deposito de calcio en el hueso

I.- SISTEMA ESQUELETICO

- **Está formado por tejido óseo diferentes proporciones, y adherido a él se encuentra una membrana vascularizada de tejido conjuntivo llamado *periostio*.**

- **La unión entre los huesos se realiza mediante ARTICULACIONES**

- **El tejido óseo existe en el organismo en proporciones que dependen directamente de las fuerzas o tensiones que tiene que soportar.**

Así somos por dentro

Contando los huesos...

Tu cuerpo está formado por 208 huesos.
Pero ¿sabes dónde están?

- 26 en la columna vertebral
- 8 en el cráneo
- 14 en la cara
- 8 en el oído
- 1 hueso hioides
- 25 en el tórax
- 64 en los miembros superiores
- 62 en los miembros inferiores

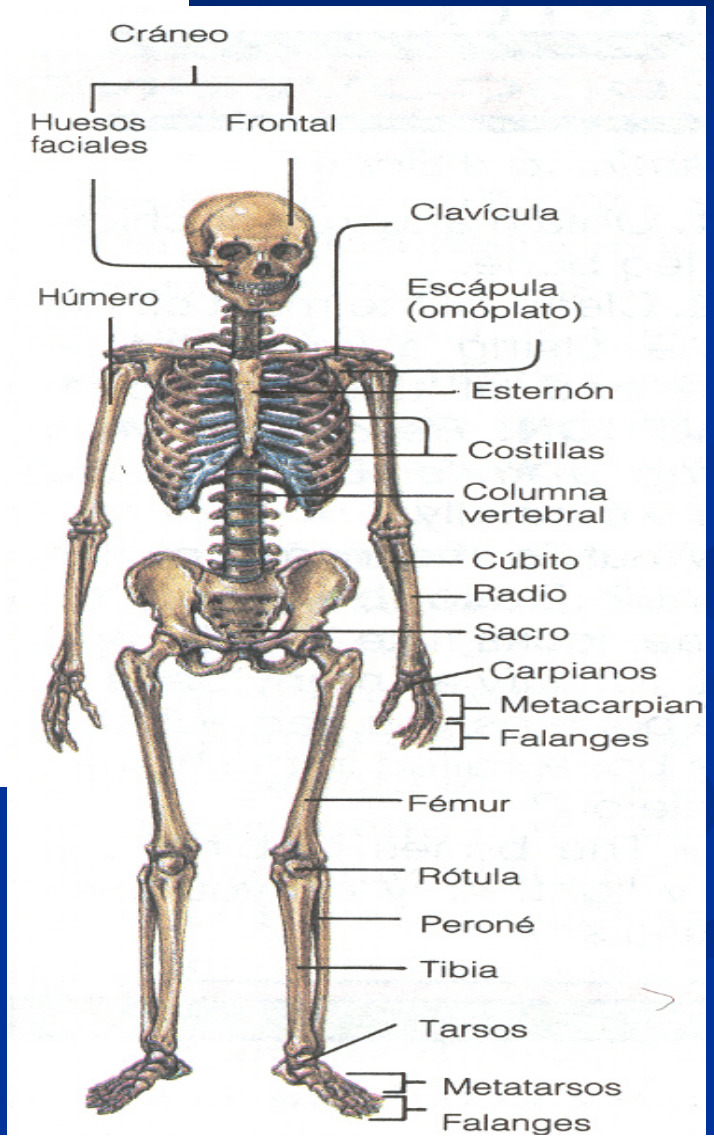

CLASIFICACIÓN

Por la forma se clasifican:

- Huesos planos
- Huesos cortos
- Huesos largos
- Huesos irregulares
- Huesos sesamoides

1.- Huesos planos:

- Predomina en ellos la superficie más que el volumen.

- Están compuestos por dos capas de tejido óseo compacto que encierran otra de tejido óseo esponjoso.

Ejemplo:

omóplatos, cráneo
y el pubis

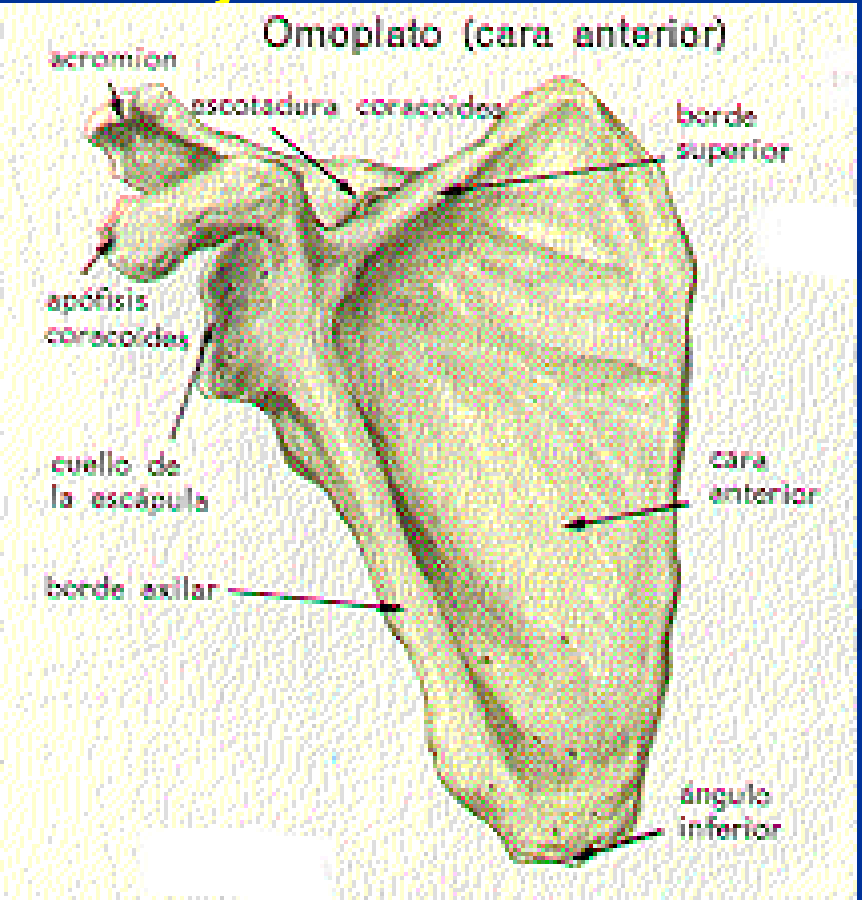

2.- Huesos cortos

- Son pequeños y en general proporcionados por todos sus lados.

- Se encuentran habitualmente en la columna vertebral y las articulaciones

- Ejemplo de las vértebras carpo y tarso

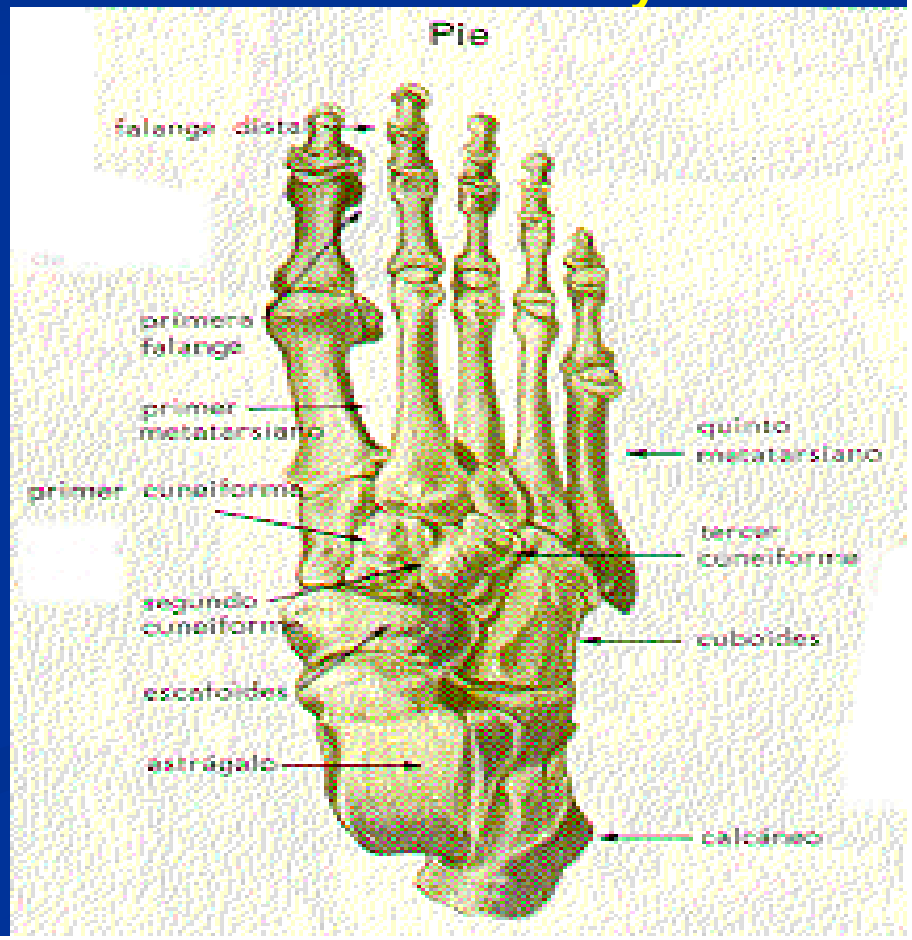

3.- Huesos largos

- **Son los de mayor longitud del organismo. Predomina en ellos el tejido óseo compacto.**

- **Constituyen las extremidades**

  Diáfisis: Cuerpo o porción principal del hueso, la cual es hueca, cilíndrica y compuesta de hueso compacto

  Epífisis: Constituyen los extremos de los huesos largos.

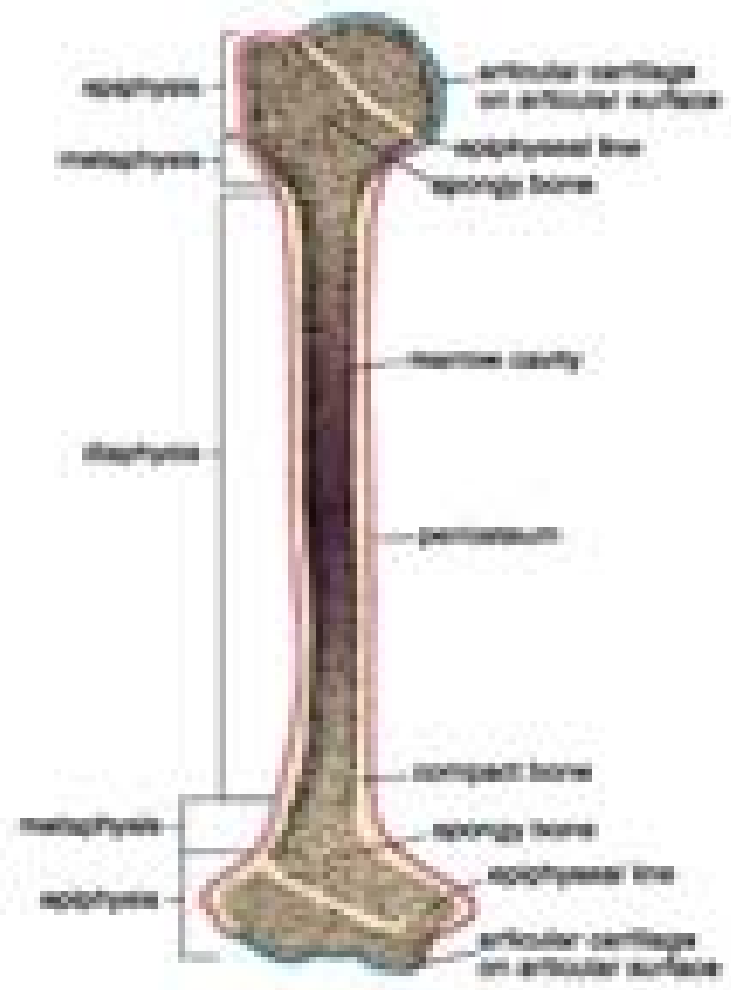

Figure 8.2. Structure of a typical long bone. Inset: articular surfaces covered by hyalin

OSTEOCITOS O CÉLULAS OSEAS

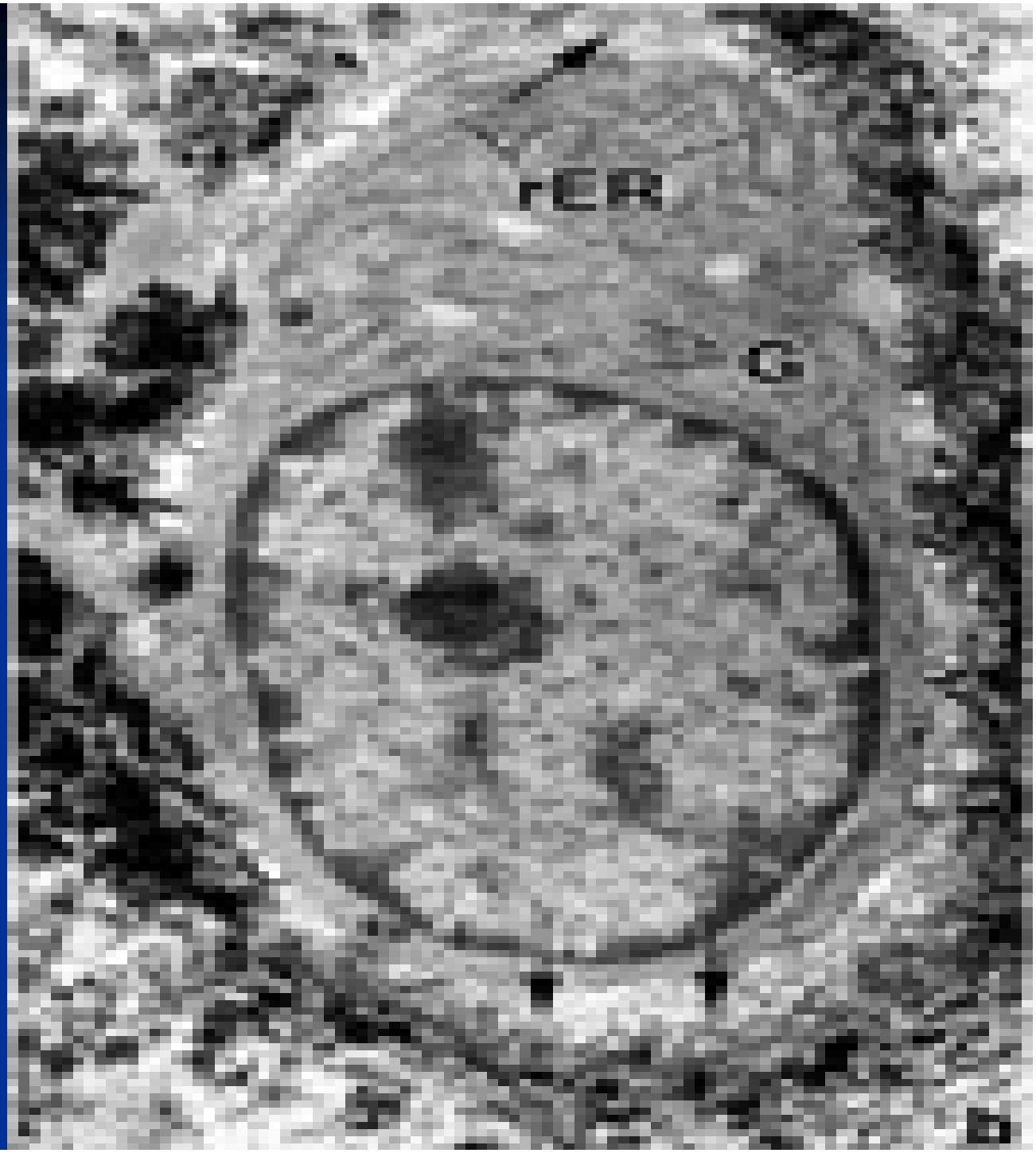

Huesos

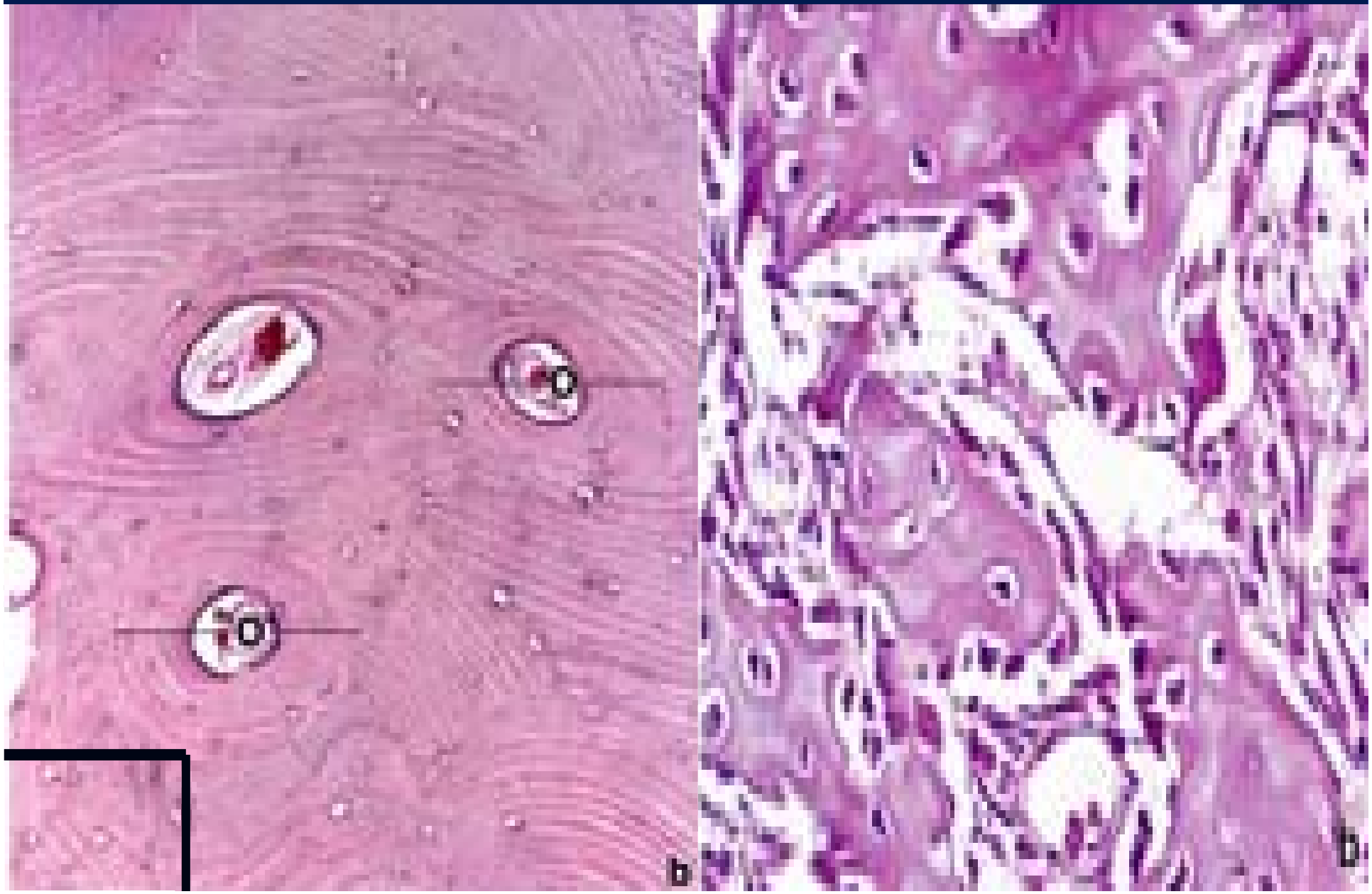

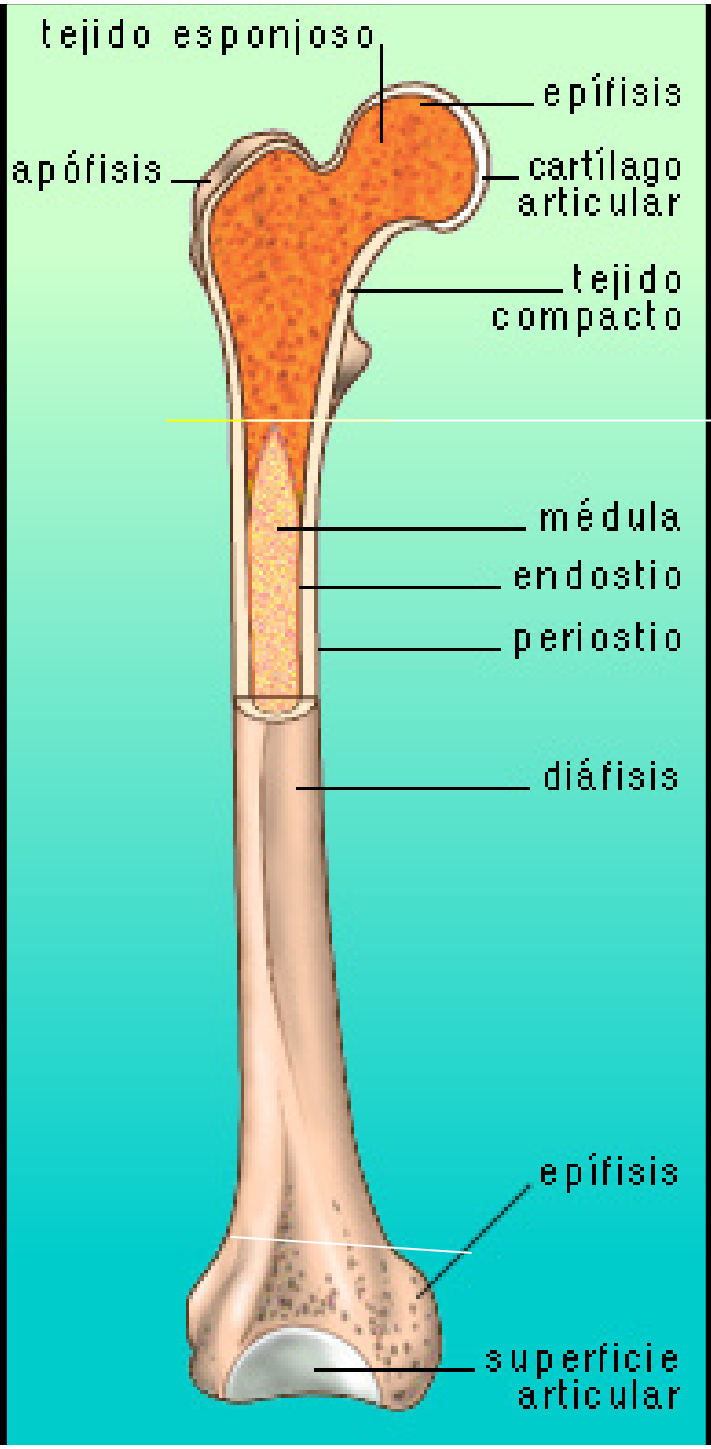

Cartilago epifisiario

•CRECIMIENTO DE LOS HUESOS LARGOS

• Huesos largos se prolonga hasta la adolescencia

El crecimiento en longitud, ocurre zona del disco epifisario (cartílago hialino)

• **Osificación endocondral** se va generando hueso nuevo, mientras que en el extremo opuesto se va depositando nuevo cartílago para mantener el disco.

• En la pubertad, se produce el cierre de las epífisis, y finaliza el crecimiento en altura.

• El esqueleto NO permanece inalterable como una estructura pasiva.

• El tejido óseo es un tejido metabólicamente activo.

Visión Macróscopica

www.fisiokinesiterapia.biz

DIVISIONES DEL ESQUELETO

I. Esqueleto Axial
II. Esqueleto Apendicular

I. Esqueleto Axial

1. Cráneo: Incluye los huesos craneales, huesos de la cara, orbitales y agujeros del cráneo.
•Huesos hioides.

2. Torso o tronco: Se compone de las vértebras, sacro, columna
vertebral como un todo y el tórax (esternón y costillas).

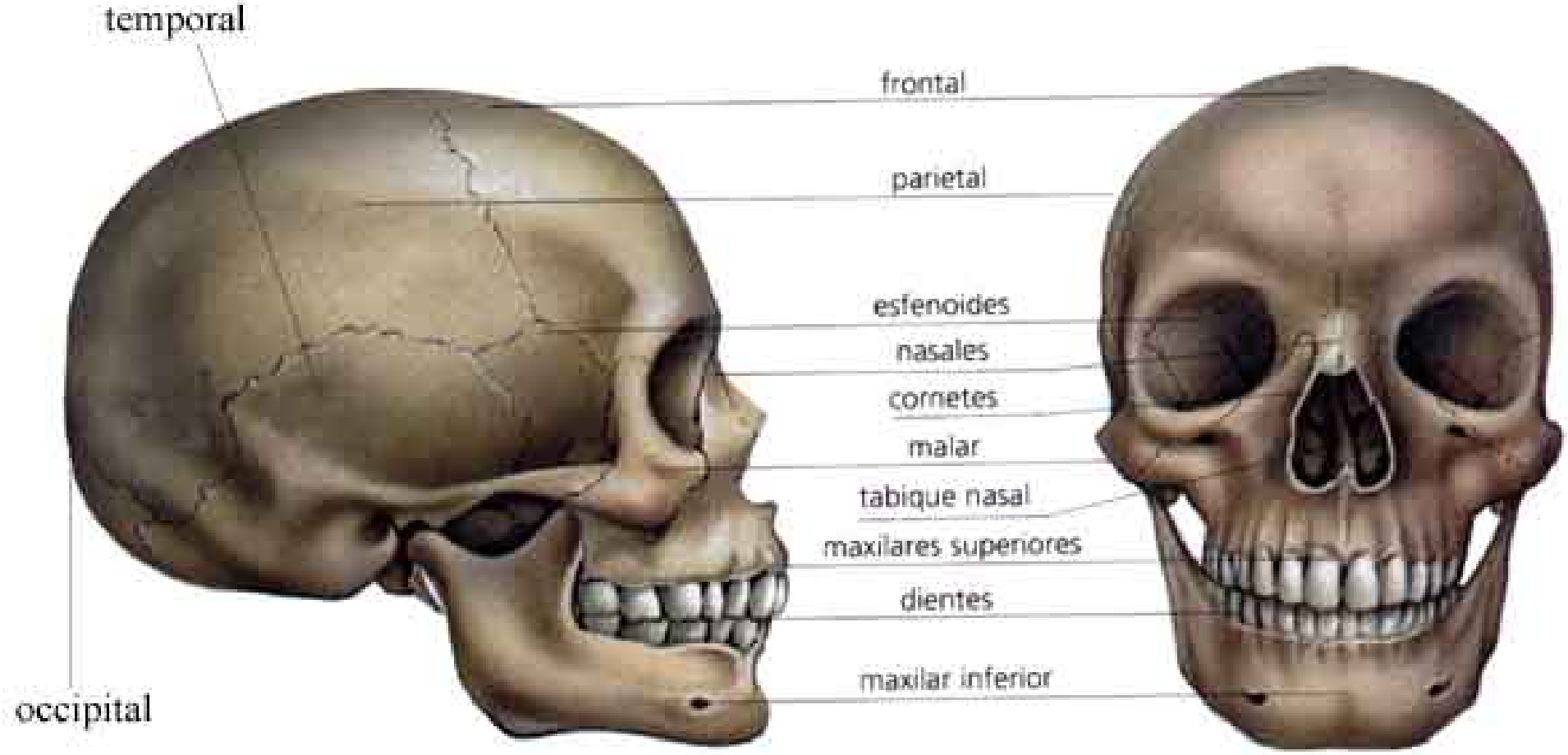
temporal
frontal
parietal
esfenoides
nasales
cornetes
malar
tabique nasal
maxilares superiores
dientes
maxilar inferior
occipital

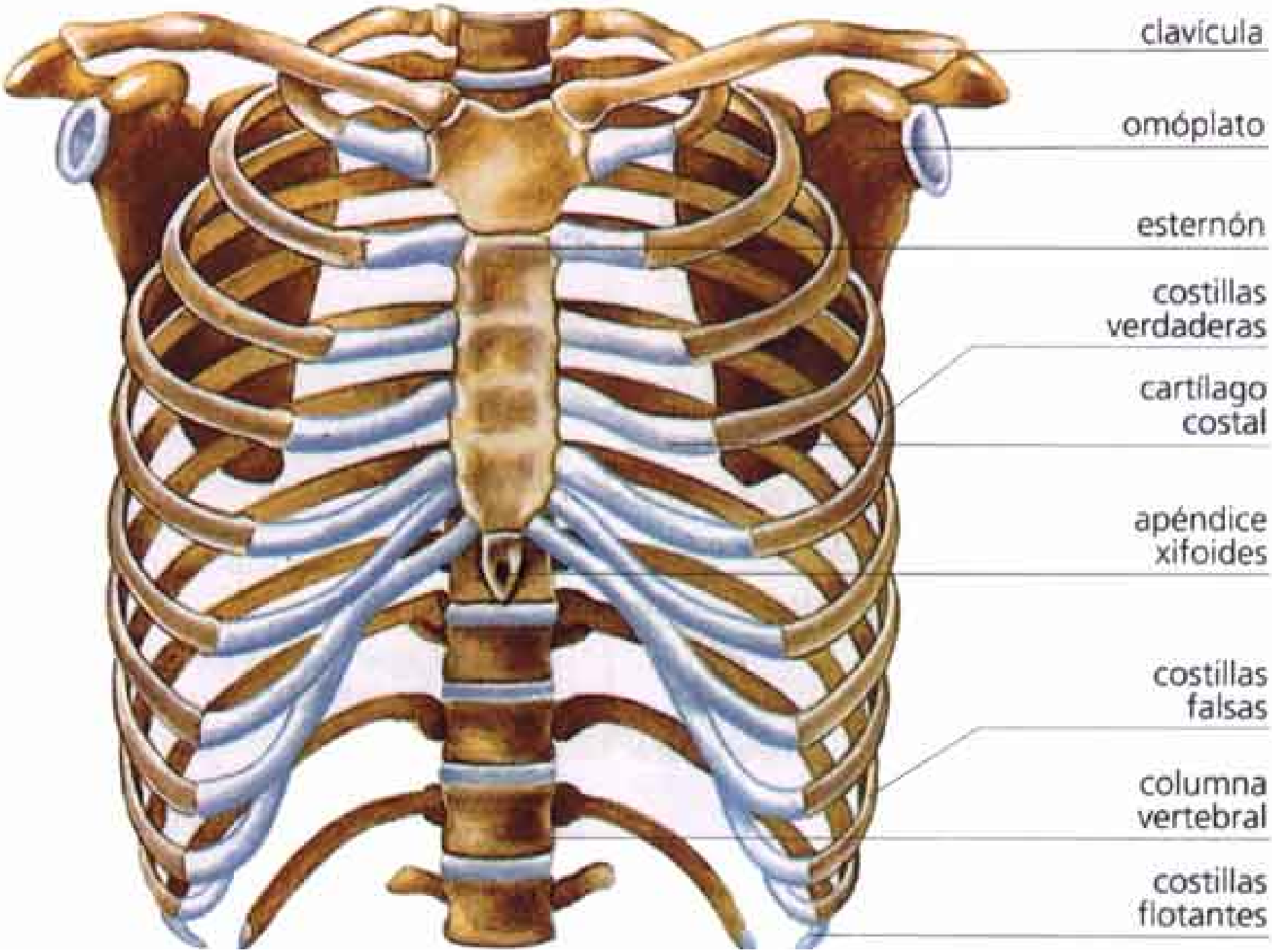
clavícula
omóplato
esternón
costillas verdaderas
cartílago costal
apéndice xifoides
costillas falsas
columna vertebral
costillas flotantes

Columna vertebral

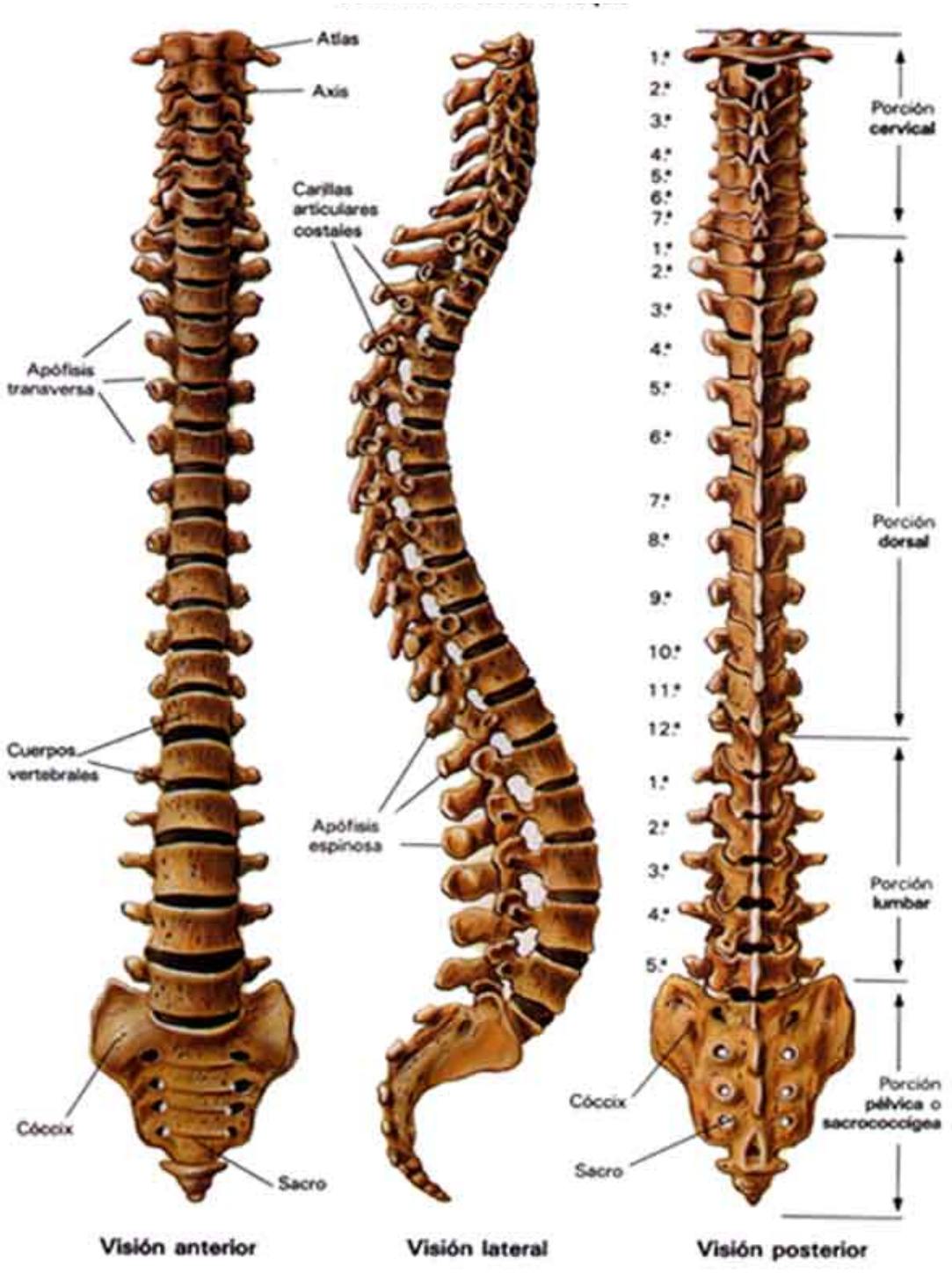

Tipos de Vertebras

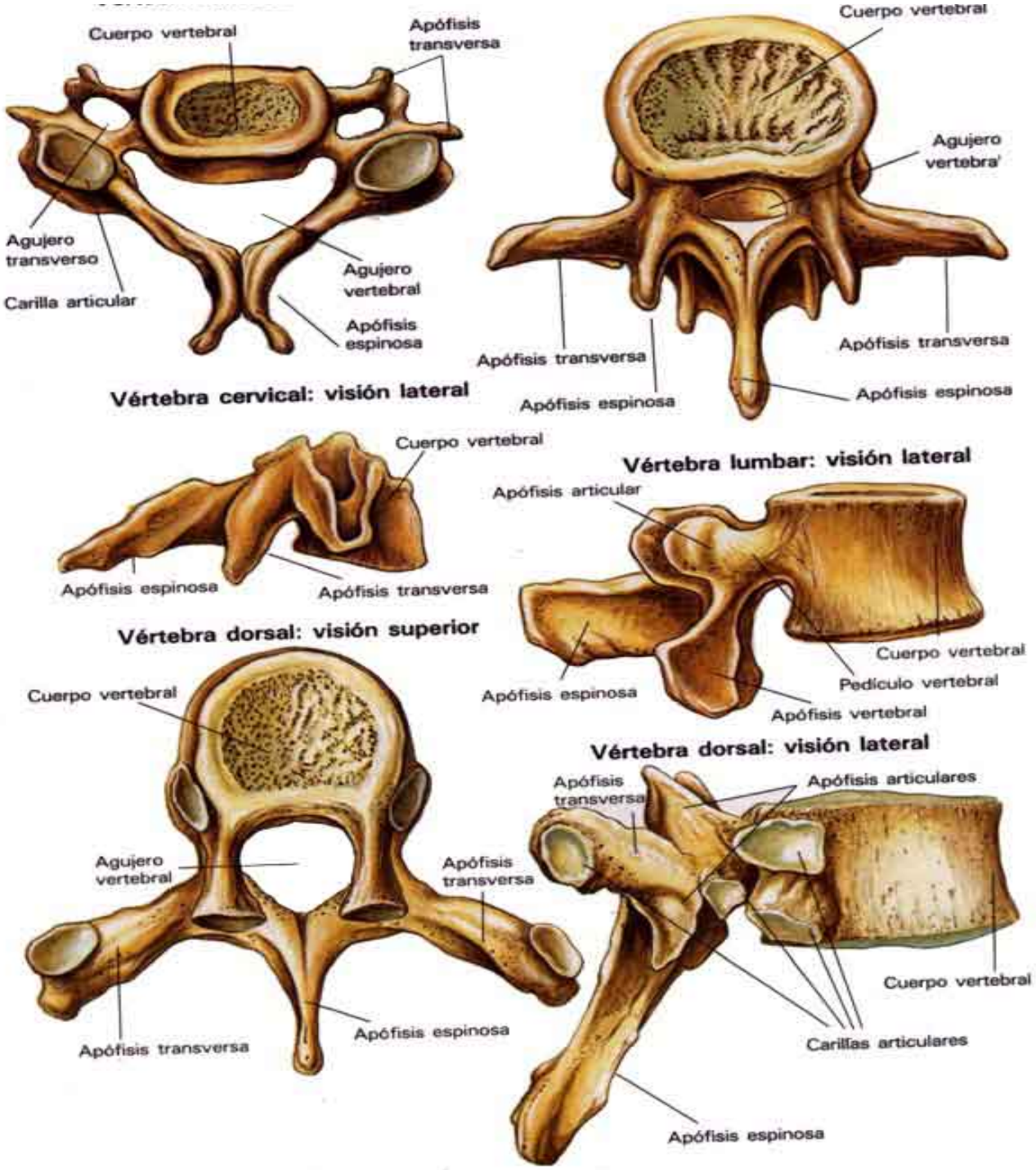

II. Esqueleto Apendicular

1. ***Cintura toracica o escapular***: Constituída de la clavlcula y la escapula (omoplato).

2. ***Extremidad superior***: Los huesos que componen la extermidad superior son el húmero, cúbito, radio, huesos del carpo, metacarpianos y las falanges.

3. ***Cintura pelviana***: Incluye los huesos coxales o iliacos.

4. ***Extremidad inferior***: Sus huesos son el fémur, la fíbula o peroné, la tibia, la rótula (patela), los huesos tarsianos (o tarsos), los metatarsianos y las falanges.

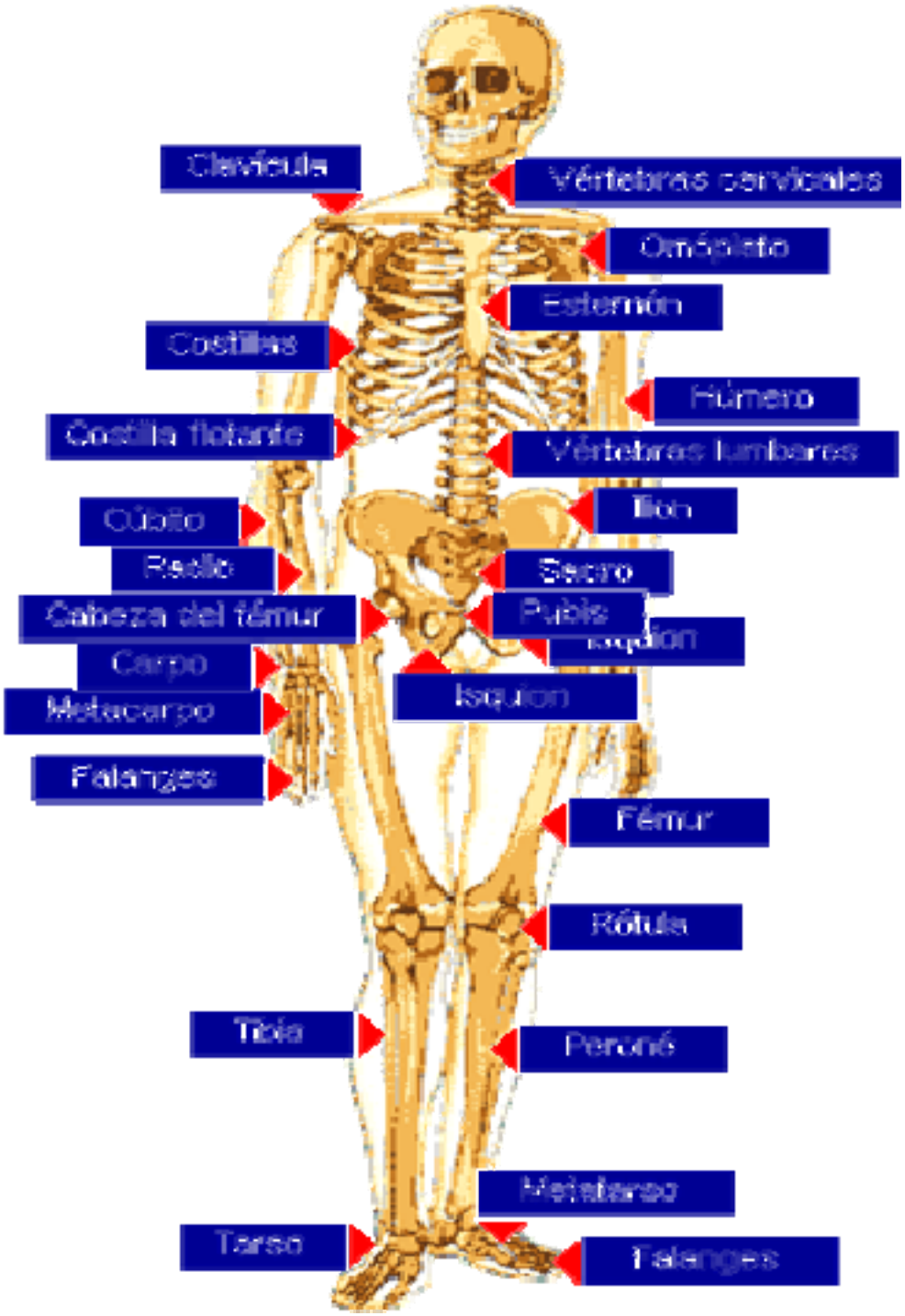
Clavícula
Vértebras cervicales
Omóplato
Esternón
Costillas
Húmero
Costilla flotante
Vértebras lumbares
Cúbito
Ilion
Radio
Sacro
Cabeza del fémur
Pubis
Isquion
Carpo
Isquion
Metacarpo
Falanges
Fémur
Rótula
Tibia
Peroné
Metatarso
Tarso
Falanges

PELVIS MASCULINA

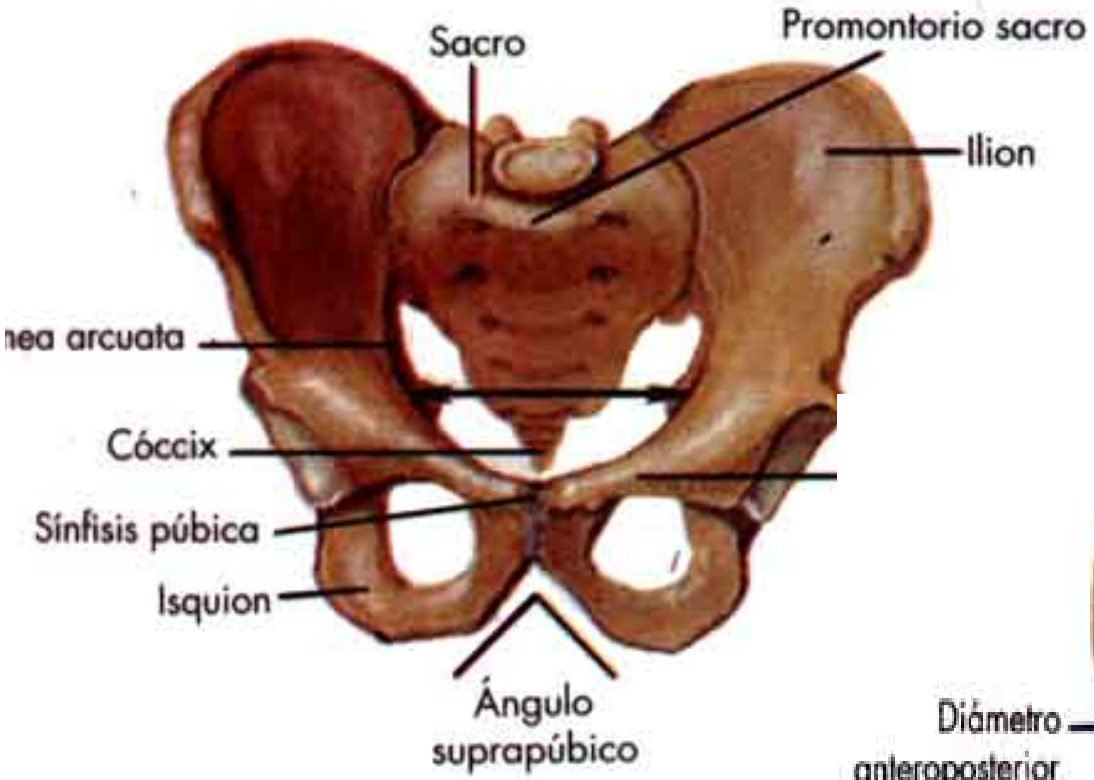

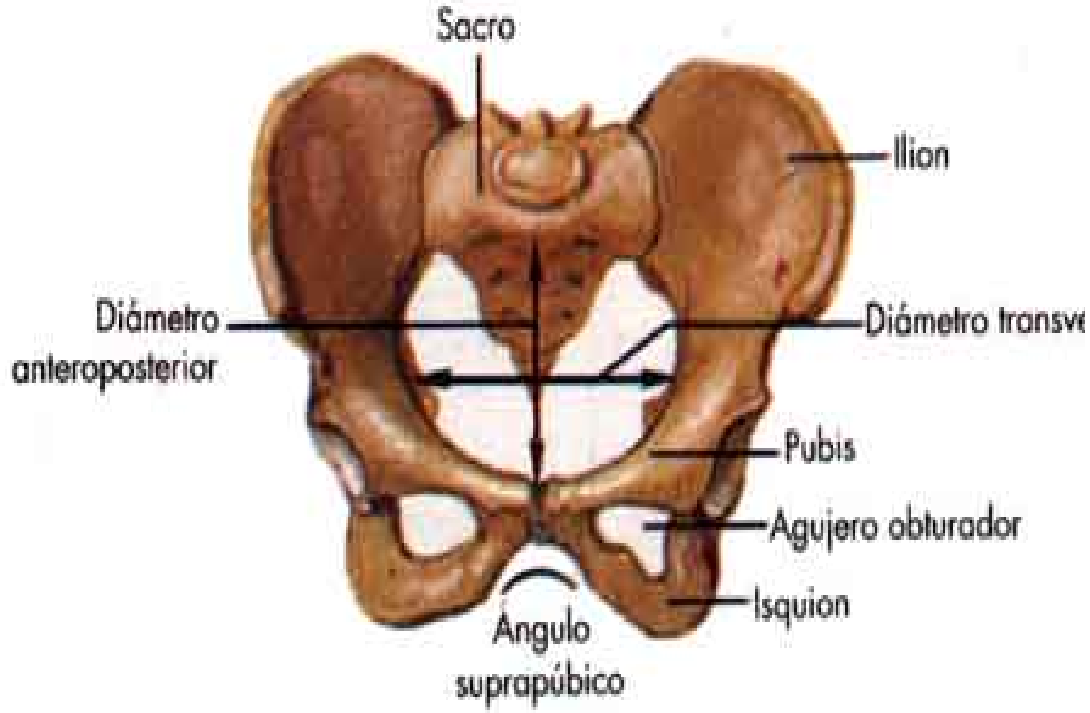

PELVIS FEMENINA

ESQUELETO

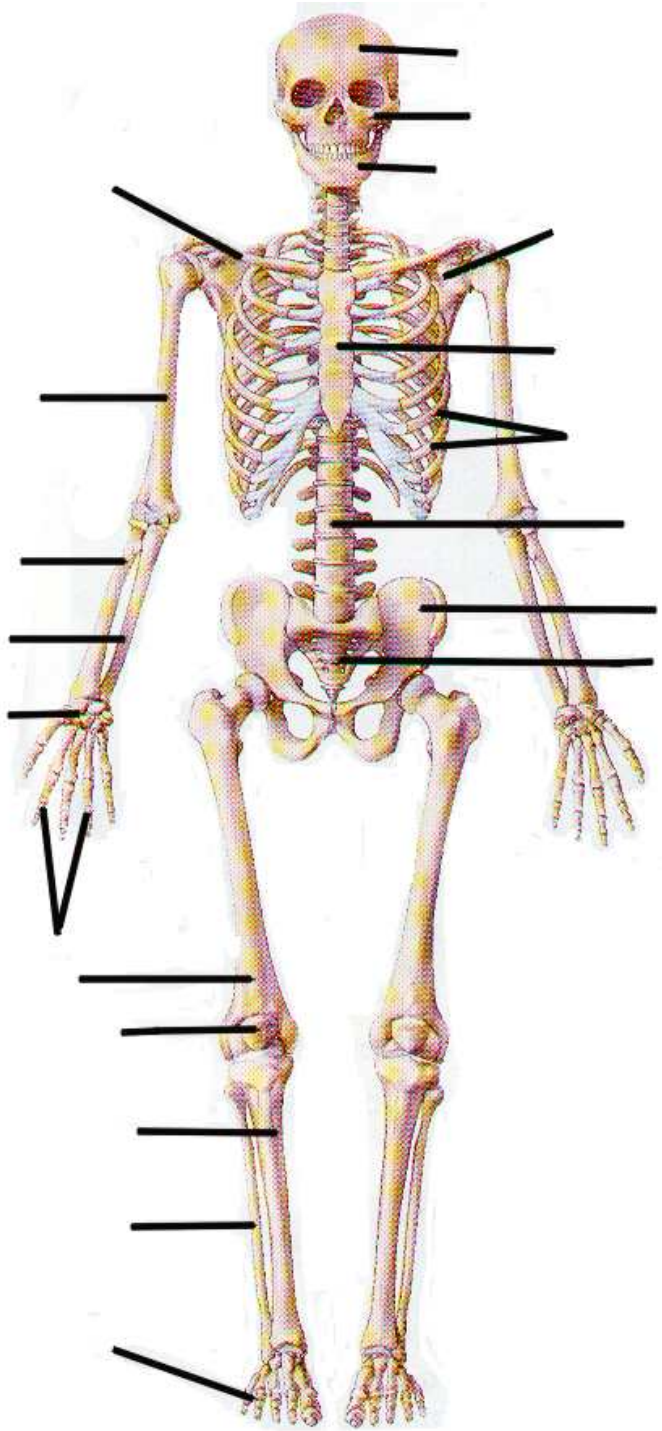

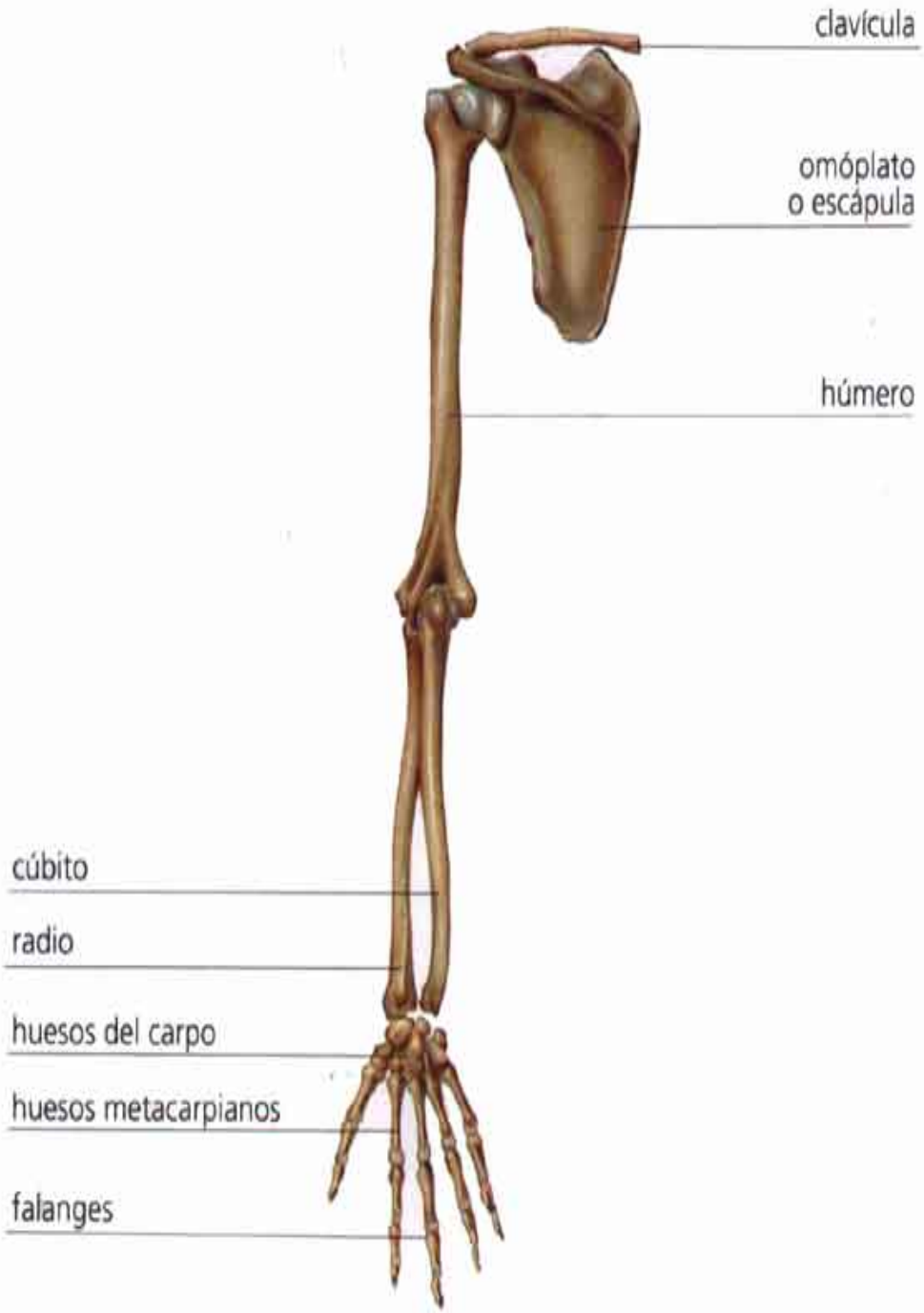
clavícula
omóplato
o escápula
húmero
cúbito
radio
huesos del carpo
huesos metacarpianos
falanges

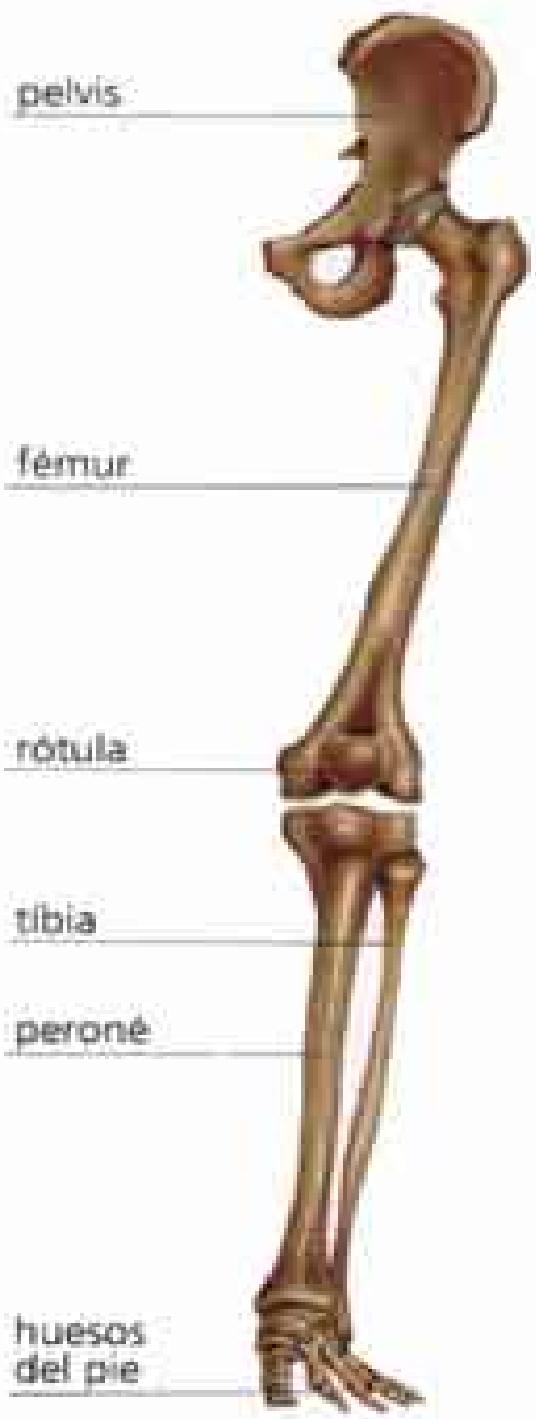
pelvis
fémur
rótula
tibia
peroné
huesos
del pie

III.- LAS ARTICULACIONES

Son zonas de unión entre dos huesos contiguos. Se distinguen tres tipos básicos:

Se distinguen 3 tipos Articulaciones:

1. Sinartrosis
2. Anfiartrosis
3. Diartrosis

1.- Articulaciones *sinartrosis*:

Son fijas, sin posibilidad de movimiento alguno en estado normal. Se forman encajando fuerte y perfectamente un hueso en otro, dando continuidad a las superficies óseas.

Ejemplo de estas articulaciones son los que presentan los huesos del cráneo.

2.- Articulaciones *anfiartrosis*:

- Son semimóviles (con movimientos muy limitados.)

- Están formadas por un disco de fibrocartílago uniendo los huesos.

- Ejemplo:
Las que existen entre las vértebras.

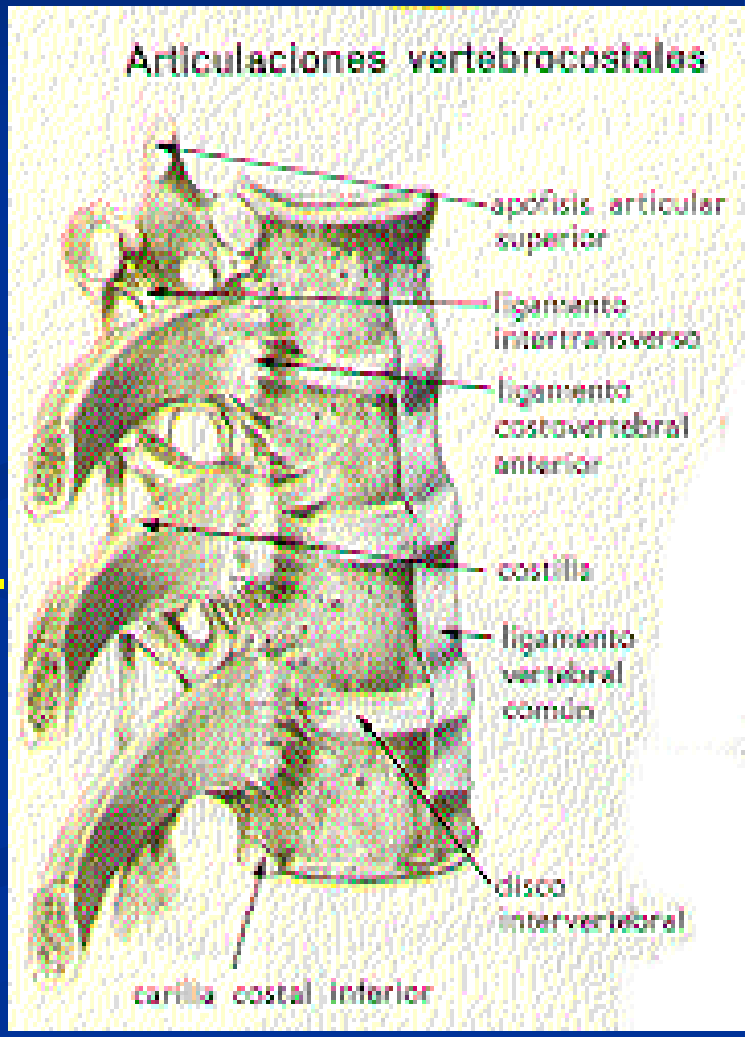

3.- Articulaciones *diartrosis*:

- Son móviles (amplia variedad de movimientos.)

- Se caracterizan por poseer una membrana intermedia llamada *sinovial*, que contiene la *sinovia* o líquido viscoso y transparente que las lubrica.

- Es la articulaciones más complicadas, están constituidas por una *cabeza articular* que permite el encaje de un hueso en el hueco de otro; unos *ligamentos internos* o *externos* que permiten la sujeción entre ambos; y la *cápsula articular*, formada por tejido conjuntivo, y que contiene el ya citado líquido sinovial.

¿Cómo funcionan las articulaciones?

Articulación Pivotal

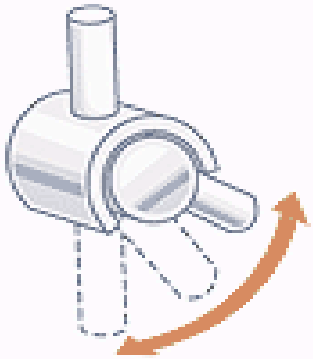

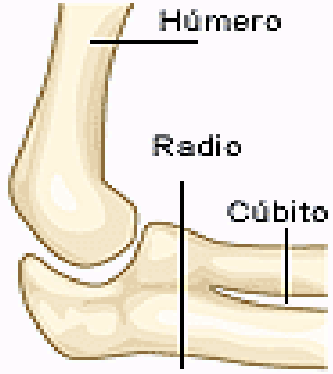

Articulación Bisagra

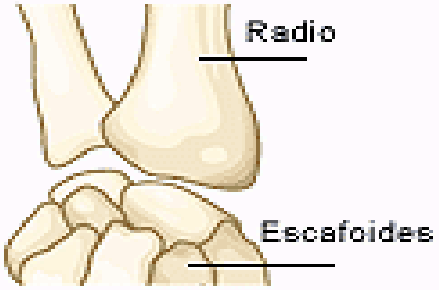

Articulación Elipsoidal

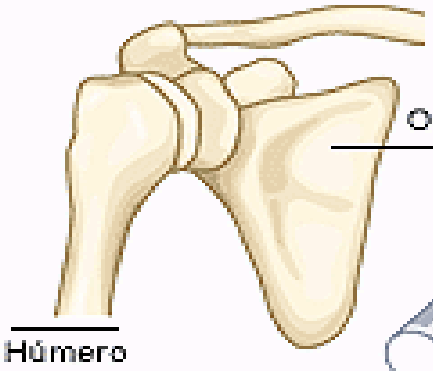

Articulación de Rótula esférica