www.fisiokinesiterapia.biz

SISTEMA NERVOSO CENTRAL

SISTEMA NERVOSO CENTRAL

- Formado pelo encéfalo e medula espinhal
- Origina-se do ectoderma

Placa Neural

↓

Sulco Neural

Goteira Neural ↔ Crista Neural

↓ ↓

Tubo Neural | Gânglio Espinhal

Dilatações do Tubo Neural

Prosencéfalo
- Telencéfalo
- Diencéfalo

→ CÉREBRO

Mesencéfalo → Mesencéfalo

Rombencéfalo
- Metencéfalo → cerebelo/ponte
- Mielencéfalo → bulbo

TELENCÉFALO

- Hemisférios cerebrais
- Giros
- Sulcos
- Fissura longitudinal
- Lobos : frontal, parietal, temporal, occiptal e da ínsula
- Corpo caloso:

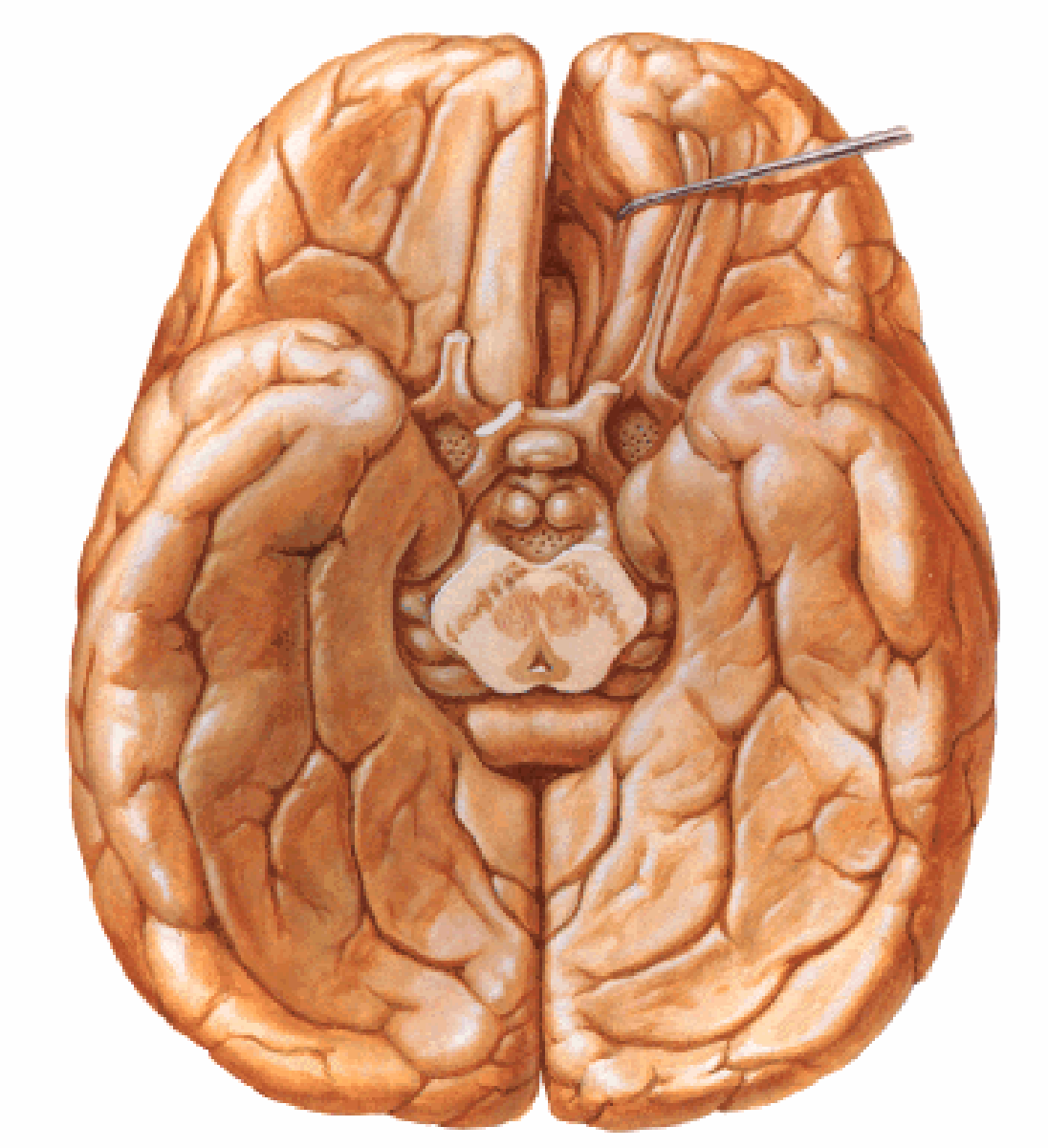

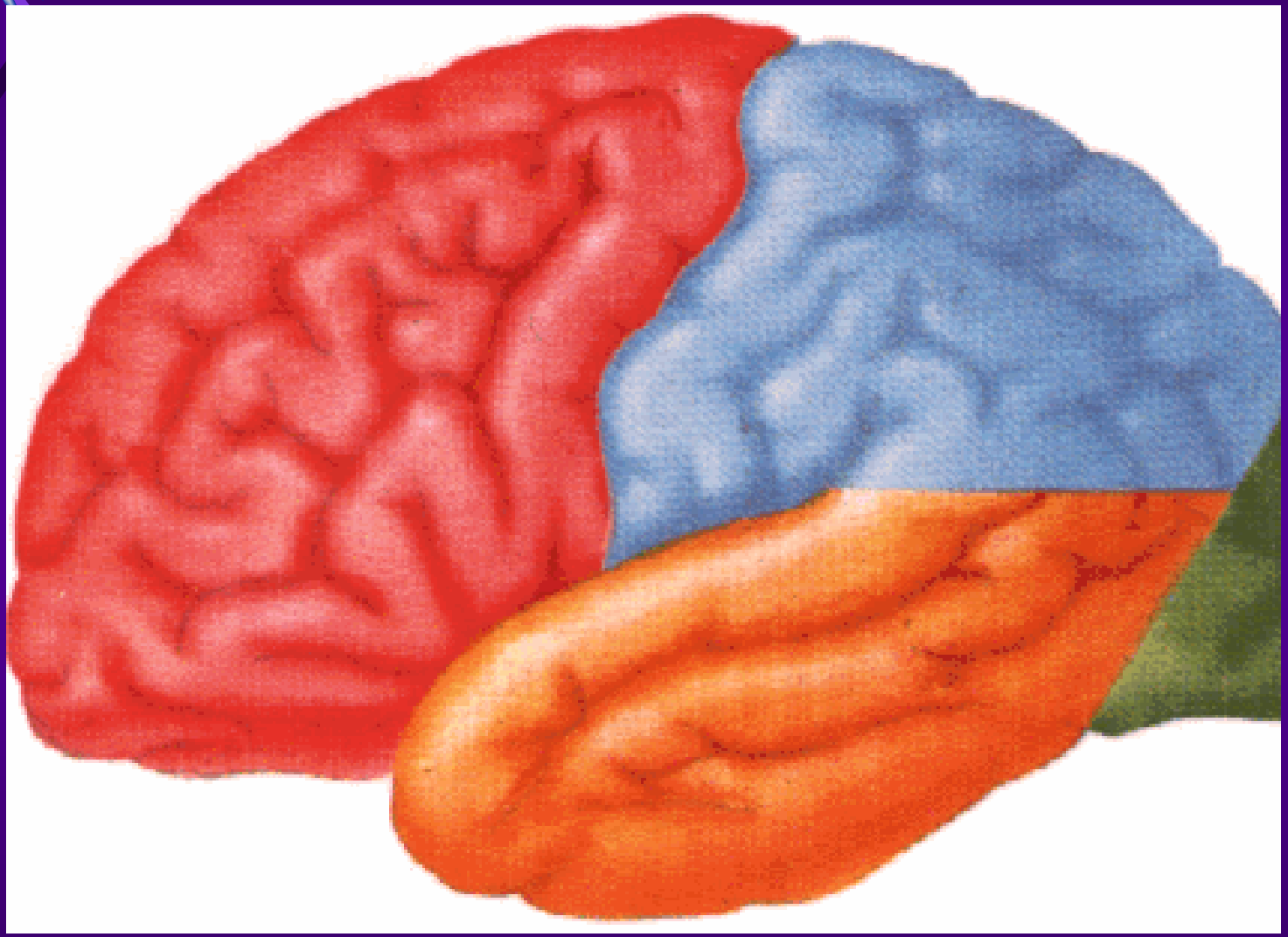

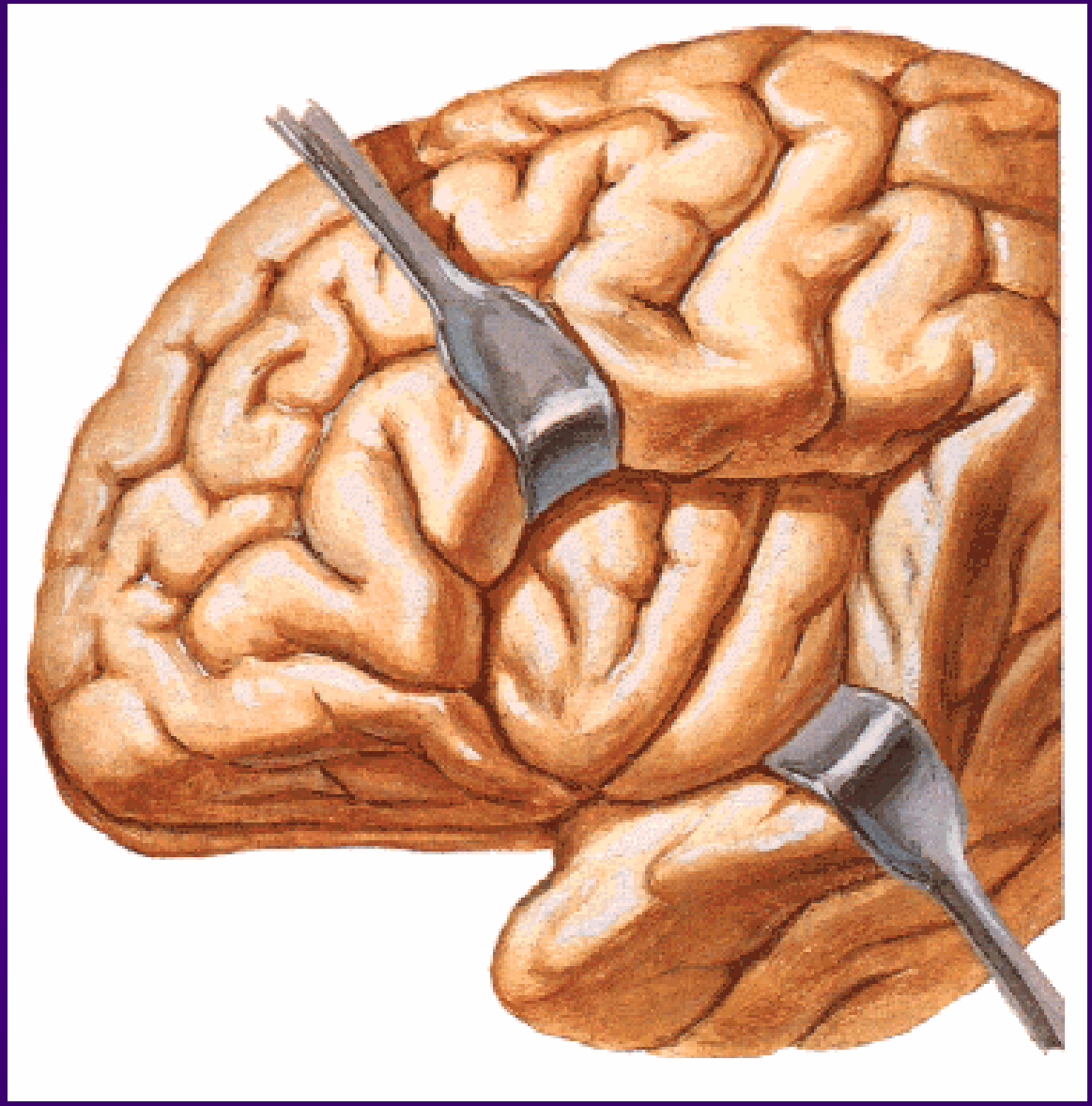

TELENCÉFALO

- Corpo caloso: rostro, joelho, tronco e esplênio
- Fórnix
- Sépto Pelúcido
- Ventrículos laterais
- Forame interventricular

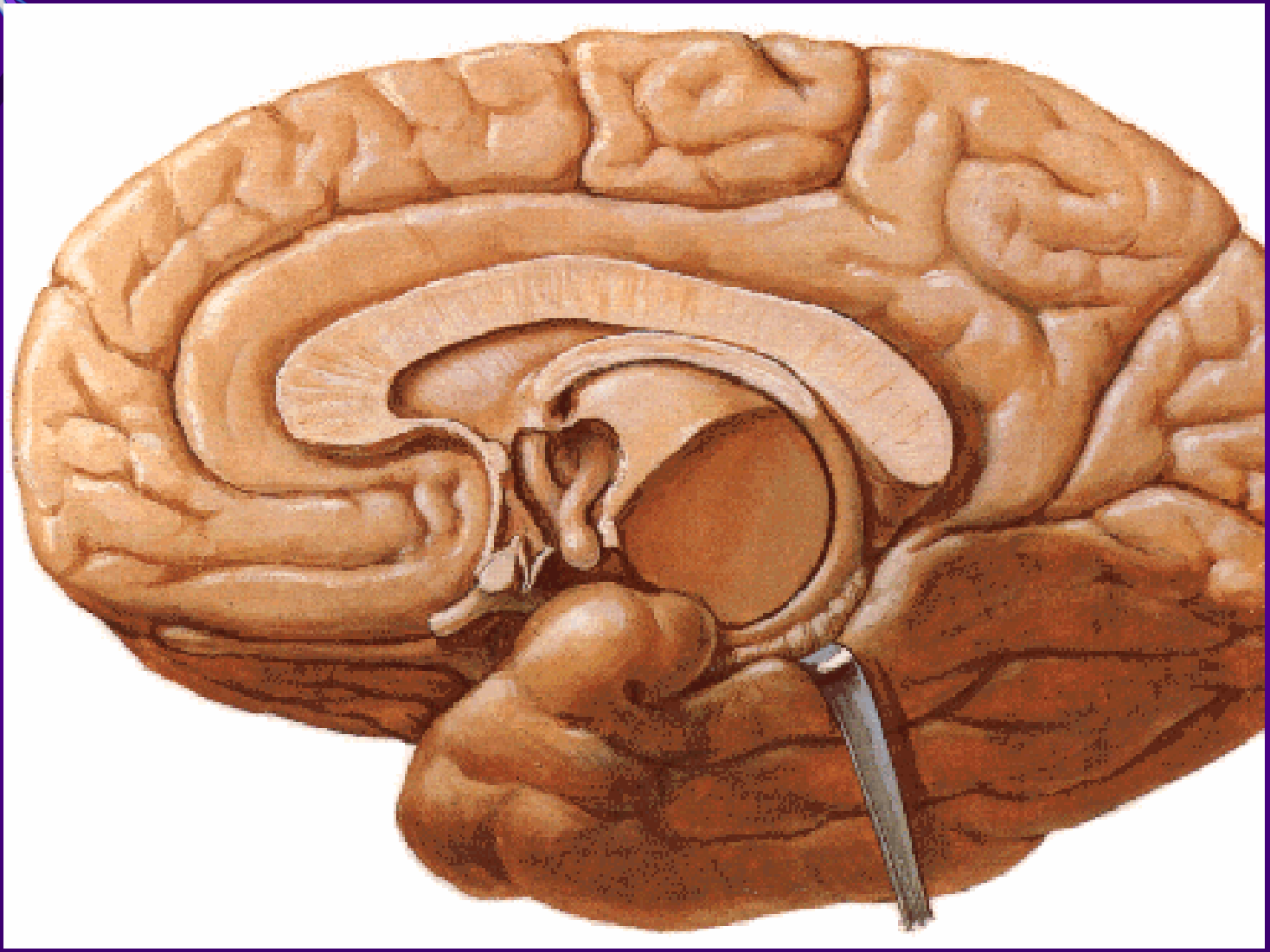

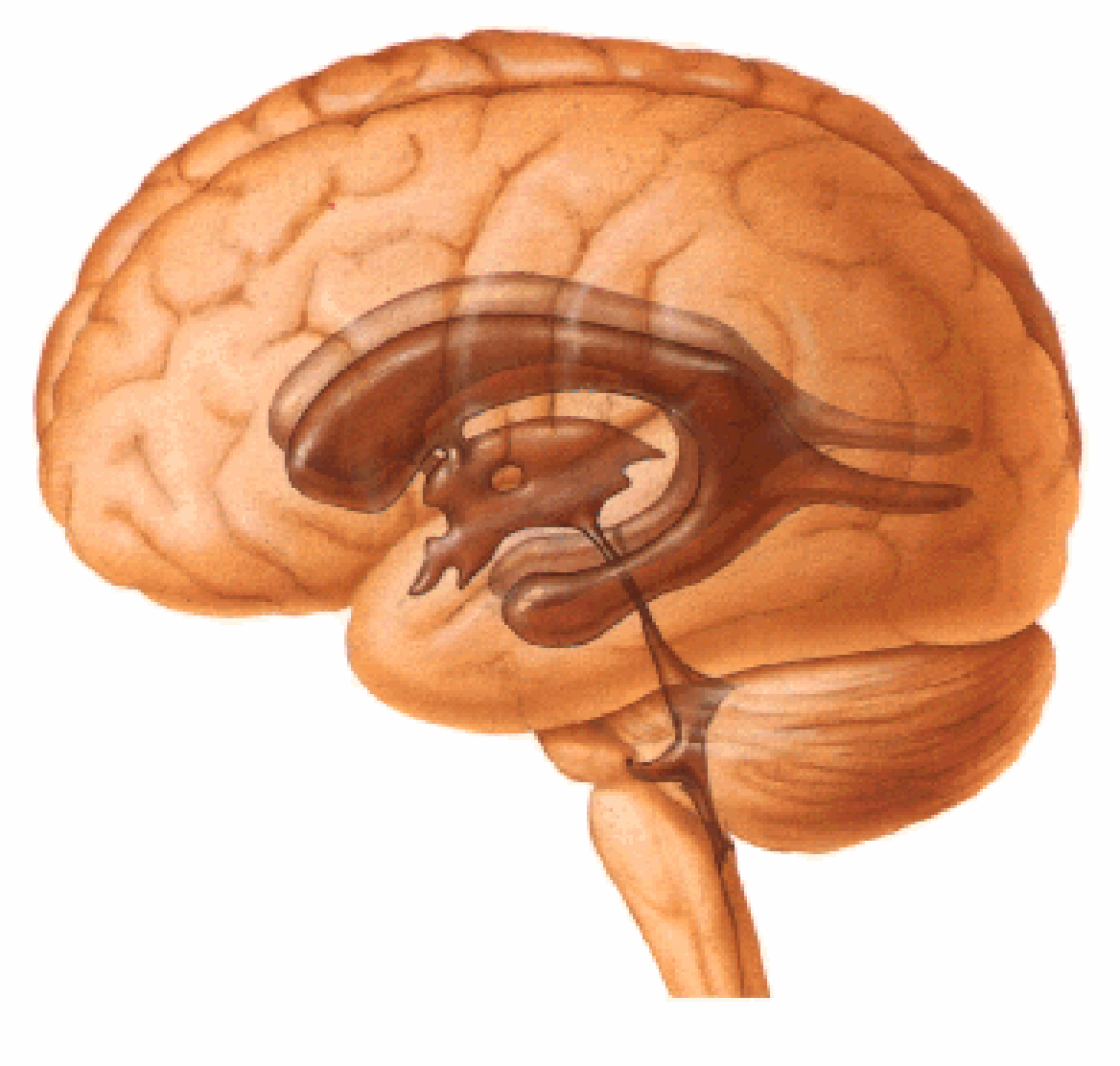

DIENCÉFALO

- III Ventrículo
- Aderência intertalâmica
- Sulco hipotalâmico
- Tálamo
- Hipotálamo, Epitálamo, Subtálamo
- Corpos Mamilares

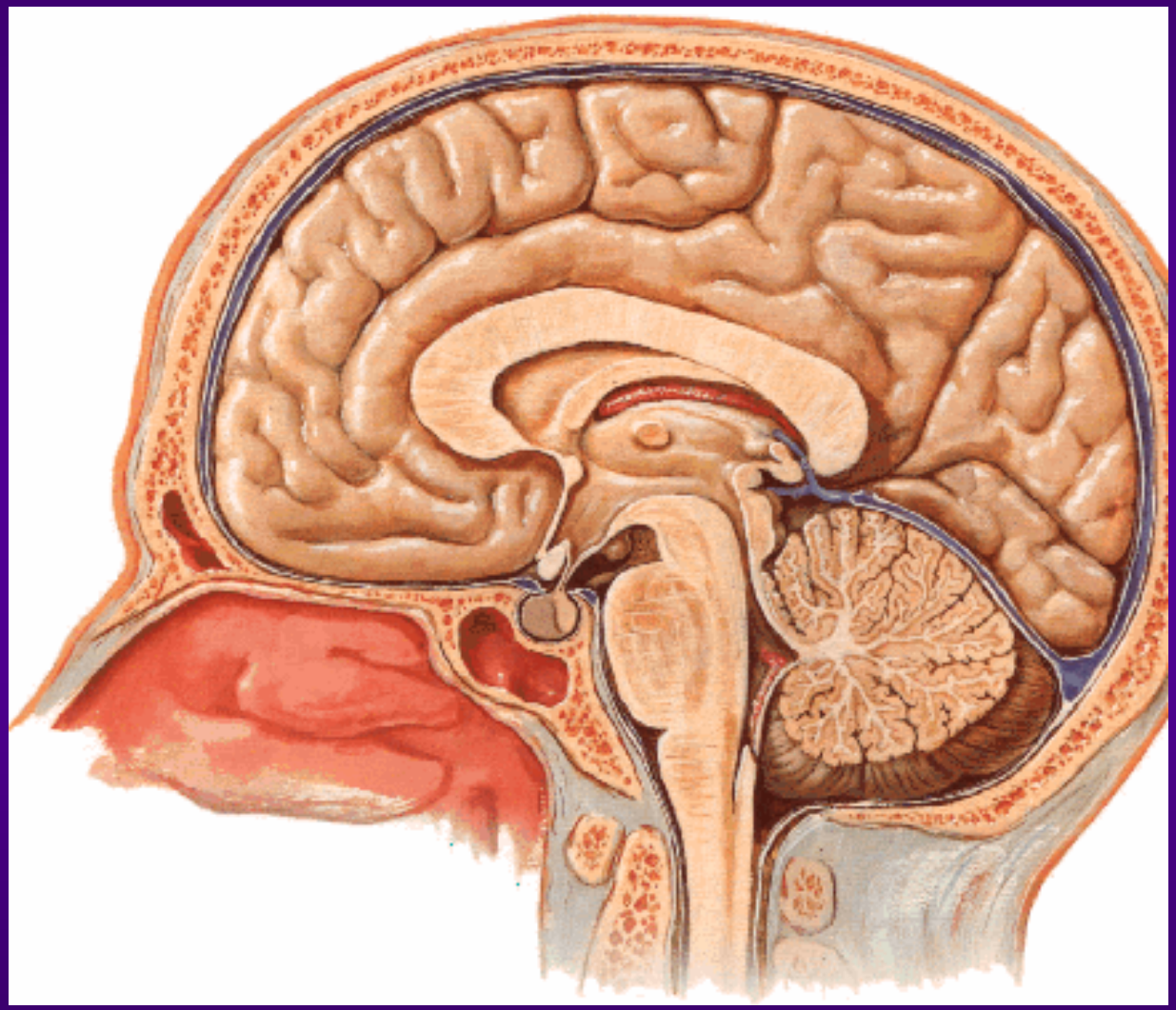

MESENCÉFALO

- Pedúnculo cerebral
- Aqueduto cerebral
- Tecto mesencefálico

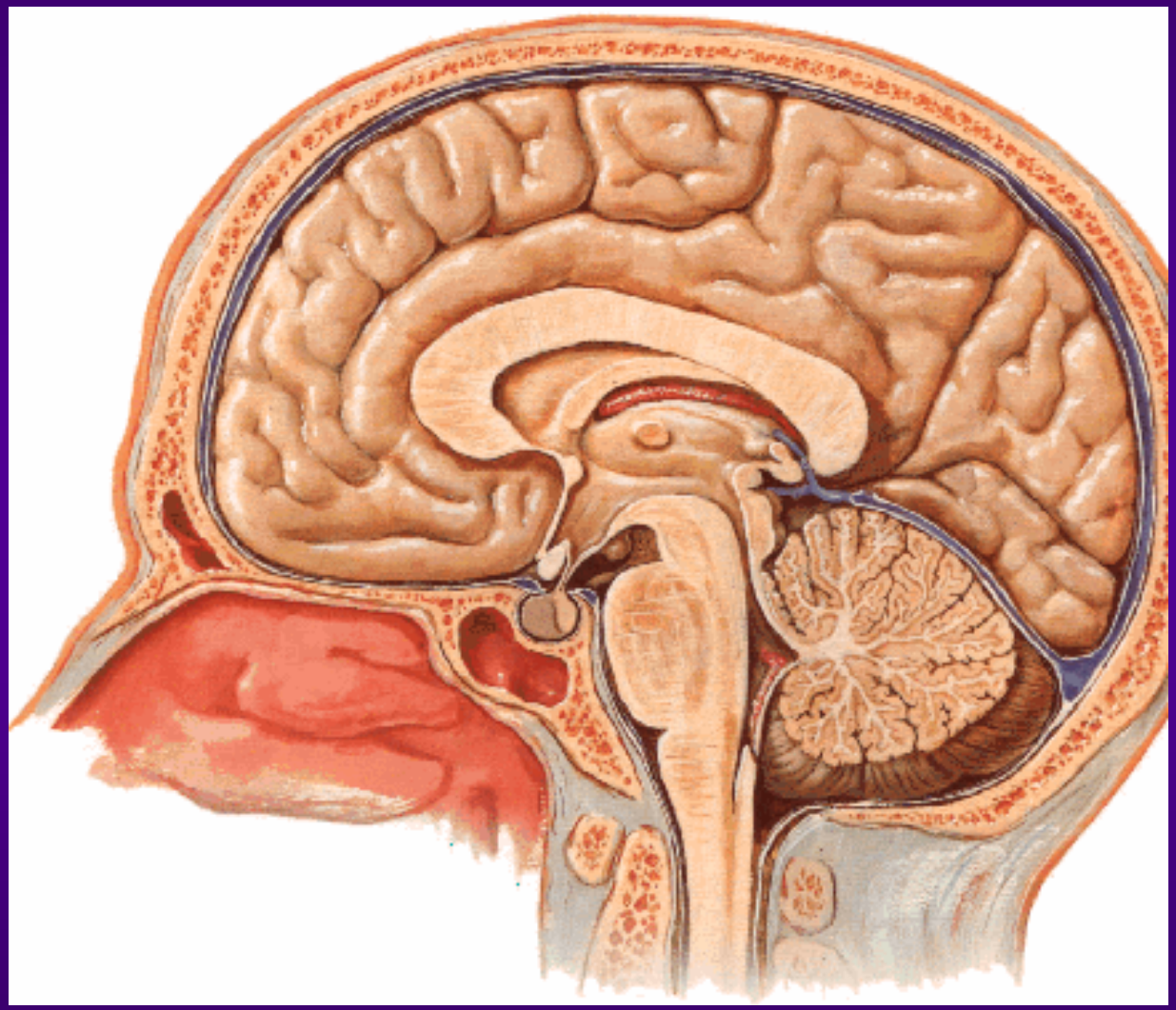

METENCÉFALO

- Ponte
- IV ventrículo
- Cerebelo

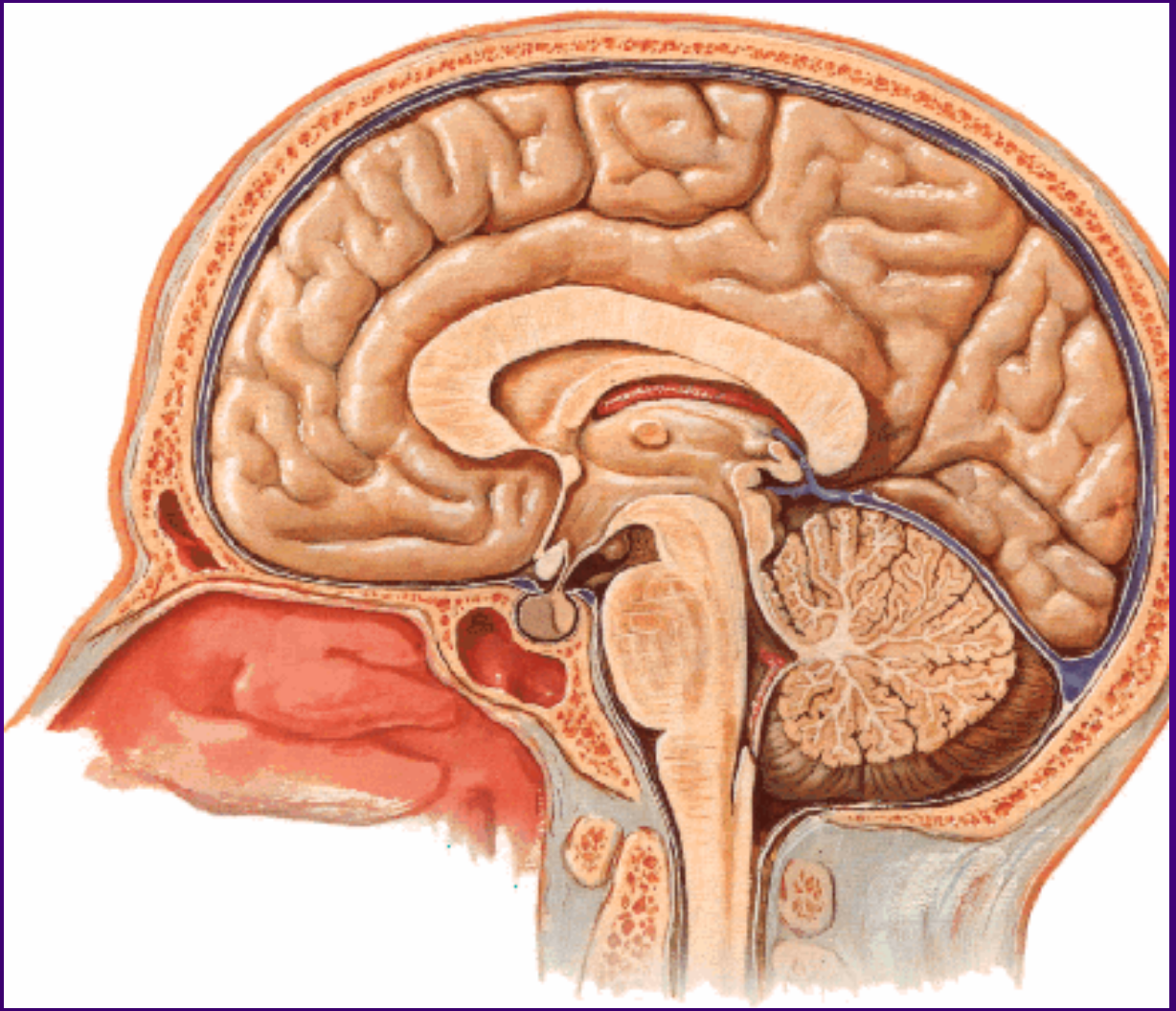

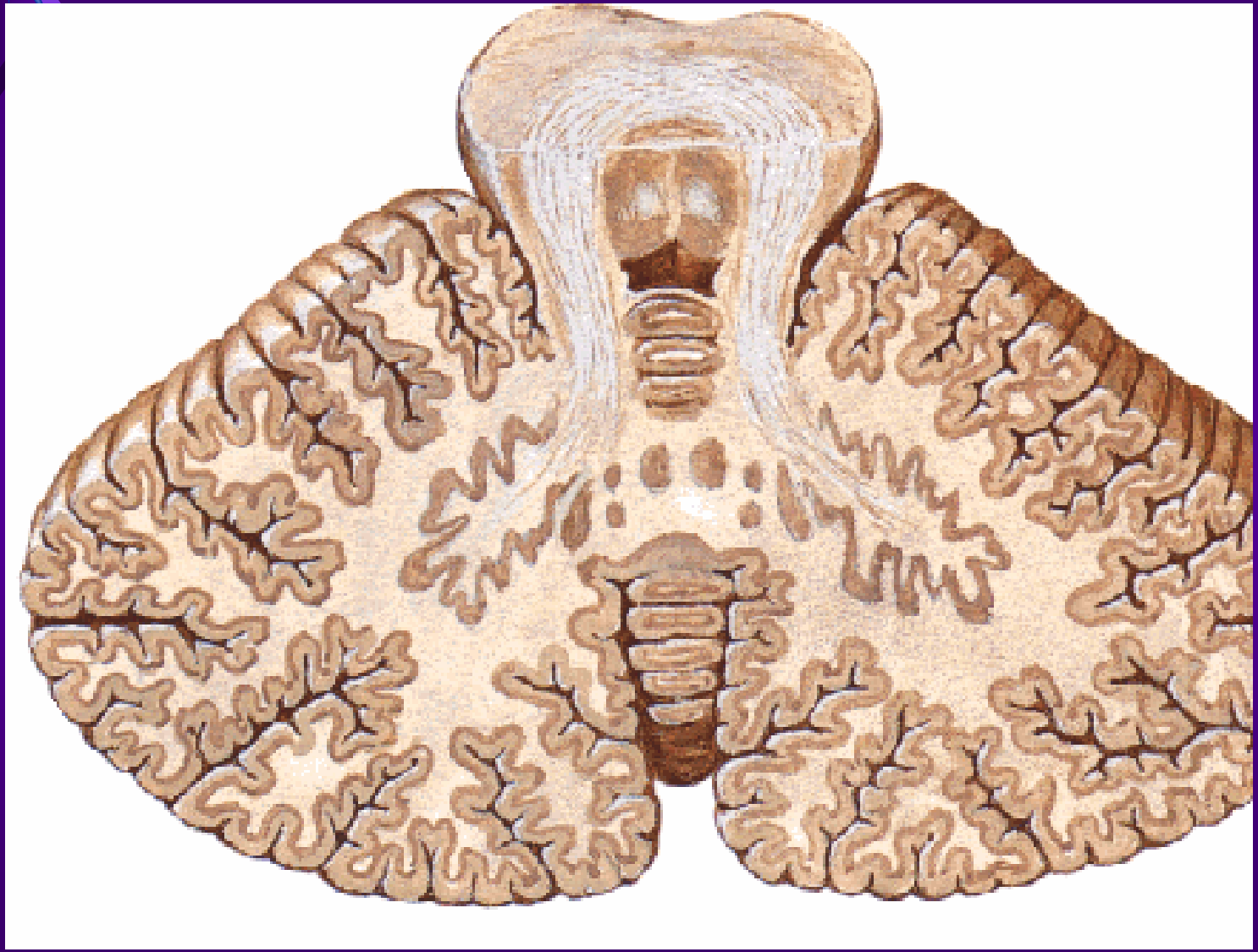

MIELENCÉFALO

- Bulbo (medula oblonga)
  - Sulco bulbo-pontino
  - Pirâmides
  - Olivas

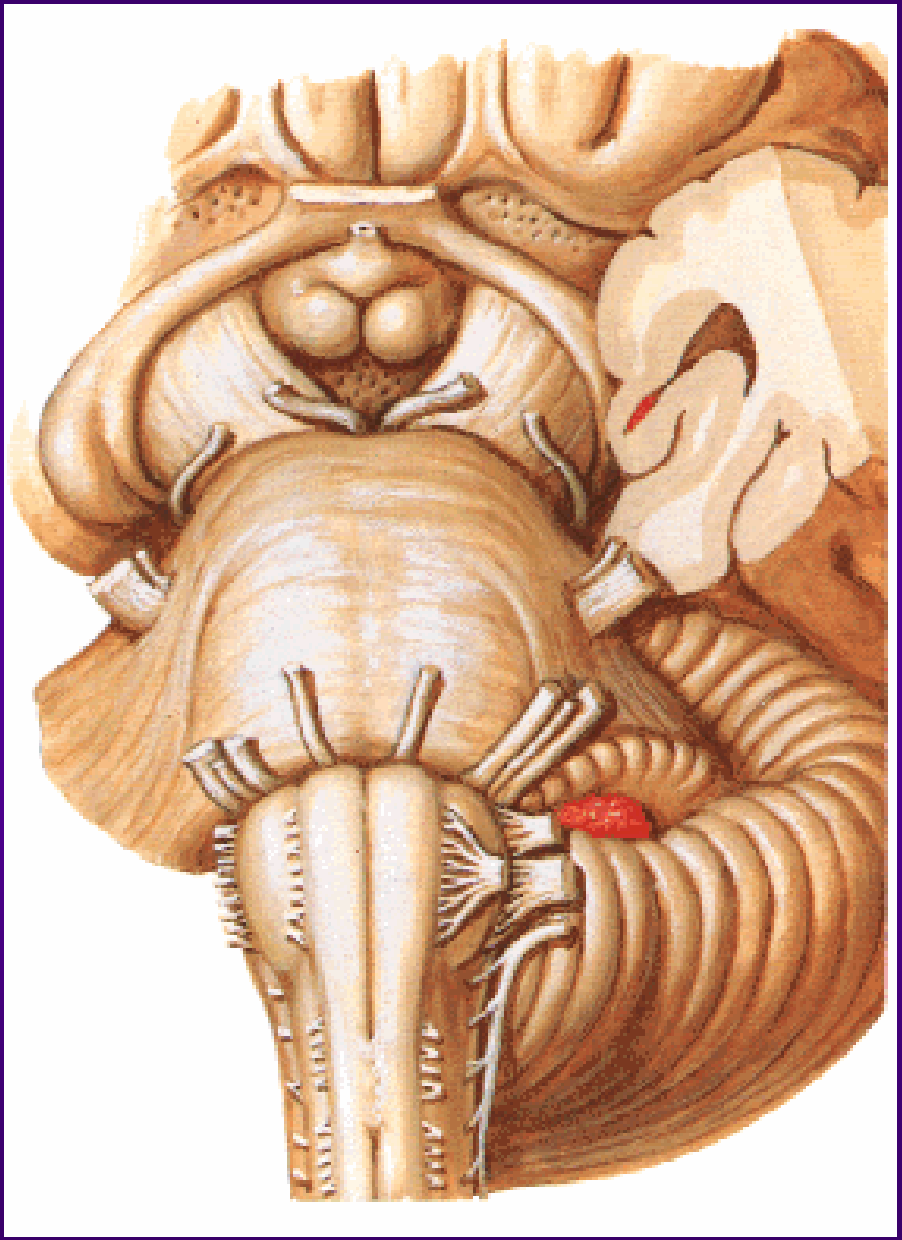

MEDULA ESPINHAL

- Medula = Miolo
- Homem adulto ⇨ 45cm
- Mulher um pouco menor
- Forma cilíndrica ligeiramente achatada

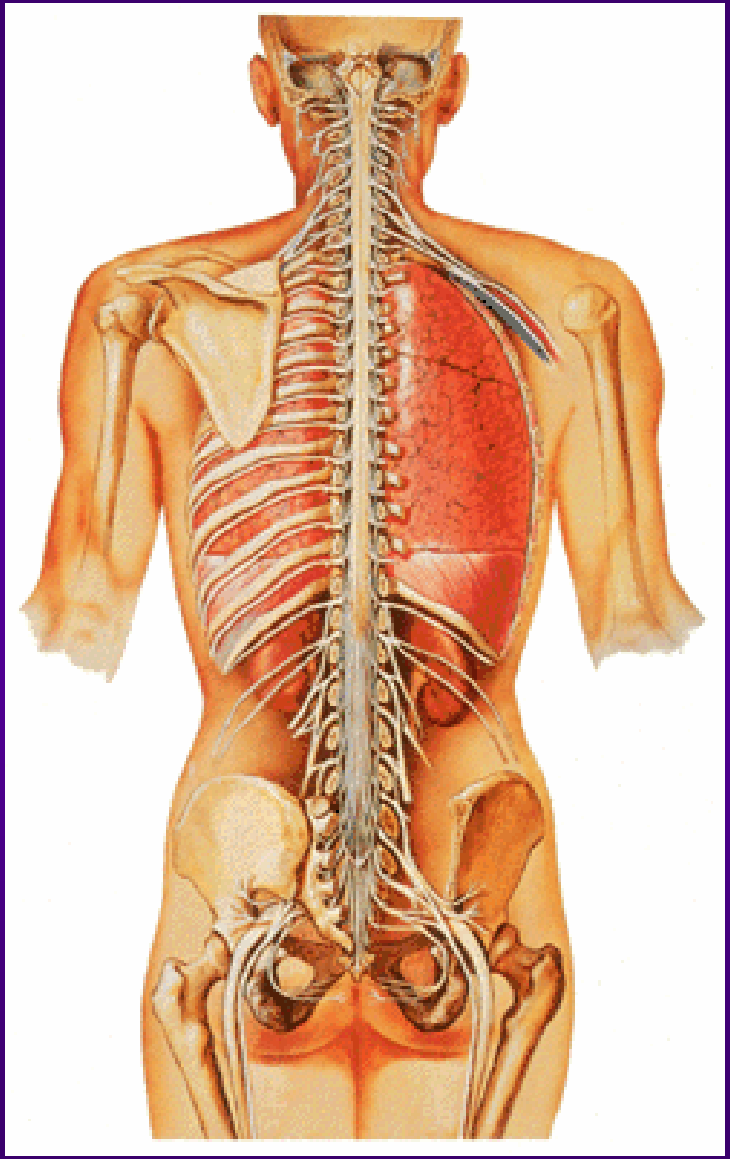

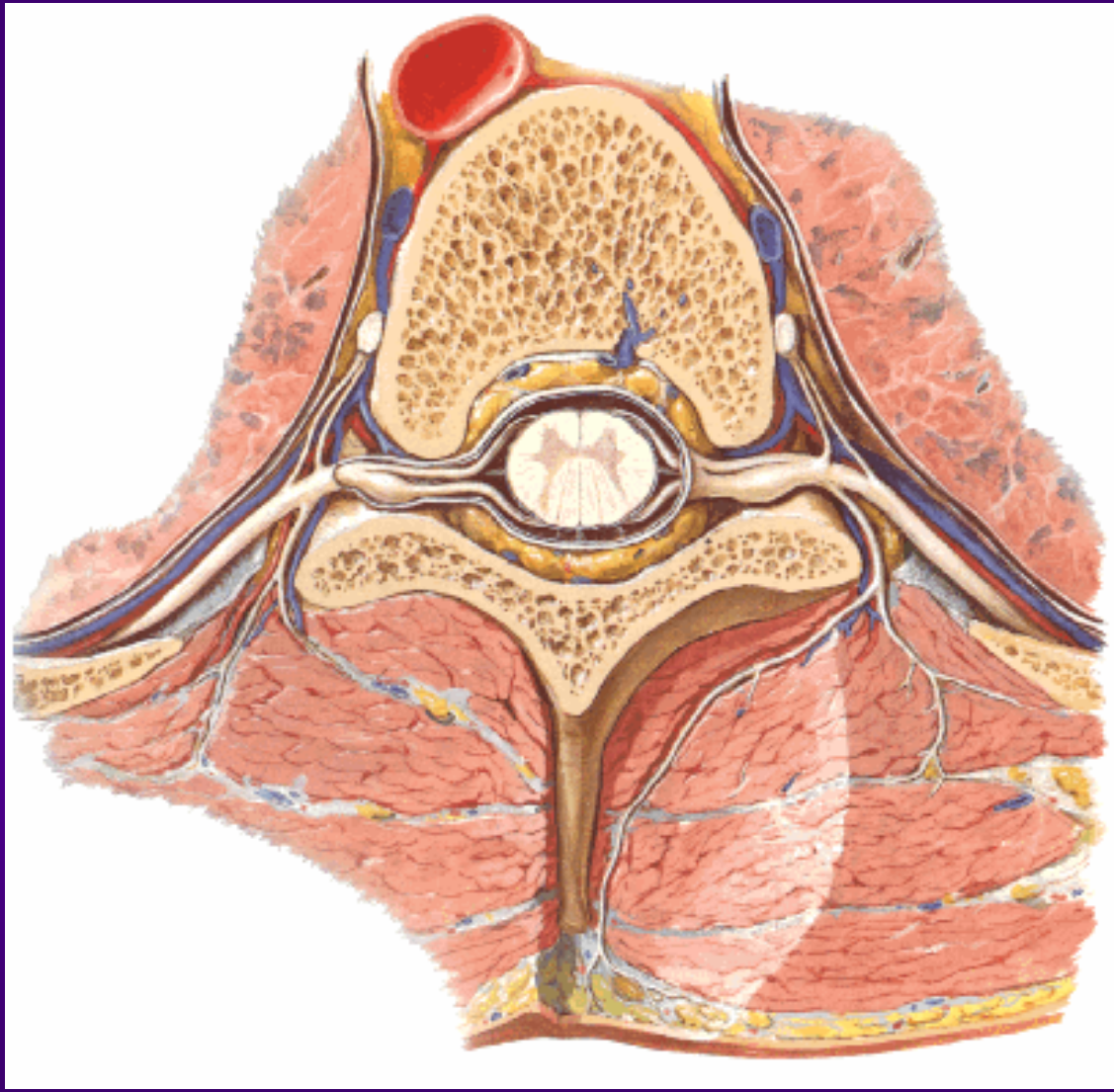

- Até o 4º mês de vida intra-uterina

↓

Medula e coluna crescem iguais

- A partir do 4ºmês

↓

Coluna cresce mais que a medula

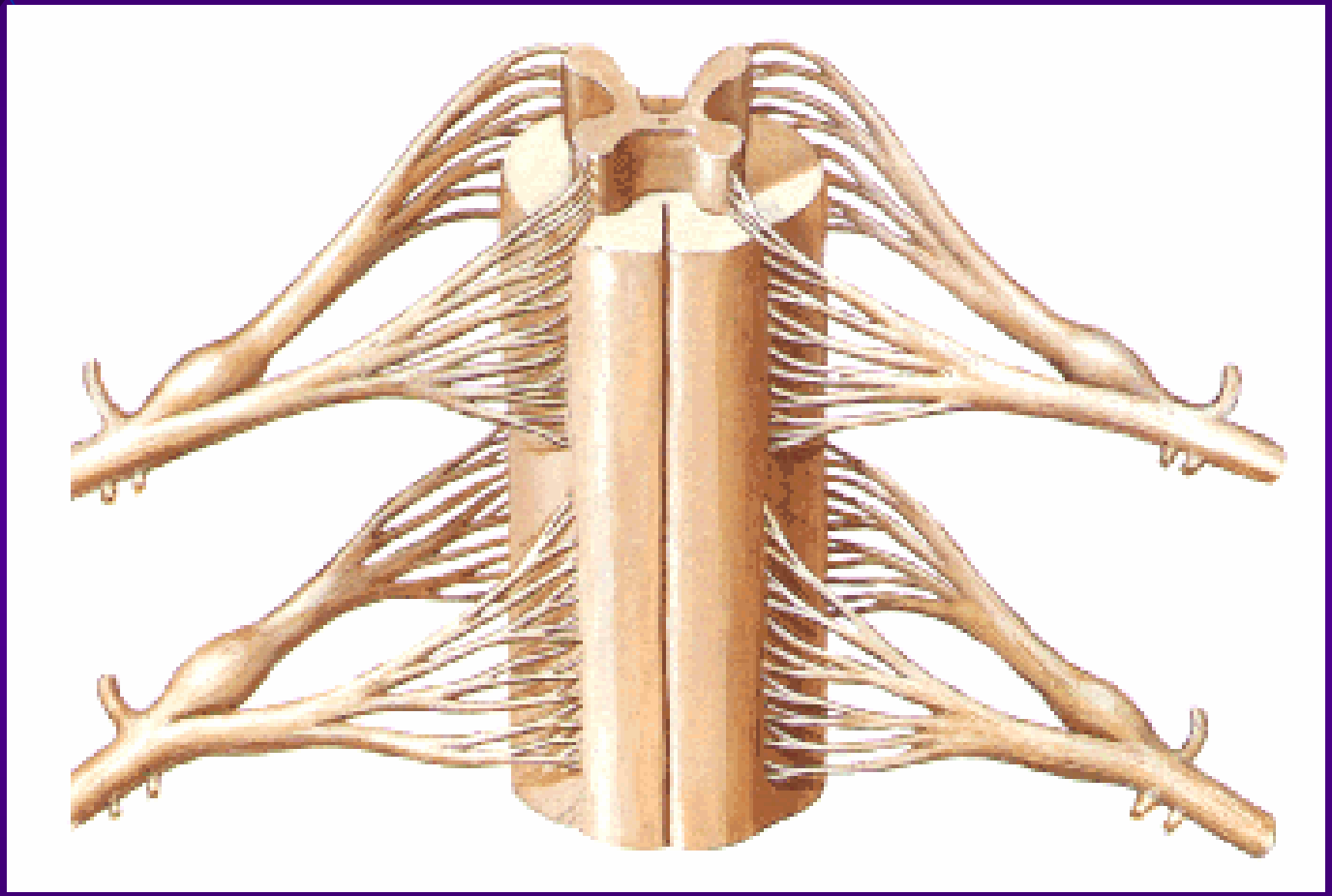

- Cauda eqüina
- Filamento terminal
- Intumescência cervical e lombar (local de maior concentração de neurônios - plexos braquial e lombossacral)

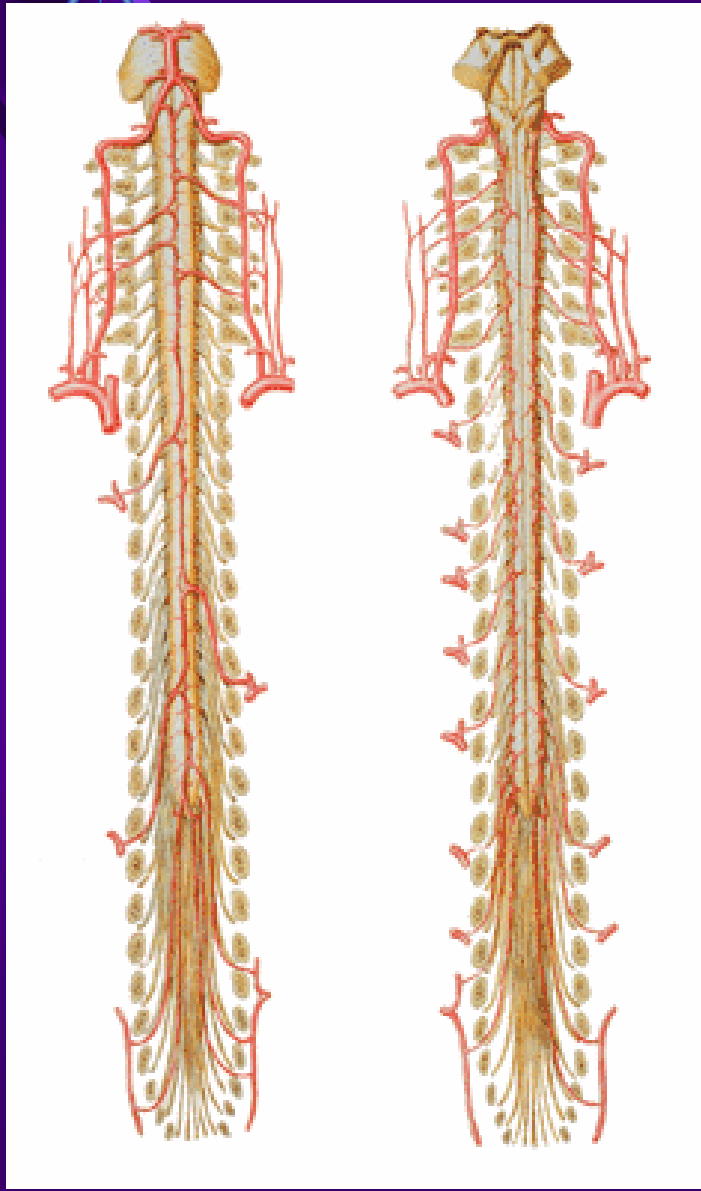

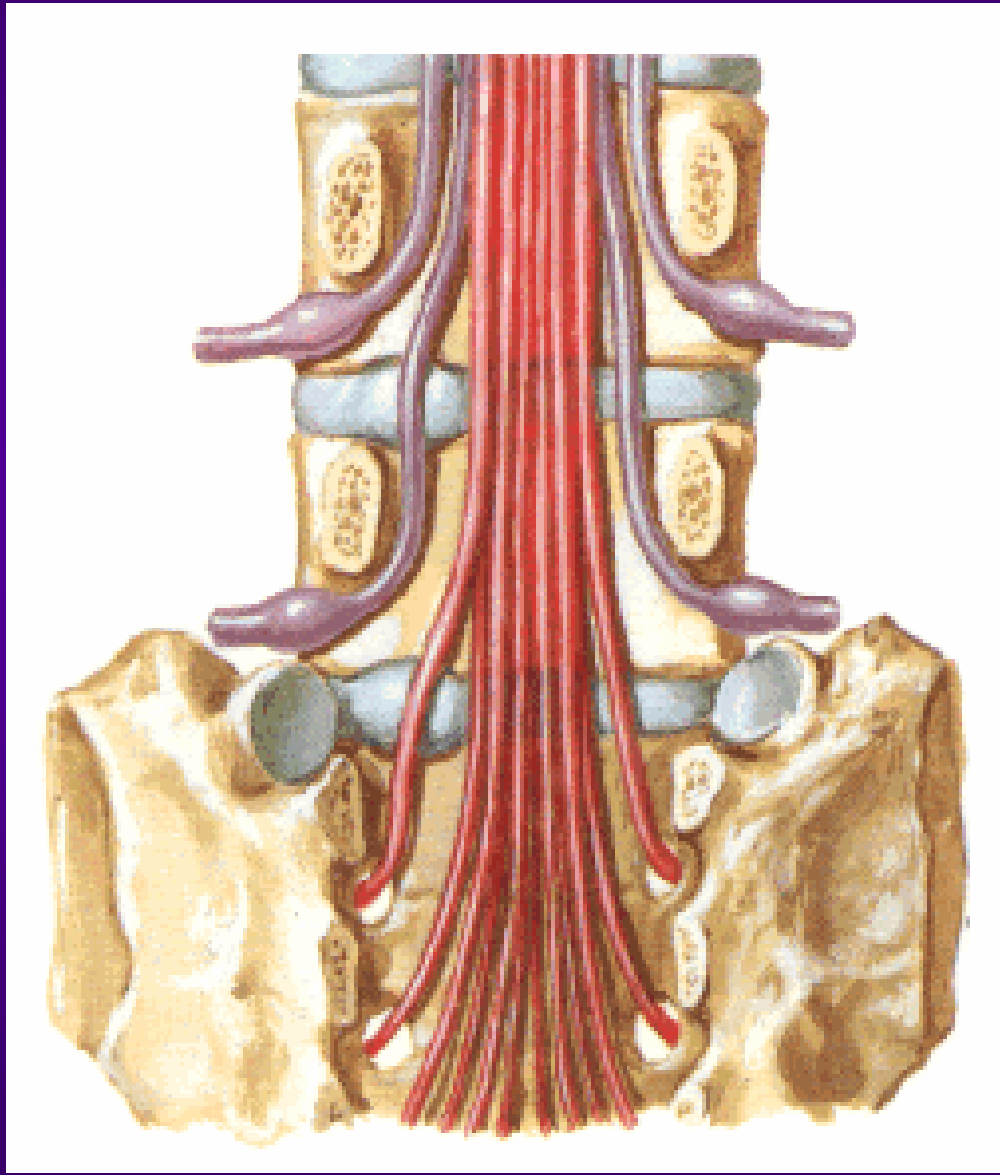

- Substância cinzenta ➡ centro
- Substância branca ➡ periferia
- Forma de borboleta ou de letra H
- Apresenta 3 colunas de cada lado (coluna anterior, lateral e posterior)
- No centro da substância cinzenta - canal central (epêndima)

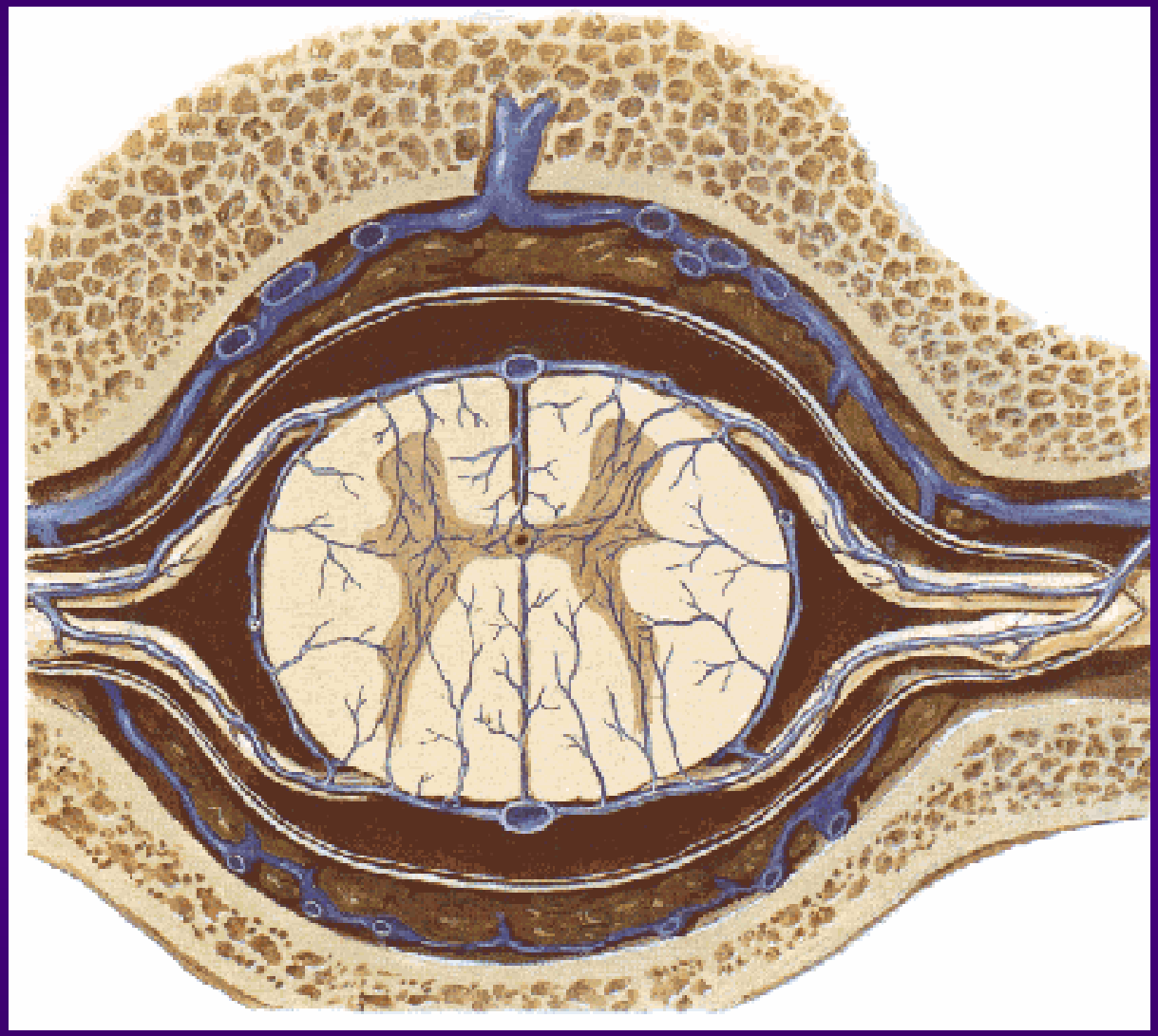

MENINGES E LÍQUOR

- Meninges ⇨ membranas conjuntivas que envolvem o S.N.C
- Meninges encefálica
- Meninges espinhais

Tec. adiposo
plexo venoso

Líquido

Líquor

Osso

Dura-
Máter

Aracnóide

Pia-
Máter

Espaço
Epidural

Espaço
Subdural

Espaço
Subaracnóideo

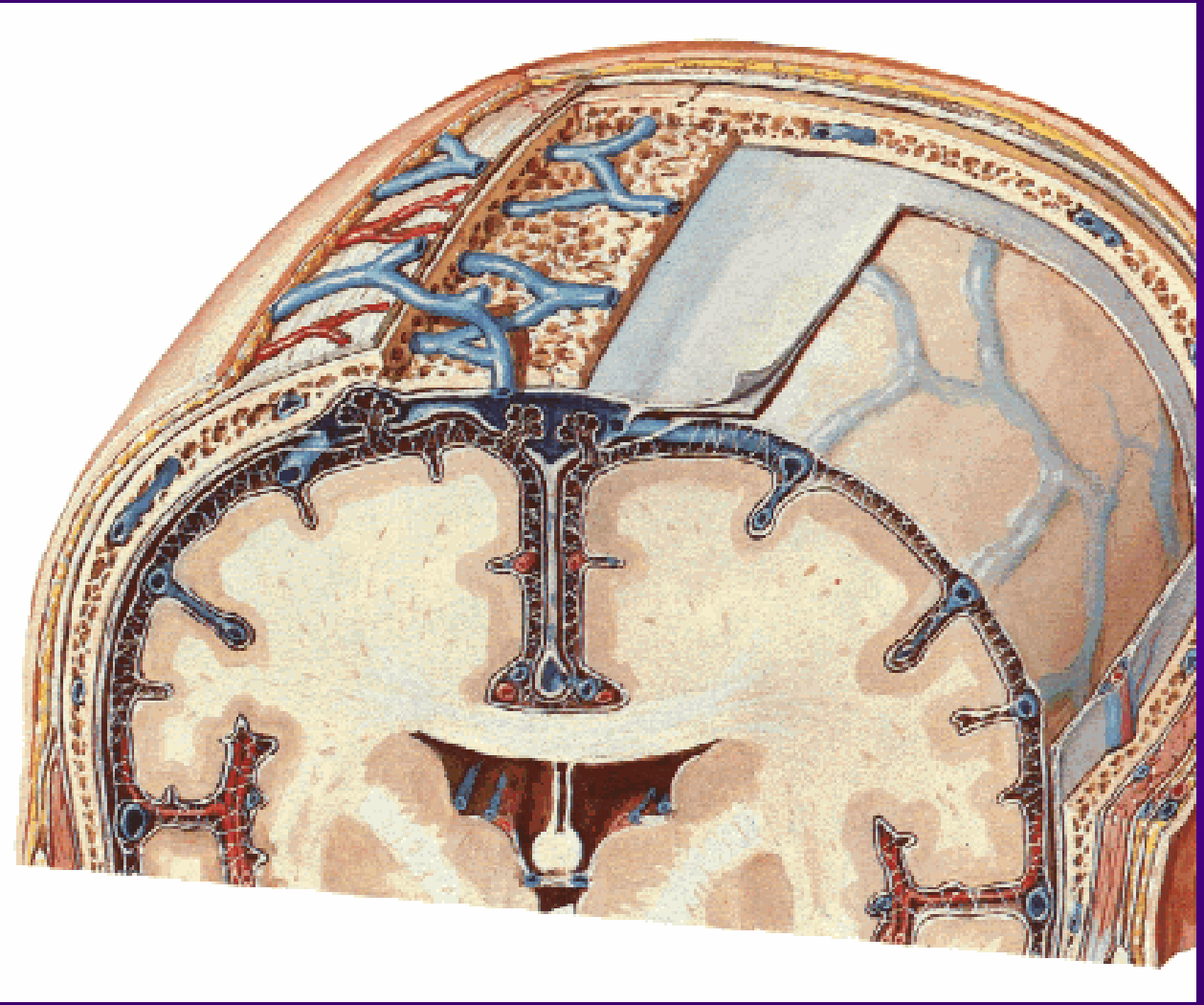

Dura máter

- Mais superficial, espessa e resistênte
- Formada de tec, conjuntivo rico em fibras colágenas
- Contém vasos e nervos

Dura máter

- Encefálica: possui 2 folhetos, externo e interno (interno continua com a espinhal)
- Folheto externo adere ao crânio (periósteo do crânio - não possui capacidade osteogênica)

Dura máter

- Foice do cérebro
- Tenda do cerebelo
- Foice do cerebelo
- Diafrágma da sela

Dura máter

- Cavidades da dura-máter

Cavo trigeminal

Seio da dura-máter

Aracnóide

- Membrana delicada
- Adere-se intimamente a pia-máter (leptomeninge)
- Granulações Aracnóideas (drenam o líquor)

Pia- máter

- Mais interna das meninges
- Adere a superfície do encéfalo e da medula espinhal
- Contém o encéfalo e a medula

LÍQUOR