Patologia arteriosa e venosa degli arti superiori

www.fisiokinesiterapia.biz

Stretto Toracico

- Maschio – Nord-Est Italia
- 35 anni
- Normoteso
- Fumatore
- Nell'Aprile del 2006 viene sottoposto, in altra sede, ad intervento chirurgico di "scalenectomia" destra per la presenza di una sintomatologia compressiva arteriosa

Espressione clinica di una patologia, di una anomalia o di una modificazione statica della spalla che causa una compressione del fascio vascolo-nervoso.

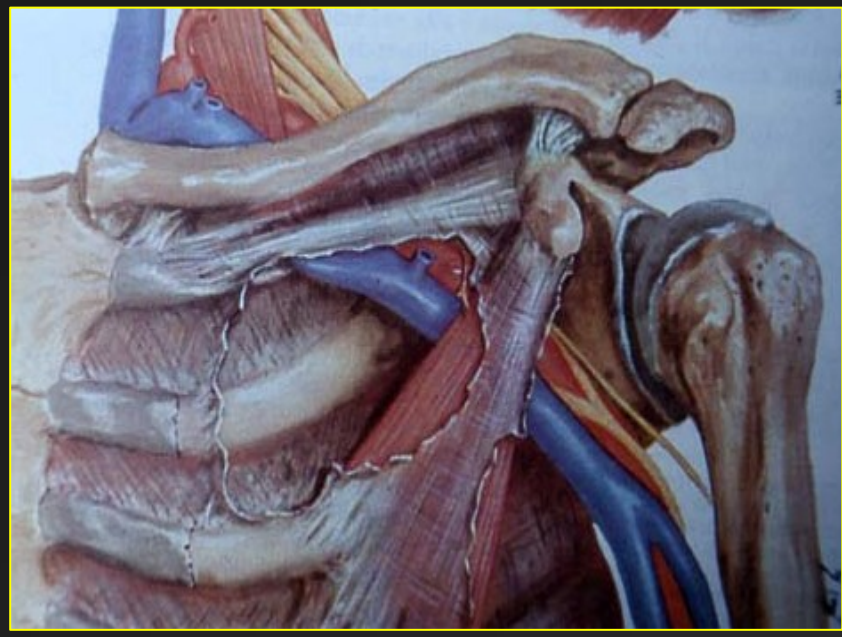

- Giunge alla nostra osservazione in ottobre con:
  - Ischemia critica arto superiore dx
  - Polsi assenti da giugno– omerale radiale ulnare

- Ecodoppler ?
- AngioTC ?
- Angiografia ?

- **Angiografia**
  - **Ostruzione dell’arteria omerale alla triforcazione, trombosi ascendente assenza di circoli periferici**

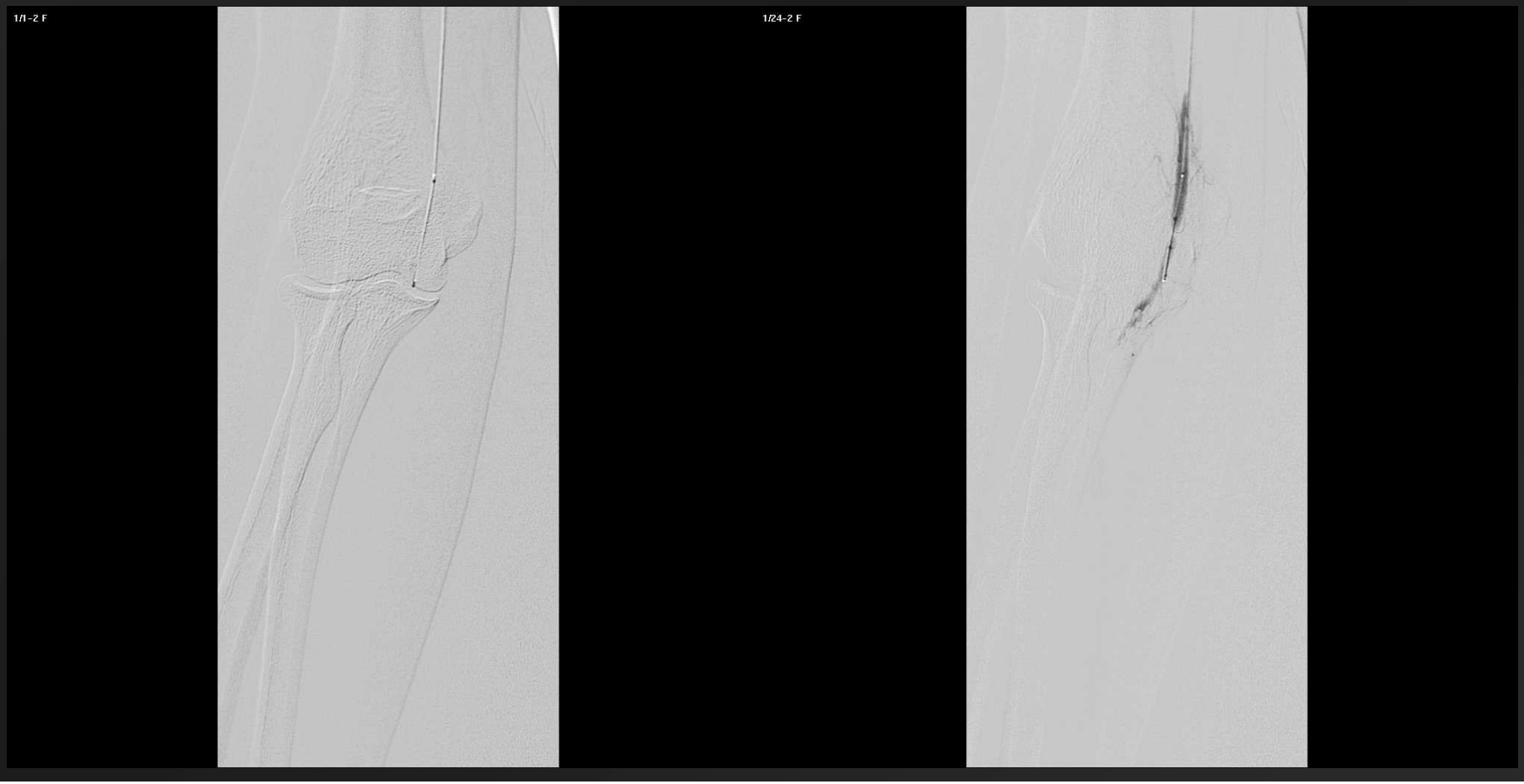

- **Angiografia**
  - **Ostruzione dell’arteria omerale alla triforcazione, trombosi ascendente assenza di circoli periferici**

Terapia ?

- **Trattamento Chirurgico**
- **Trattamento Medico**

Terapia: 1° tempo

- **Fibrinolisi**

1° g

2° g

Diagnosi di causa

- **Aneurisma succlavia**

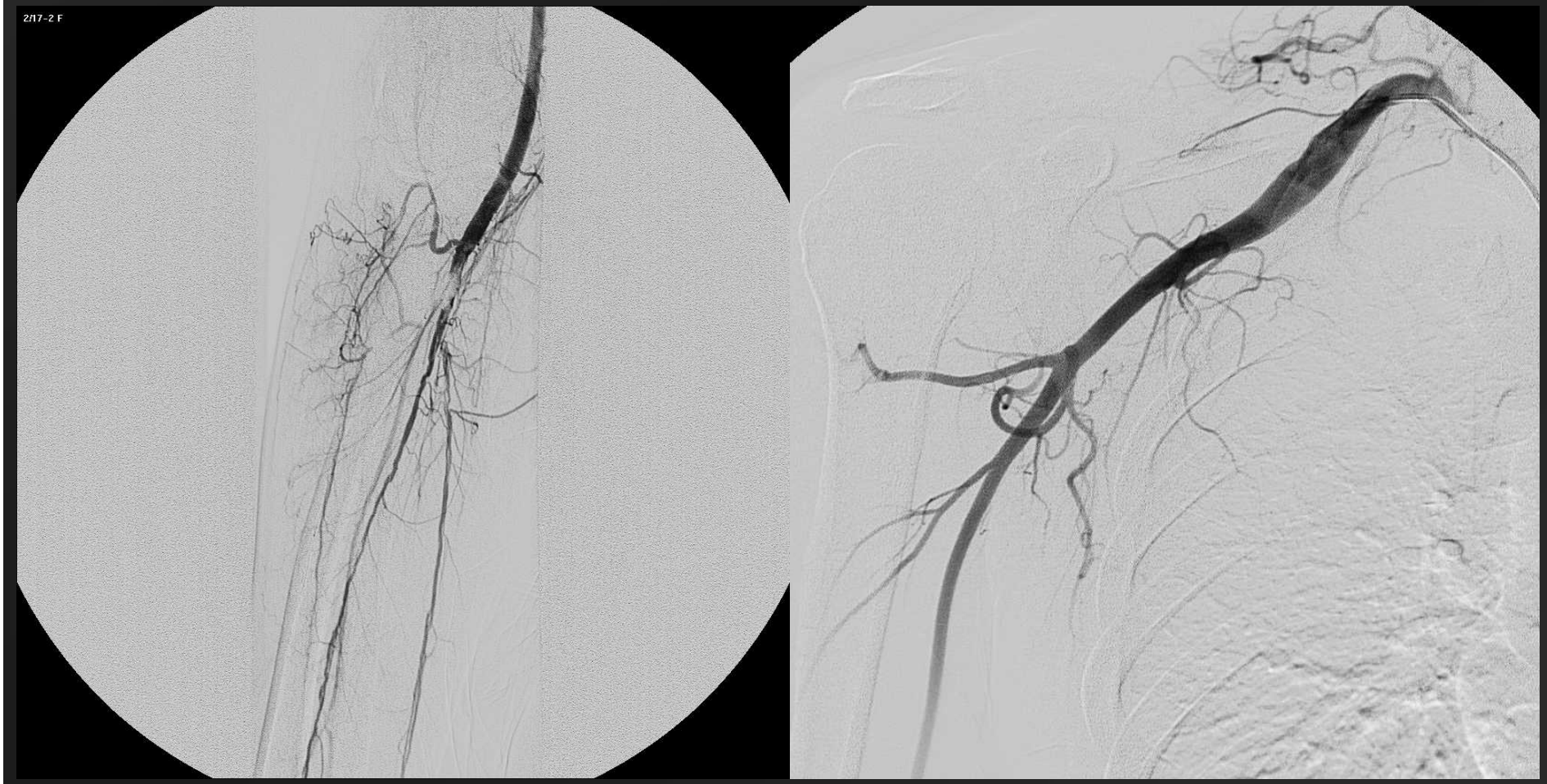

Terapia: 2° tempo

- Embolectomia
- Costectomia
  - Scalenectomia
  - Costa accessoria
  - I Costa
- Resezione aneurisma e innesto protesico

Prima Costa e costa accessoria

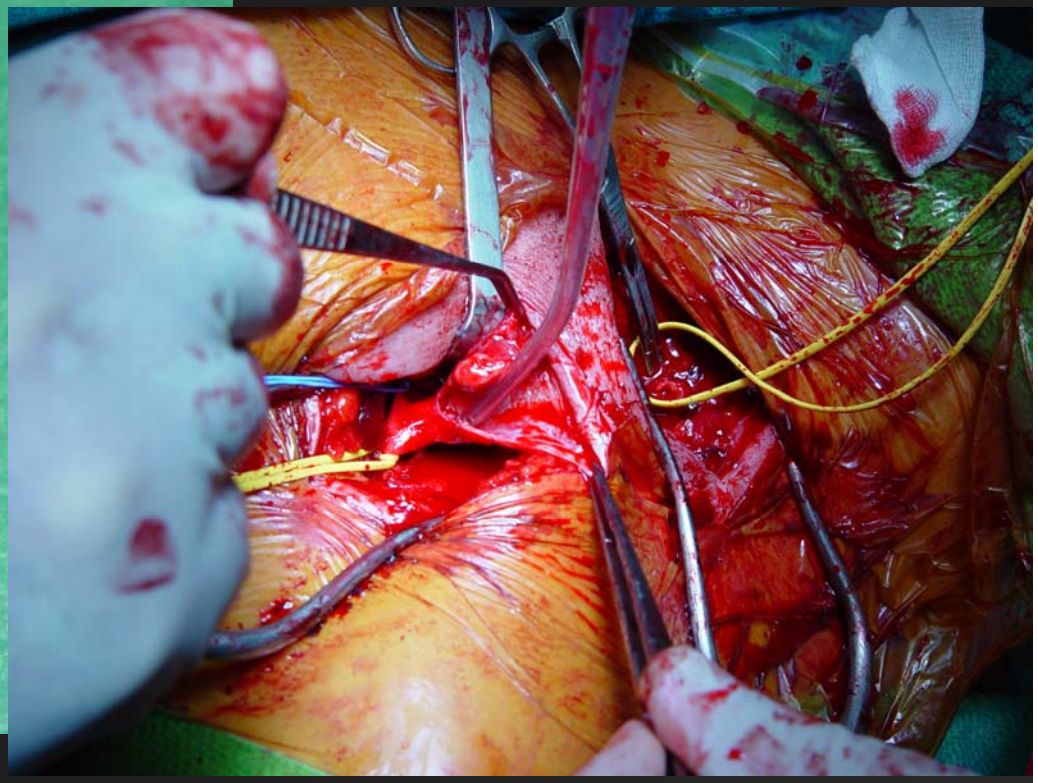

Trattamento trombolitico e chirurgico

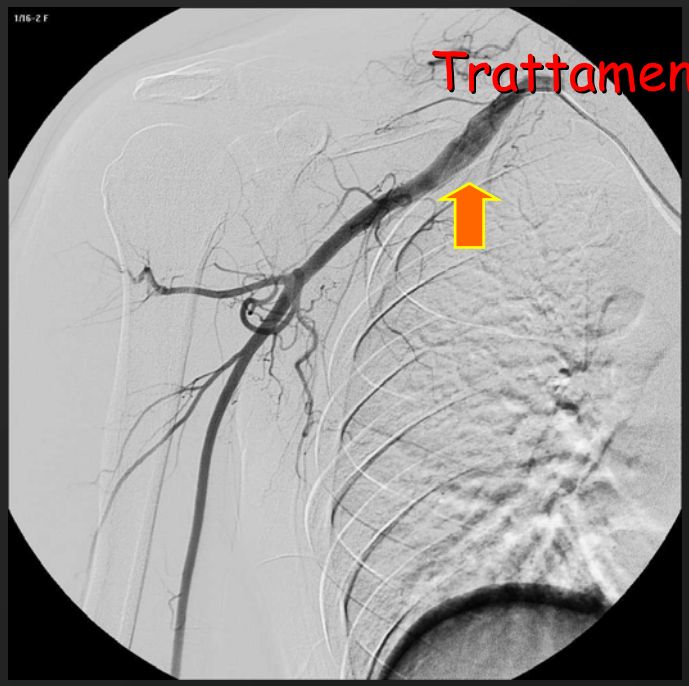

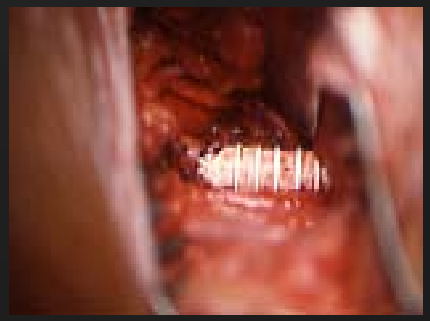

UK – trombectomia omerale – costectomia – asportazione aneurisma – innesto in PTFE

Domande Proposte

- Se il sospetto può essere confermato dalla clinica e dall'esame obiettivo quale timing strumentale per la strategia terapeutica?
- Quale trattamento è correto?

Domande della platea

La sindrome dello stretto toracico superiore: costectomia e riabilitazione

ORO

La gran festa delle pallanuotiste

Le azzurre della pallanuoto si abbracciano: il titolo europeo è di nuovo loro

Campionesse come due anni fa a Vienna: Russia ko in finale

Donne irresistibili la conferma più bella

SIVIGLIA *(p.ro.)* — Come due anni fa, a Vienna. L'Italia femminile della pallanuoto chiude alla grande la nostra giornata di nuoto, e si conferma campione battendo la Russia 6- 5. Un successo ancora una volta conquistato con i denti, con il carattere.

E' una finale giocata per pochi intimi: alla piscina San Pablo non c'è pubblico, dopo il temporale serale. Con Pino Castellucci in panchina (Formiconi era squalificato dopo l'espulsio-

si. Le azzurre entrano nel match con scioltezza: dopo un primo gol russo segnato dalla Vassilieva l'Italia effettua un break di 4-0 e chiudono il primo tempo con tre gol di vantaggio.

Nella seconda frazione, però, le russe stringono i tempi, ed è ancora la Vassilieva a realizzare. Poi è Francesca Conti, il nostro portiere, ad evitare che le avversarie si avvicinino ancora. Le italiane parlano molto in vasca, si aiutano, si consigliano. In

leratore, ma la Conti sembra davvero insuperabile. La gara è sul filo dei nervi, sono le dife se a prevalere. Monica Vaillant riporta le a zurre avanti, trovando la porta con una ro sciata. Ma la Russia risponde nell'azione s cessiva: 5-3 a metà del terzo tempo. Poi due ri della Evanilieva portano la Russia in pari 5-5. E' qui che l'Italia reagisce, sfrutta un'espulsione a favore: la Di Giacinto

chie a Palma se. Nei 200, dopo la ga aveva dato 17 lire un'enormità gesto certamente elegante, ma il vincitore può di quello che vuole. Oggi però io so dire che gli ho dato due se di. Così impara a parlare la sima volta».

Ma la «fiesta» italiana non dovrebbe fermarsi qui: Rosolino domani gareggia nei 200 misti, «ma senza impegno, eh?», Brembilla oggi cerca la qualificazione nei 1500 sl. «Appagato io? Beh, i 30 milioni del premio vanno bene. Ma ho ancora fame. Anzi, è aumentata».

Risultati "d'oro" 2 mesi dopo

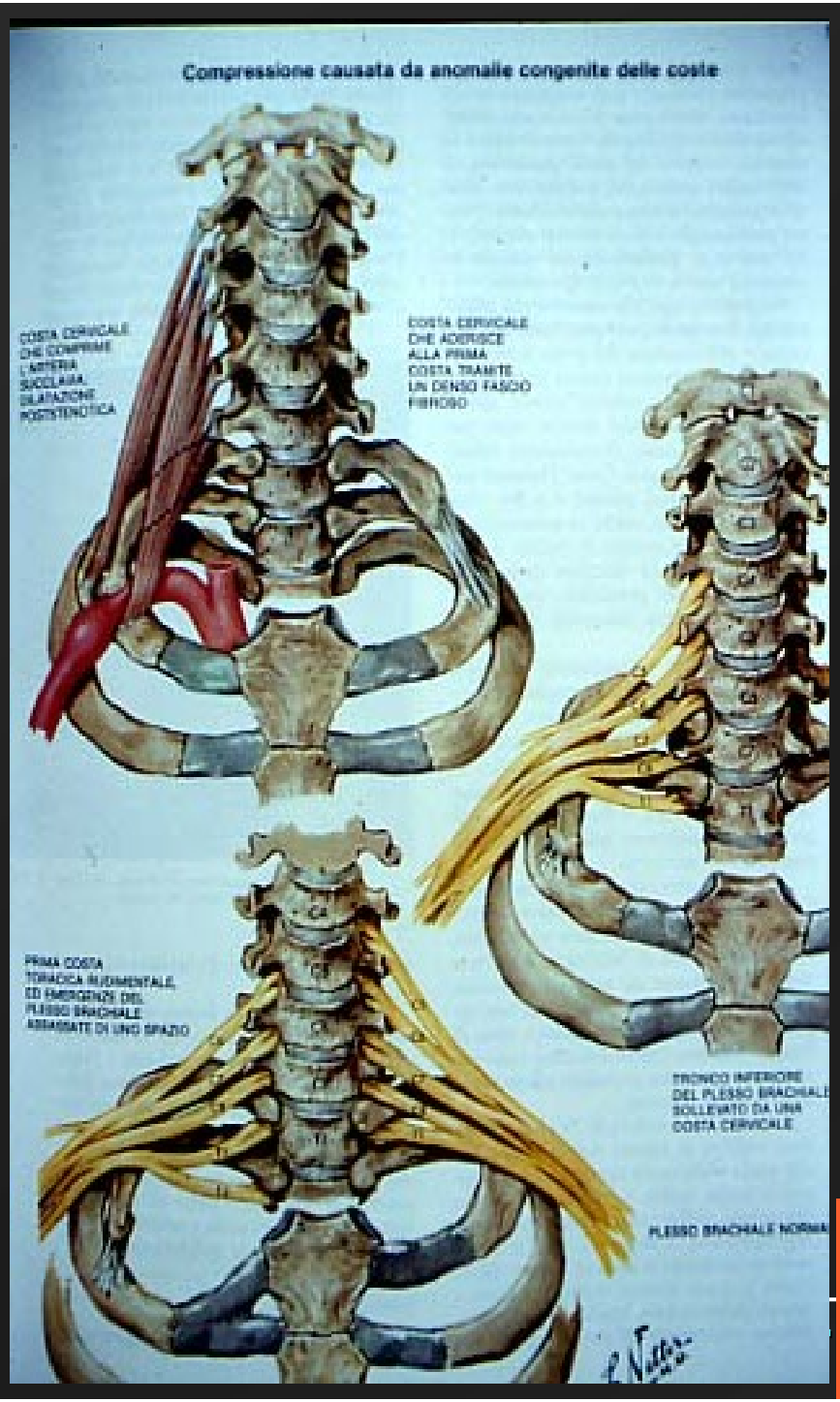

TOS: cause

- Spazio costo-claveare congenitamente ridotto
- Costa cervicale
- Ipertrofia muscolare
- Esiti di fratture clavicolari
- Dismorfismi claveari
- Altre anomalie legamentose
- Alterazioni “posturali” della spalla
- Traumi cervicali

La sindrome dello stretto toracico superiore: sintomi

- Arteriosi
  - “claudicazione” posizionale
  - Dolore ischemico
  - Ischemie a mano e dita da embolia o trombosi
- Venosi
  - Edema
  - Cianosi – claudicazione venosa
- Nervosi
  - Dolore - parestesie
  - Impotenza funzionale

La sindrome dello stretto toracico superiore

Sintomatologia: → **Fase intermittente**

→ **Fase continua**

Complicanze: →

Trombosi venosa

Trombosi arteriosa

Aneurisma → embolie

Test semeiologici clinico-strumentali della TOS

test rapidi → prova di scarico - stress-test - claudication-test - ciao-test

Adson
McGowan
Wright

Doppler CW
Ecocolor-Doppler
RLR
Misurazione della pressione venosa

Imaging radiologico

Test dinamici

Adson

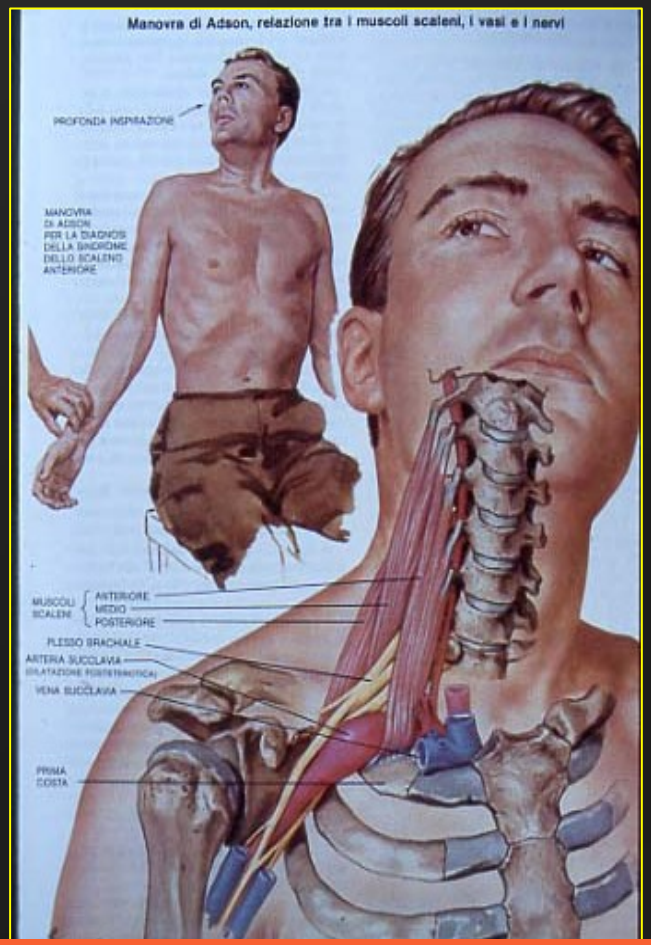

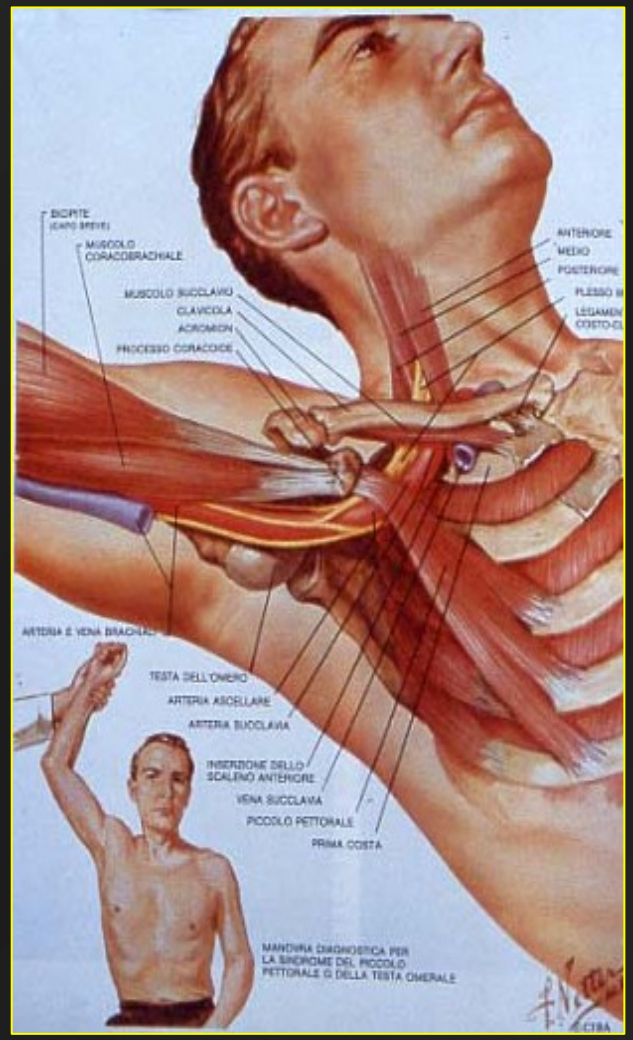

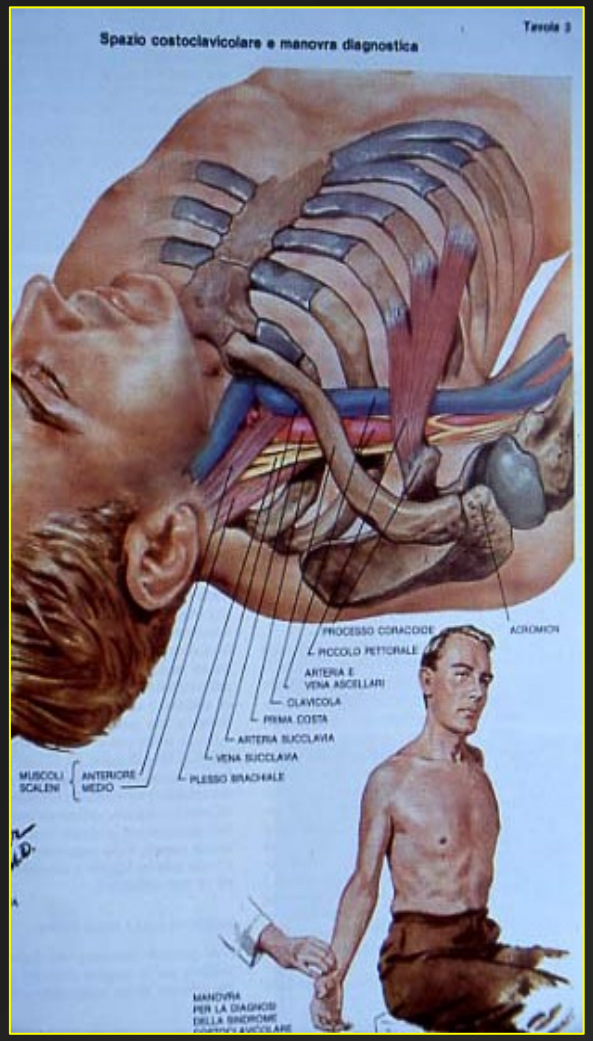

McGowan

P. Tagariello - Le sindromi da ostacolato scarico venoso dell'arto superiore -
Casa Ed. Cappelli, Bologna 1954 - pp. 251

Prova di scarico

Claudication test

Descritto da Roos nel 1966, si esegue ponendo gli arti superiori del soggetto sollevati a 90° in abduzione e rotazione esterna, senza elevazione della spalla. Il paziente è invitato ad aprire e chiudere le mani a velocità moderata per 3'. In condizioni normali il paziente avverte un lieve affaticamento all'avambraccio. Nei soggetti con TOS compare un dolore intenso sulla faccia posteriore del collo e della spalla con irradiazione al braccio che causa la interruzione del test.

È simile alla prova di scarico

Ciao test

ischemia

movimento

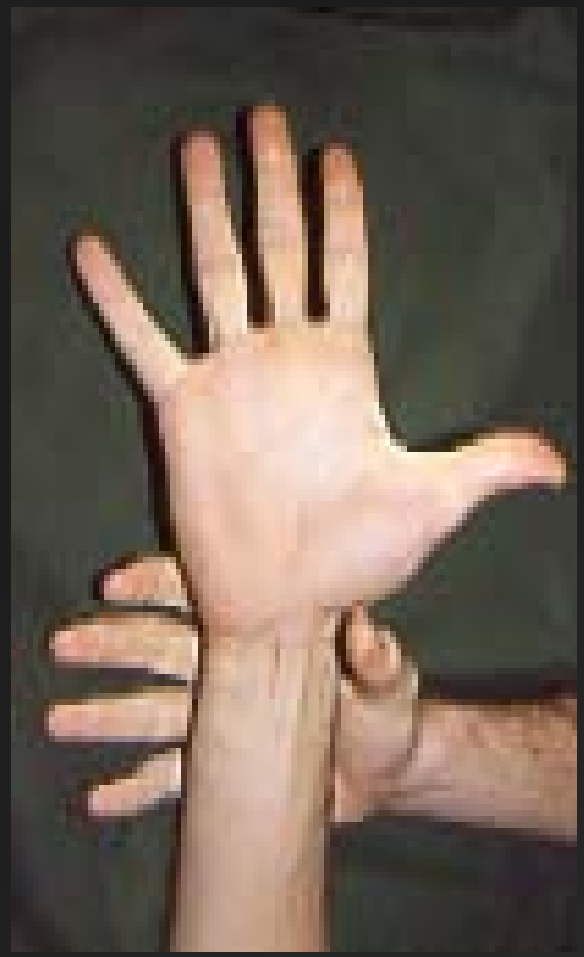

reflushing

Test semeiologici clinico strumentali della TOS

Doppler CW

Valutare il flusso ematico durante il passaggio dalla adduzione alla iperabduzione dell'arto.

Registrare l'angolo di arresto del flusso.

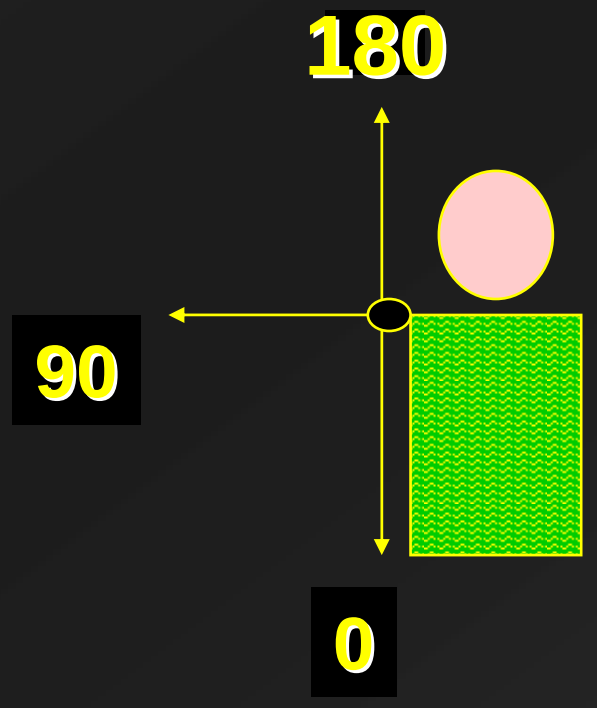

Evitare l'antepulsione delle spalle

TOS

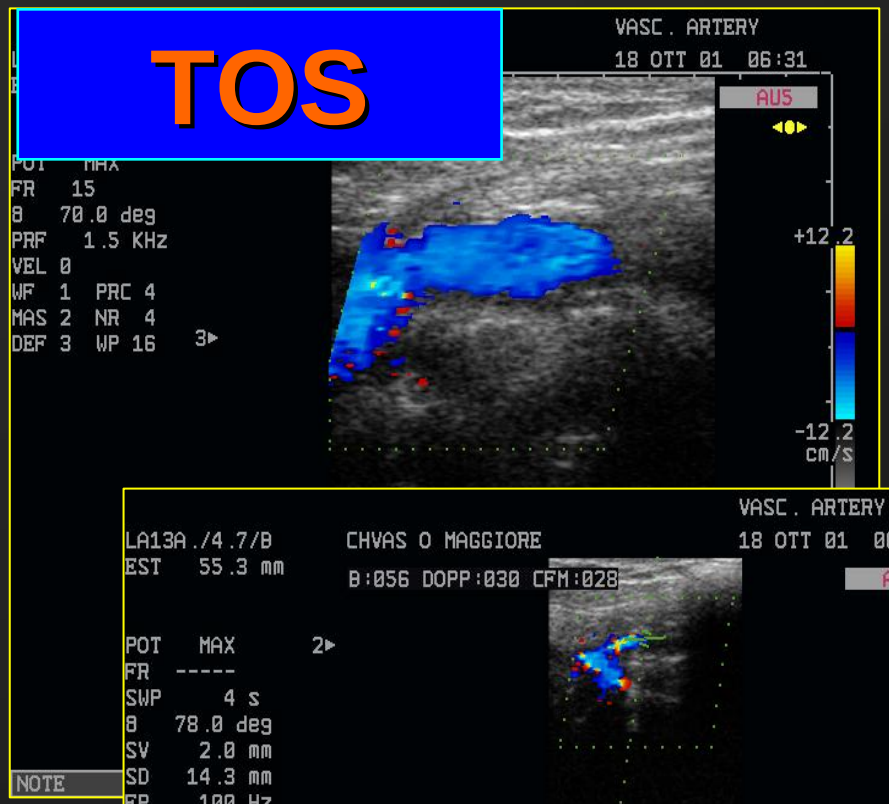

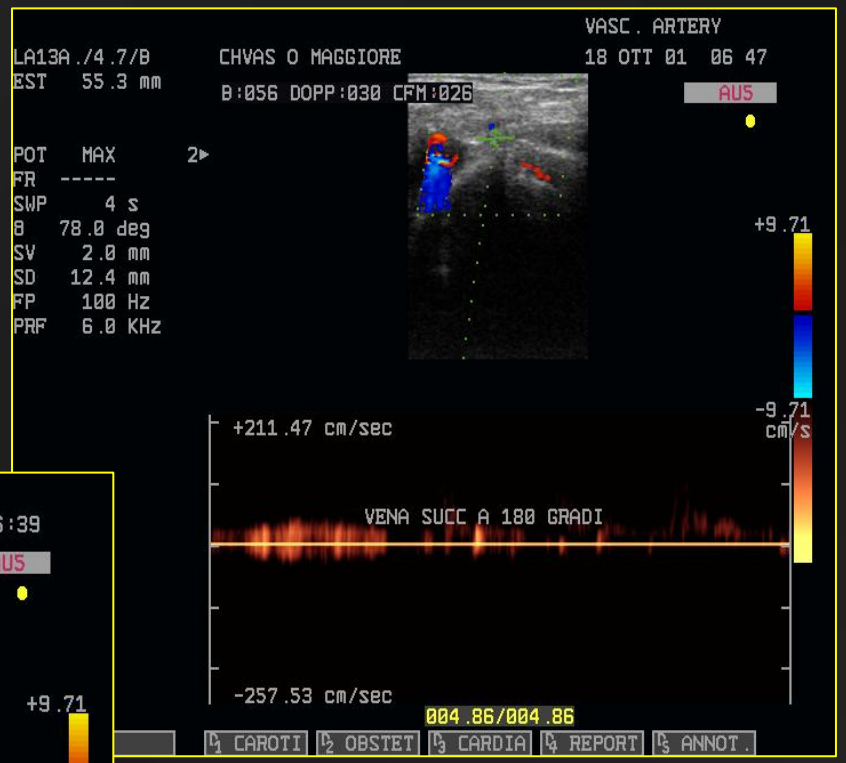

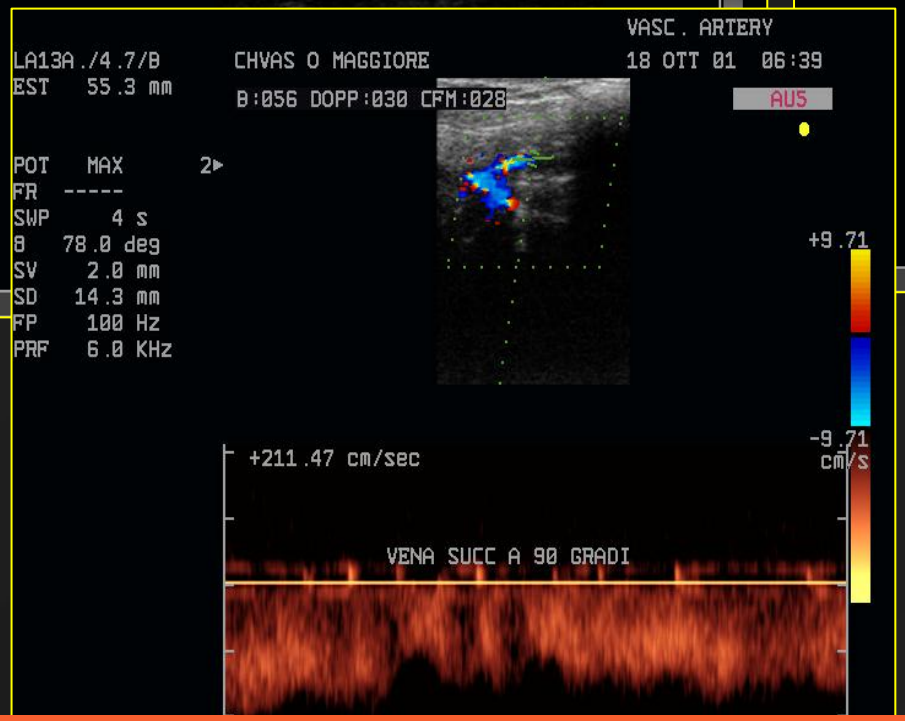

Abduzione 100°

Petr. Compr A-V

TOS

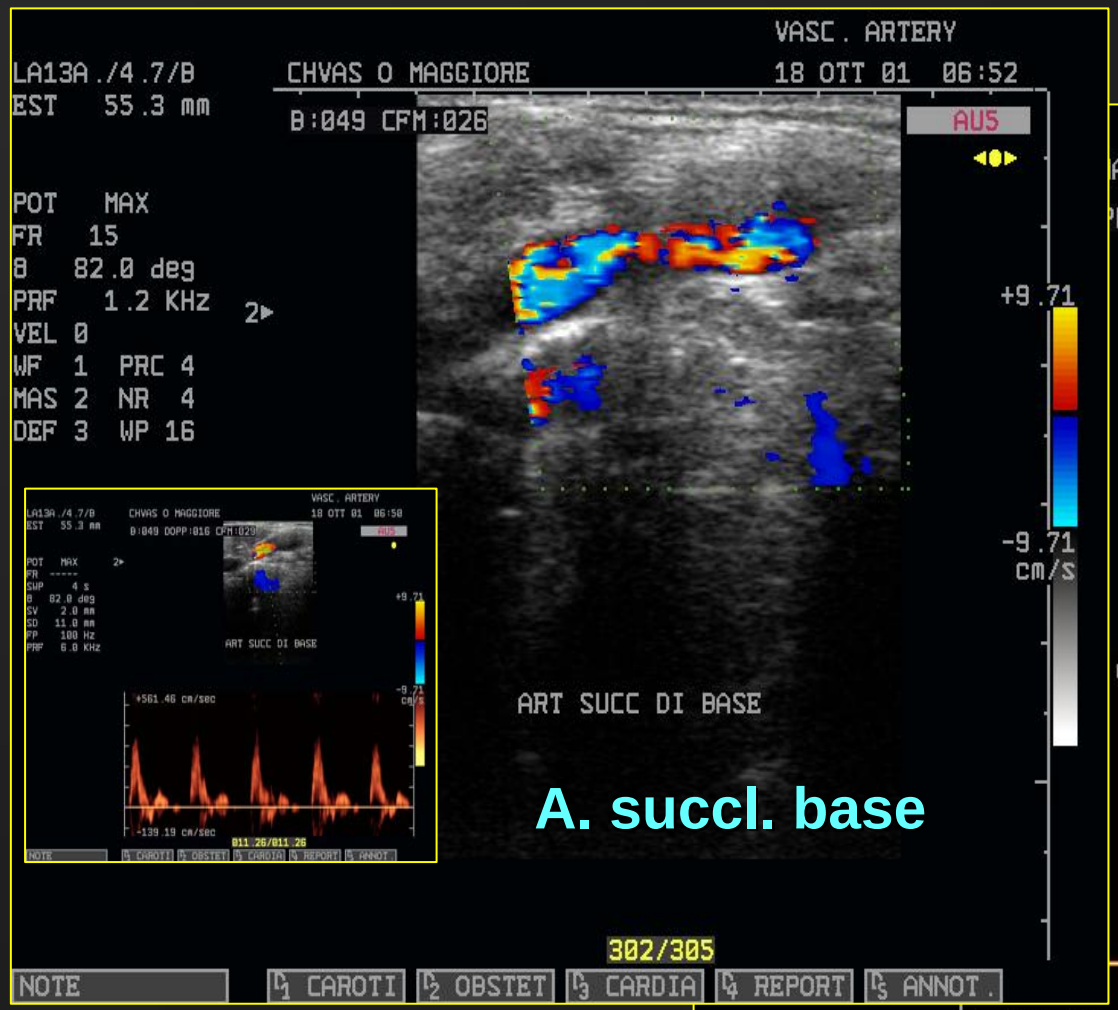

A. succl. base

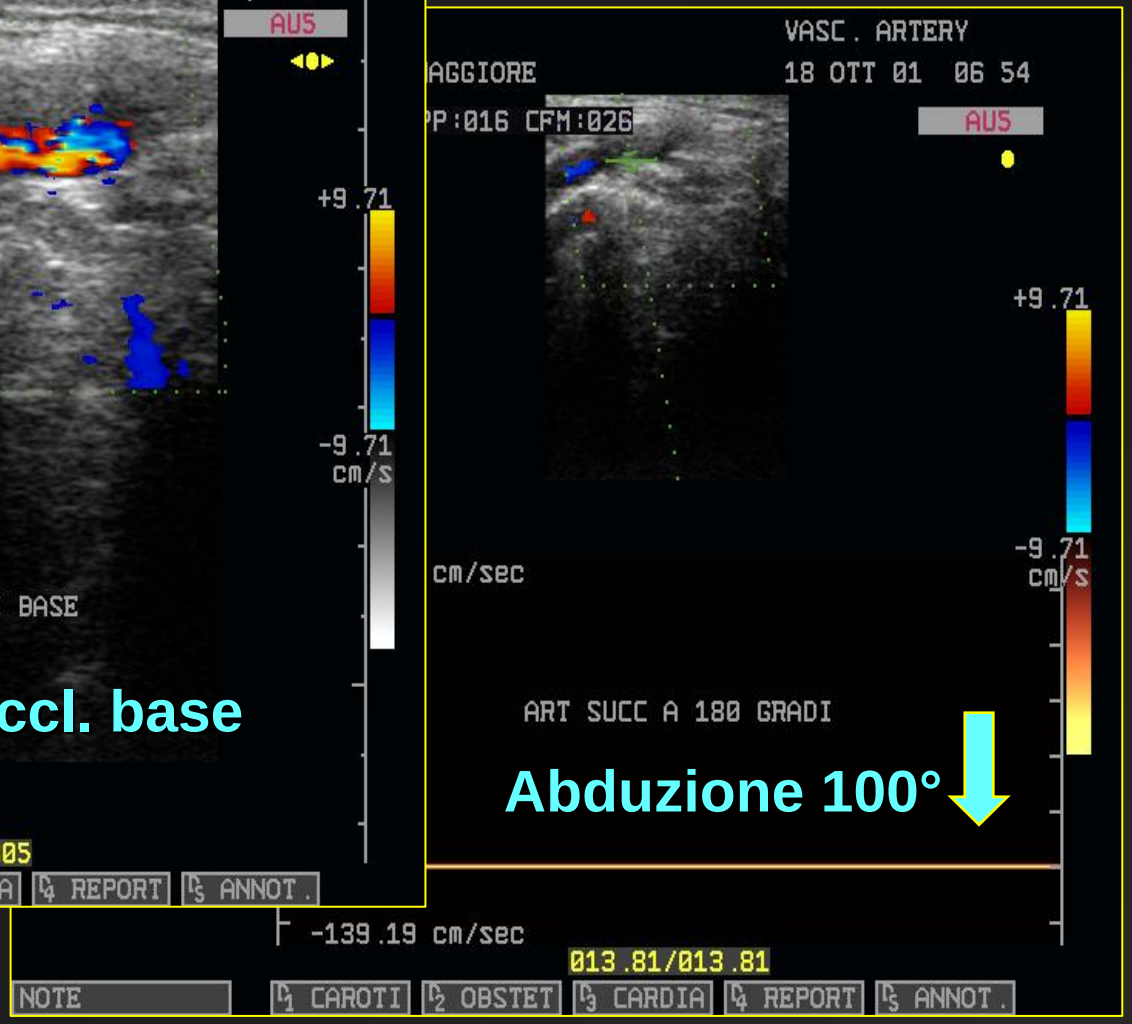

Abduzione 100°

La sindrome dello stretto toracico superiore

diagnosi di embolizzazione delle arterie digitali

- **Esame obiettivo**

- **Pletismografia**
- **Doppler arterie digitali**
- **Capillaroscopia**
- **Laser-Doppler**

Non danno informazione sulla origine

D-D con arteriop. digitali

La sindrome dello stretto toracico superiore: diagnosi neurologica

- Esame obiettivo
- E.M.G.
- P.E.S.

} **Possibilmente dinamici**

Decorso e complicanze

- Dolore da costectomia
- PNX
- Ematoma
- Versamento pleurico
- Paralisi del frenico (temporanea)
- Danni da trazione del plesso
- Danni vascolari
- S. di C. Bernard-Horner
- Sezione del dotto – chilotorace
- Parestesie dolorose della ferita
- Dimissione precoce e riabilitazione immediata per almeno 2 mesi

Casistica 6/1996-8/2005

- 56 interventi in 48 pazienti
- 17 M, 31 F - età media 34 (6-67)
- 9 interventi bilaterali
- 29 arti sup. dx e 27 sn
- Sintomi bilaterali frequenti
- 5+2 Sportivi agonistici

Casistica: sintomatologia

- 29 mista
- 12 prev. venosa
- 8 prev. arteriosa
- 7 prev. nervosa
- 56 totale

- 38 intermittente
- 6 continua
- 10 trombosi ven.
- 2 ischemie

- 1 embolia
- 1 trombosi an.succl.

Deficit motori

6 cronici/continui

11 intermittenti

Trattamento

- Scalenectomia isolata 5
- Resezione costa cervicale 5
- Resezione I costa 43
- Resezione costa cervicale + I costa 3
- Innesto succlavia associato a resezione costa accessoria 1
- Via di accesso
  - Sovraclaveare 54
  - Sottoclaveare 1
  - Sopra-sottoclaveare 1

Risultati: follow-up medio 472 gg.

- **Strumentale**
  - Decompresso 41
  - Compressione residua > 150° 1
  - Compressione residua < 150° 4
  - Recidiva compressione 1
  - Censored 9

  - Fibrosi o compressione residua 1

Risultati: follow-up medio 472 gg.

- **Clinico**
  - **Guarito** **31**
  - **Migliorato** **12**
  - **Invariato** **1**
  - **Peggiorato** **1**
  - **Censored** **11**

1 deficit scapolare temp.

1 trombosi venosa a 2 anni – risolta

1 deficit scapolare e deltoide temp.

1 doppia TV

- a 2 anni UK+PTA risolta
- A 4 anni UK inefficace

1 deficit sensitivo-motorio mano, temporaneo? Perso al follow-up

1 deficit frenico; deficit motorio invariato,dolore ??? → indennizzo