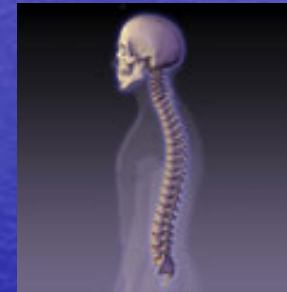
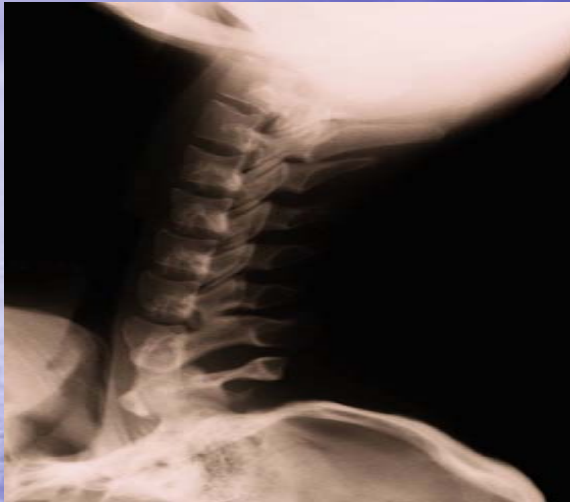
Anatomia, fisiologia, biomeccanica del rachide cervicale.



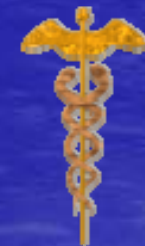Dott. Fulvio Vitiello
Dott. in Fisioterapia
Dott. in Scienze Motorie
Terapista Manuale



Anatomia del rachide cervicale

Il rachide cervicale è, funzionalmente costituito dall'occipite, sette vertebre cervicali e sei dischi intervertebrali.

Per motivi metodologico-didattici e biomeccanici preferisco mantenere la suddivisione del rachide cervicale in due parti: il rachide cervicale superiore dall'occipite a c2 e il rachide cervicale inferiore da c2 a c7.



www.fisiokinesiterapia.biz

Il rachide cervicale presenta una curvatura lordotica, secondaria, che si forma nell'arco del primo anno di vita.

I sei dischi intervertebrali sono alti, con un rapporto con l'altezza del corpo vertebrale di 2 : 5.

Le lamine sono larghe. I processi trasversi risultano formati da due sporgenze appiattite: una anteriore, un abbozzo costale solo in parte riassorbito, e una posteriore di pertinenza vertebrale.




www.fisiokinesiterapia.biz

Si uniscono attraverso un tramite osseo lasciando aperto il forame trasversario.

Nei forami trasversari decorre da c1 a c6 l'arteria vertebrale.

I processi trasversi vengono limitati anteriormente e posteriormente da due tubercoli anteriore e posteriore.

Il tubercolo anteriore del processo trasverso della c6 può essere talvolta molto grande e definito tubercolo carotideo.



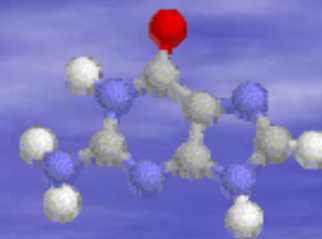
www.fisiokinesiterapia.biz

Sul suo versante anteriore decorre l'arteria carotidea comune. I processi spinosi sono bifidi e, ad eccezione della c2 e c7, brevi.

Tranne il processo spinoso della c7 presentano un decorso dolcemente discendente in direzione dorsale.



www.fisiokinesiterapia.biz

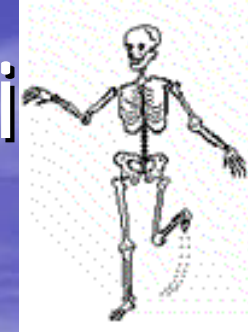

Il forame vertebrale presenta una forma a cuore ed è relativamente ampio.

Viene delimitato:

- ✓ Ventralmente dalla superficie dorsale del corpo vertebrale e del disco intervertebrale
- ✓ Lateralmente dai peduncoli e dalla superficie mediale del processo articolare superiore
- ✓ Dorsalmente dalle lamine e dai legamenti gialli

Articolazioni intervertebrali



I dischi intervertebrali, osservati anteriormente, sono sottili ma durante i primi anni di vita si allargano anche fino a raggiungere i processi uncinati.

La sezione del disco è chiusa da una sorta di capsula articolare formata da tessuto connettivo, nella capsula si osservano pieghe sinoviali ricche di tessuto adiposo e molto vascolarizzate.

Articolazioni tra le superfici articolari

Le superfici articolari sono ovali e piane. Sono orientate frontalmente e formano con il piano orizzontale un angolo di circa 45° .

La superficie del processo articolare presente sul processo articolare inferiore è orientata in senso ventrale caudale, la superficie articolare sul processo articolare superiore è orientata in senso dorsale craniale.

Le capsule articolari sono lasse ed ampie.

Negli spazi articolari sporgono pieghe sinoviali che rimangono in continuità lateralmente, attraverso la capsula articolare, con il muscolo multifido; medialmente, nell'area dei forami intervertebrali, con il tessuto perineurale; medio-dorsalmente con il legamento giallo.



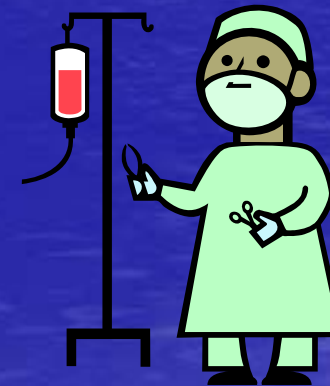
Apparato capsulo-legamentoso

- ✓ Legamento longitudinale anteriore
- ✓ Legamento longitudinale posteriore
- ✓ Legamento giallo
- ✓ Legamento intertrasversario
- ✓ Legamento nucale
- ✓ Legamento interspinale
- ✓ Capsule delle articolazioni tra i processi articolari.



Movimenti anatomici

- ✓ Flessione-estensione nell'asse frontale
- ✓ Flessione laterale a sx e a dx in un asse saggitale
- ✓ Rotazione a sx e a dx in un asse verticale
- ✓ Movimenti di traslazione in ogni direzione, come movimenti accessori.



www.fisiokinesiterapia.biz

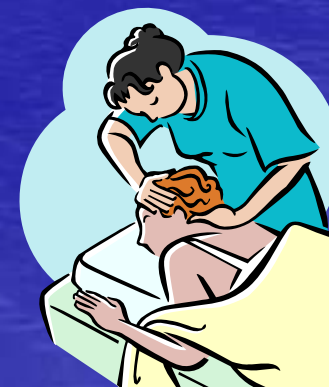Le articolazioni interapofisarie vengono classificate tra le artrodie e ciò, non tanto per la forma delle superfici articolari, quanto per il tipo di movimento (movimento di scivolamento) di cui sono dotate.



www.fisiokinesiterapia.biz

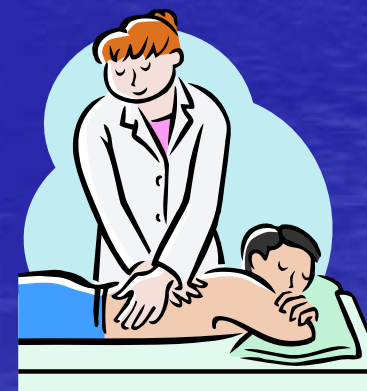I processi articolari contribuiscono a delimitare il foro intervertebrale che permette al nervo spinale di fuoriuscire dal canale midollare.

Le sottili lacinie nervose che fuoriescono dal midollo spinale si riuniscono a formare le radici anteriori (motorie) e le radici posteriori (sensitive).



www.fisiokinesiterapia.biz

In corrispondenza del foro intervertebrale, tali radici si fondono a formare il nervo spinale, il quale dopo un decorso brevissimo si divide in tre rami principali: il ramo anteriore, il ramo posteriore ed il ramo del nervo seno-vertebrale di Luschka.



www.fisiokinesiterapia.biz

Bisogna però ricordare che, al contrario degli altri nervi spinali, c1 e c2 non hanno un foro intervertebrale dal quale fuoriuscire, in quanto non c'è foro intervertebrale tra occipite ed atlante ed epistrofeo, e tali nervi girano intorno all'articolazione occipito-atlantoidea e atlanto-assiale laterale.




www.fisiokinesiterapia.biz

Inoltre il primo nervo cervicale è incostante e spesso le sue fibre decorrono nel secondo nervo cervicale.

Il terzo nervo cervicale ed i successivi nervi spinalicervicali, invece, fuoriescono dal rispettivo foro intervertebrale ed oltre ad innervare un proprio specifico territorio, si anastomizzano ampiamente, mediante rametti ascendenti e discendenti, con i nervi spinali cervicali vicini.

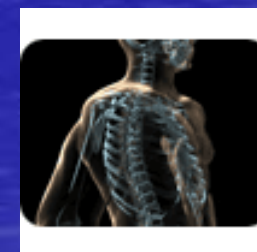12/05/2008



www.fisiokinesiterapia.biz

Il rachide cervicale rappresenta una struttura di orientamento spaziale della testa ed un punto di ammaraggio della cintura scapolare.

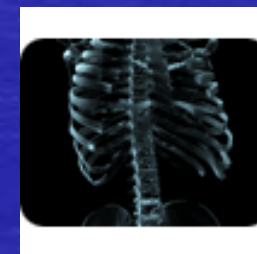
Abbastanza schematicamente, possiamo affermare che la patologia cervicale alta si manifesta più facilmente a livello encefalico, mentre la zona c3-c7 trova la sintomatologia proiettata agli arti superiori.



www.fisiokinesiterapia.biz

Il corpo vertebrale è piccolo e a forma di parallelepipedo, la sua faccia superiore è convessa.

La sua faccia inferiore concava risponde alla convessità del corpo vertebrale sottostante.



www.fisiokinesiterapia.biz

- L'apofisi articolare superiore guarda in alto e indietro.
- L'apofisi articolare inferiore guarda in basso e in avanti.
- Gli uncus sono formazioni ossee proprie del rachide cervicale, disposte sagittalmente rispetto al bordo superiore dei corpi vertebrali, sono molto sviluppate nella loro parte posteriore.
- Hanno un ruolo di guida antero-posteriore nei movimenti di flessione-estensione.
- Questi uncus corrispondono a delle parti piane situate sul bordo inferiore del corpo vertebrale sovrastante, che realizzano autentiche articolazioni sinoviali (articolazioni unco-vertebrali di Luschka).

www.fisiokinesiterapia.biz

Le spinose presentano caratteri particolari in quanto sono:

- ✓ Bifide tranne c7 che ha anche la particolarità di avere la spinosa più lunga.
- ✓ Corte: che testimoniano poche sollecitazioni di trazione esercitate a questo livello (legge dell'osteogenesi) e che autorizzano i movimenti angolari rapidi.
- ✓ Orizzontali: situate allo stesso livello delle trasverse omologhe, permettendo una facile localizzazione.

www.fisiokinesiterapia.biz

Le apofisi trasverse presentano una faccia superiore scavata da un solco obliquo in basso e in fuori, lasciando il passaggio del nervo cervicale.

Sono palpabili a livello antero-esterno del collo.

La parte posteriore presenta il foro trasversario. La sovrapposizione verticale dei fori trasversari forma il canale trasverso nel quale scorre il pacchetto vascolo-nervoso vertebrale a partire da c6.

www.fisiokinesiterapia.biz

I dischi intervertebrali sono piccoli e la loro espansione laterale è limitata dalla presenza degli uncus. Questo evita il rigonfiamento laterale del disco diminuendo il rischio di un'eventuale compressione di origine discale dell'arteria vertebrale.

I dischi intervertebrali cervicali hanno una morfologia cuneiforme. Sono più spessi nella parte anteriore e questo presenta come conseguenza la lordosi cervicale.

I livelli c0-c1 e c1-c2 ne sono sprovvisti, invece per c2-c3 il nucleo rimane embrionale.

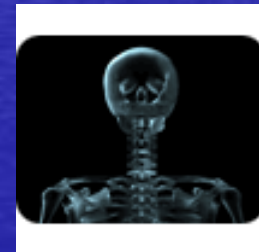Questo spiega l'estrema rarità delle patologie discali che colpiscono quest'ultimo livello.

www.fisiokinesiterapia.biz

Un riferimento anatomico di estrema importanza a livello arterioso è il tubercolo di Chassaignac (biforcazione carotidea, glomo carotideo) e muscolare.

A questo livello si incrociano:

- ✓ L'arteria carotide primitiva
- ✓ L'arteria tiroidea inferiore
- ✓ L'arteria vertebrale.



www.fisiokinesiterapia.biz

I plessi vascolari sono numerosi, soprattutto tra la dura madre e il legamento vertebrale comune posteriore.

Si estendono lateralmente nei forami, in particolare nella parte superiore del rachide cervicale, e modellano letteralmente gli elementi nervosi foraminali.

Questa organizzazione spiega la maggiore ripercussione delle patologie infiammatorie vascolari a livello radicolare, abitualmente incontrate clinicamente dai terapeuti.

www.fisiokinesiterapia.biz

L'arteria vertebrale origina dall'arteria succlavia all'altezza di d1.

Essa passa nei fori trasversari seguendo la lordosi cervicale.

A livello di c1 è obliqua in alto e in fuori ed esce in questo punto dal canale trasversario.

A livello occipitale perfora il cranio attraverso il forame magnum o il foro lacerato posteriore.

www.fisiokinesiterapia.biz

L'arteria vertebrale assicura la vascolarizzazione di:

- ❖ Tutti gli elementi cervicali
- ❖ Bulbo rachideo
- ❖ Protuberanza anulare
- ❖ Orecchio interno
- ❖ Lobi cerebrali posteriori