www.fisiokinesiterapia.biz

ACCIDENTI CEREBRO-VASCOLARI

TC

Tecnica radiologica digitalizzata che consente di ottenere sezioni assiali o parassiali di spessori definiti del corpo umano
con immagini caratterizzate da una elevata risoluzione di contrasto

Tubo radiogeno: ruota secondo una traiettoria circolare intorno al paziente posto sull'asse di rotazione.

Rivelatori di radiazione (**detettori**) raccolgono i dati relativi all'attenuazione che il fascio subisce nell'attraversare uno strato corporeo.

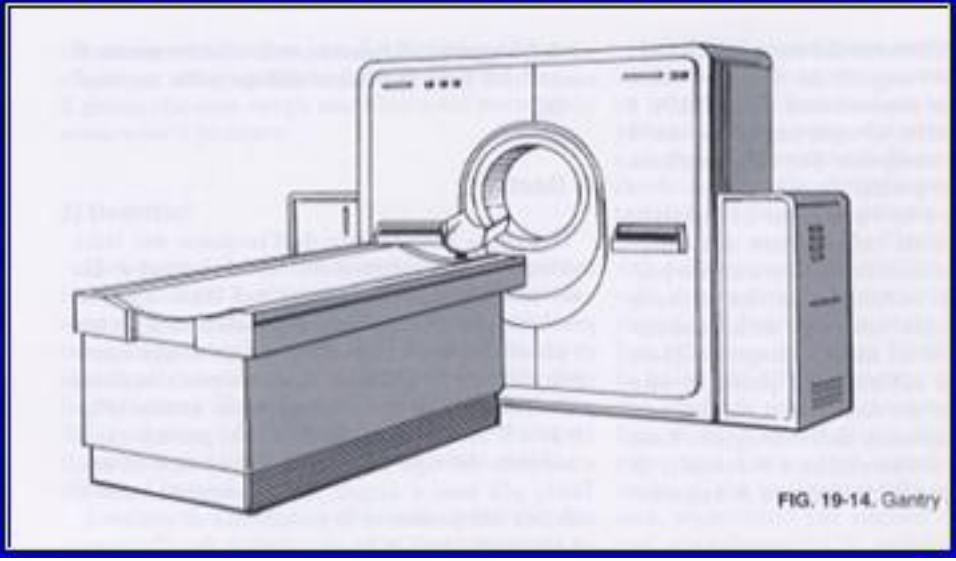

Ogni strato viene suddiviso In un numero di volumetti elementari o **voxel**.



Per ogni voxel si calcola un valore numerico che corrisponde alla sua densità, espressa in **unità Hunsfield**.

$$HU = \frac{\mu\ \text{tessuto} - \mu\ \text{acqua}}{\mu\ \text{acqua}} \times 1000$$

Valori densitometrici delle strutture cranio-encefaliche In unità Hounsfield (UH)

Aria	-1000
Tessuto adiposo	-100/-40
Acqua	0
Liquor	5/15
Sostanza grigia	32/38
Sostanza bianca	28/34
Strutture vascolari	50/90
Calcificazioni	70/280
Osso	200/1000

Si rileva una mappa densitometrica:
sostituendo al valore numerico di ogni singolo voxel la sua rappresentazione visiva in toni di grigio su areole di dimensioni finite (pixel) si ottiene un mosaico di forma quadrata che è
l'immagine TC.

L'insieme dei pixel che formano l'immagine è detta matrice.

Quanto maggiore è il numero dei pixel, tanto maggiore è la definizione dell'immagine.

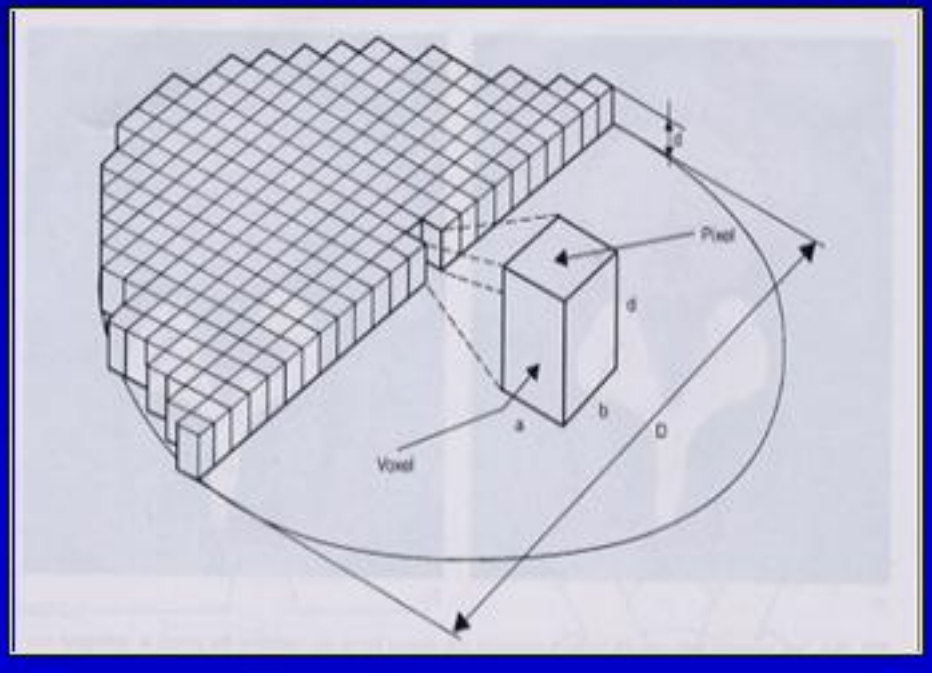

TC CRANIO

Tecnica fondamentale nello studio della patologia cranioencefalica

Preferibile alla RM nelle situazioni d'urgenza, nell'analisi delle strutture ossee, nella ricerca di piccole calcificazioni

Buona risoluzione di contrasto: permette di differenziare
-sostanza grigia
-sostanza bianca
-spazi liquorali, cisternali e ventricolari
-vasi arteriosi e venosi
-strutture ossee
-strutture muscolo-tendinee epicraniche

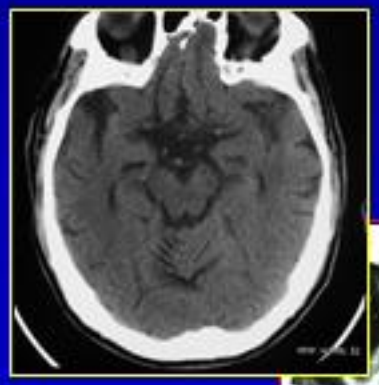

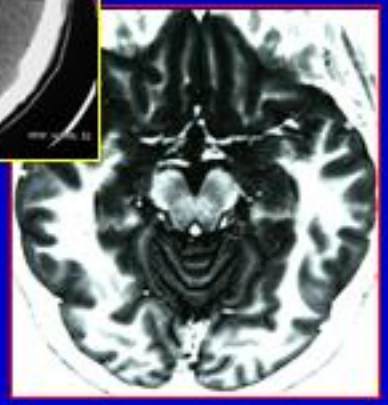

WW: 168 WL: 52

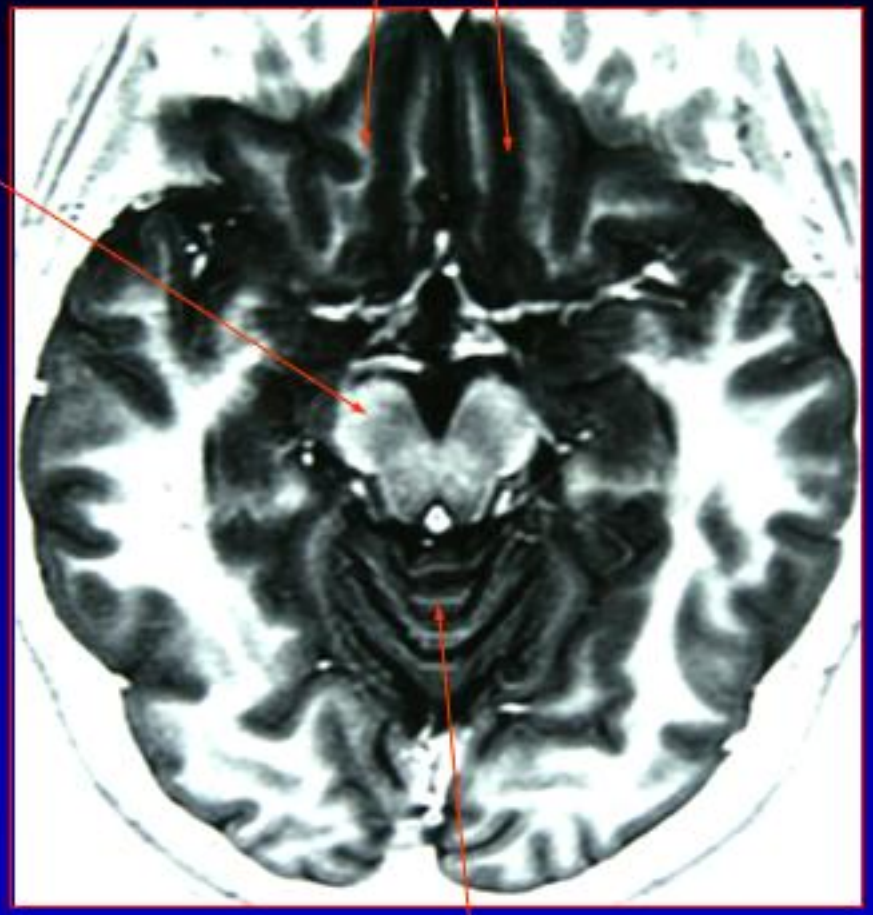
Giri
retti
Peduncolo
cerebrale
Folia
cerebellari

Ictus

Termine clinico = esordio improvviso di un deficit neurologico focale o diffuso = natura vascolare

ISCHEMICO (70%)

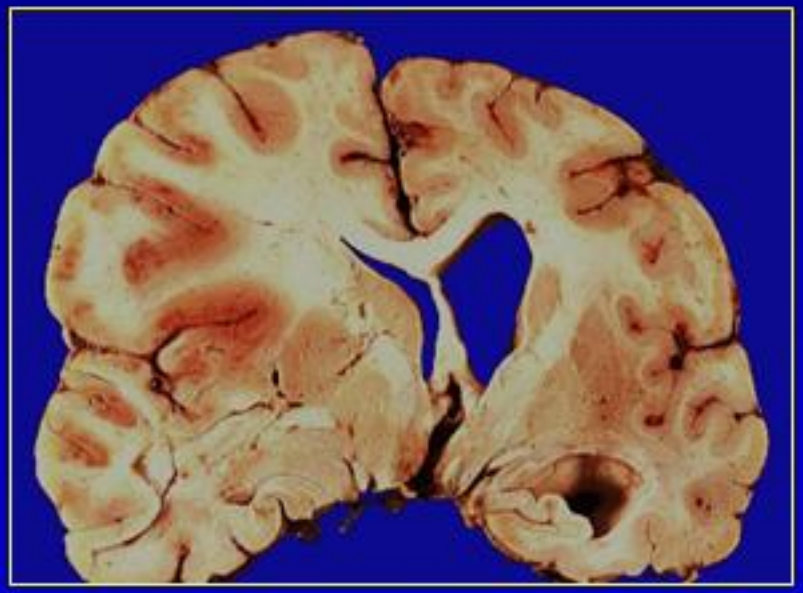

EMORRAGICO

IMPROVVISA RIDUZIONE DEL FLUSSO CEREBRALE = ICTUS ISCHEMICO

Conseguenze biochimiche dell'ischemia

- Riduzione produzione di energia
- Alterazione delle pompe di membrana
- Accumulo intracellulare Na, Cl e Ca
- Accumulo di acqua intracellulare (edema citotossico)
- Lesione dei mitocondri – Lesione delle membrane

→ **Morte cellulare**

Cause

- **TROMBOEMBOLICA**
  - ATEROSCLEROSI (70%)
  - CARDIACA
  - DISSEZIONE

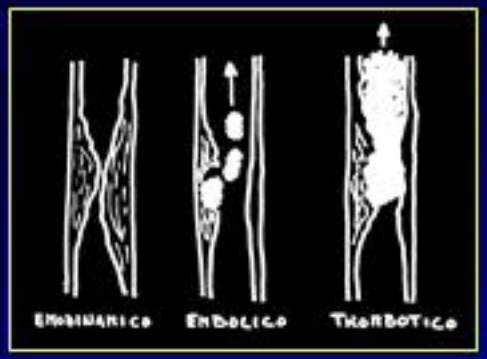

- **VARIE**
  - EMICRANIA
  - ARTERITI
  - CONTRACCETTIVI ORALI
  - POLICITEMIA
  - TROMBOCITOSI
  - AN.FALCIFORME
  - VASCULITI
  - SPASMO

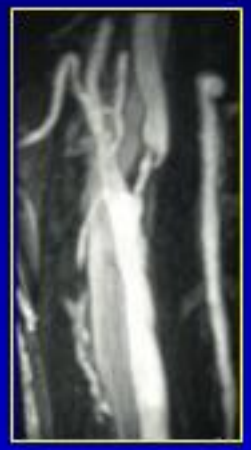

Obiettivi

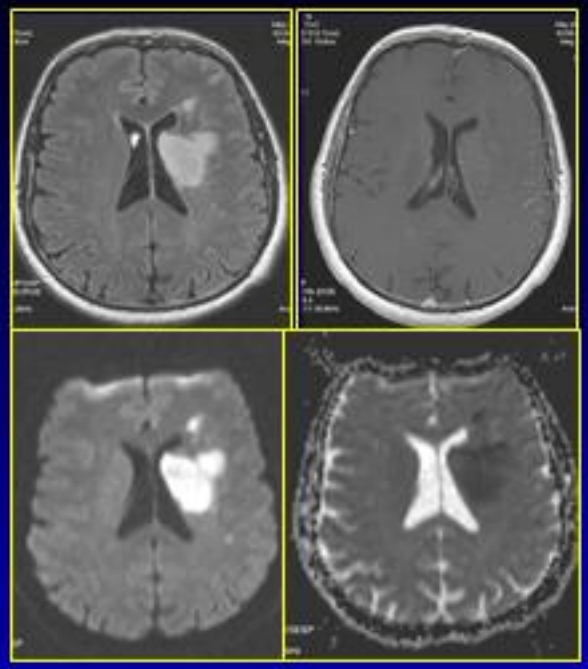

- Identificare la lesione
- Precisarne la natura
- Identificarne le cause
- Riconoscere la presenza di un danno potenzialmente reversibile

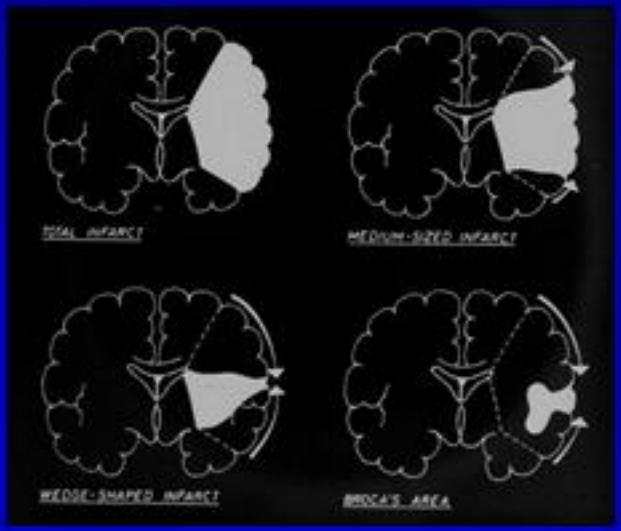
TOTAL INFARCT
MEDIUM-SIZED INFARCT
WEDGE-SHAPED INFARCT
BROCA'S AREA

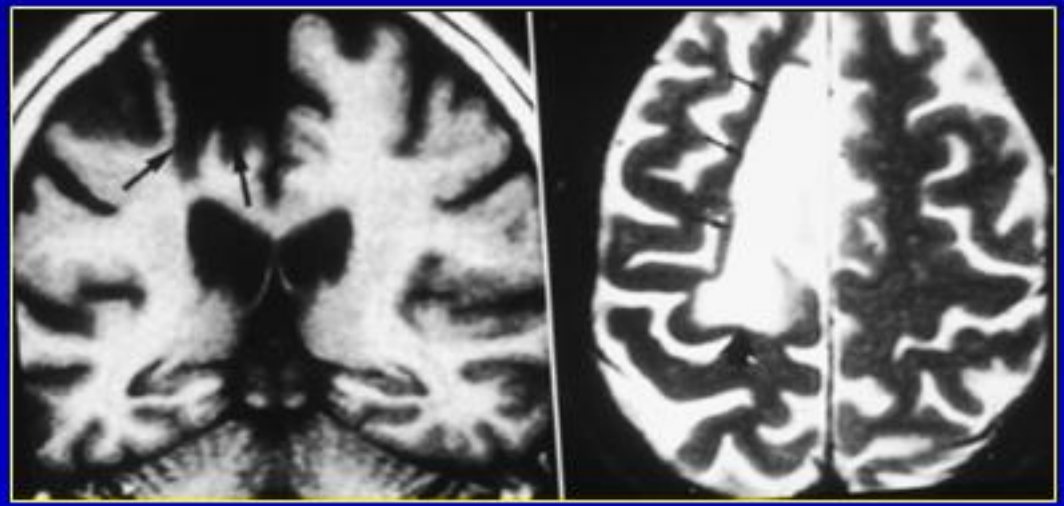

Ictus ischemico: esame TC

Nelle prime 24 ore il 50% degli esami TC non evidenzia alterazioni parenchimali.

TAC NEGATIVA → DIAGNOSI DI ESCLUSIONE

- ***EMORRAGIA***
- ***ALTRO***

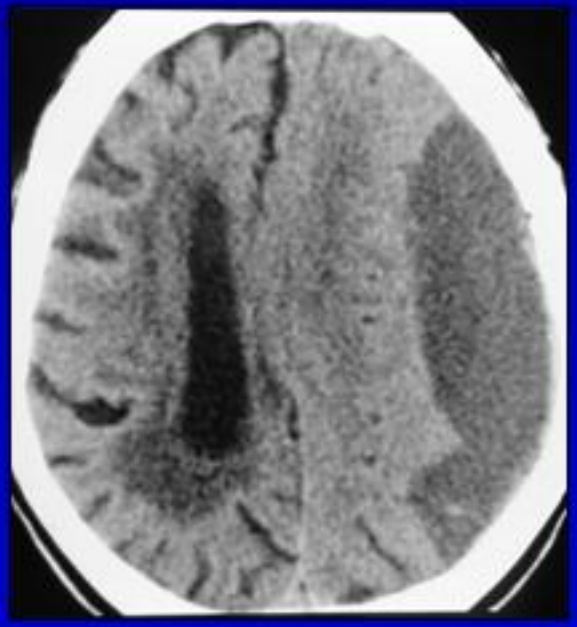

SEGNI PRECOCI (entro le 6 ore)

1) La sostanza grigia, a causa dell'edema citotossico, diventa indistinta e mal definita rispetto alla sostanza bianca. (50% in fase acuta)

- corteccia insulare
- nucleo lenticolare
- corteccia della convessità

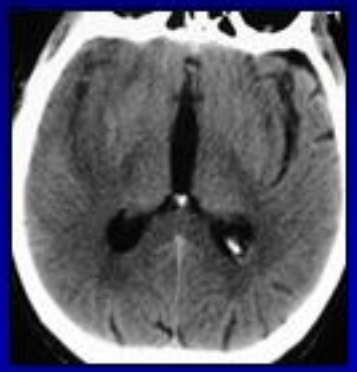

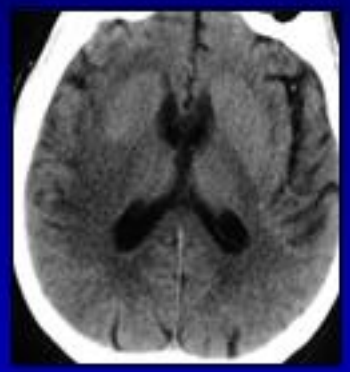

Significato prognostico > 33% di un emisfero

- aumento morbilità
- aumento della mortalità
- infarcimento emorragico

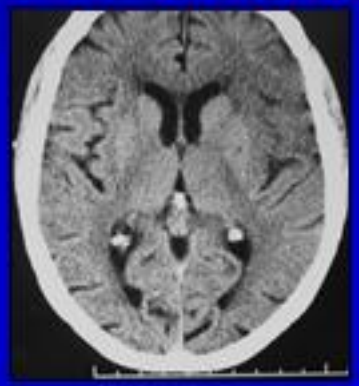

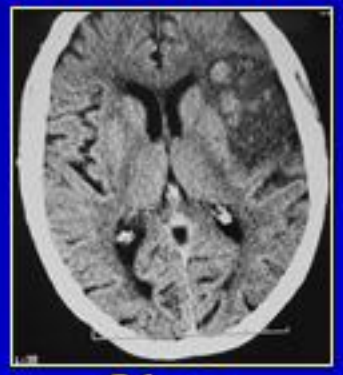

24 ore

2) Iperdensità del lume vasale secondaria all'occlusione tromboembolica (40%dei casi)

- CI
- CM
- Vertebrale

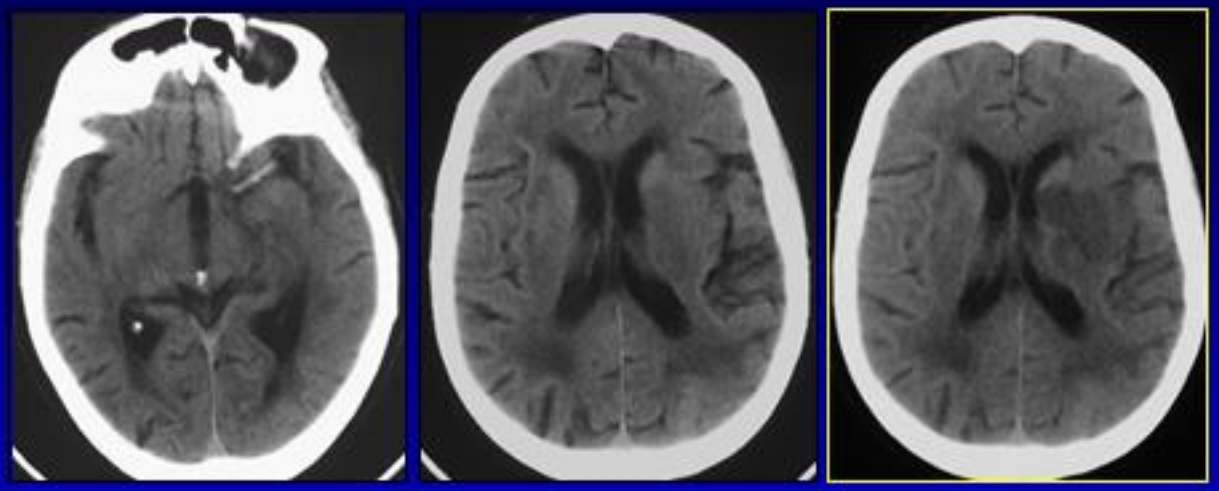

24 ore

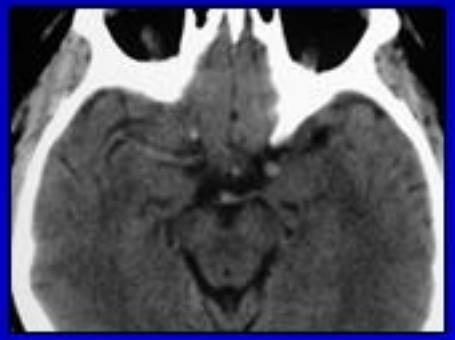

Falsi positivi

- ematocrito elevato
- calcificazioni
- ispessimento parietale

II-III giornata

Edema
Effetto massa

II-III settimana

Effetto nebbia

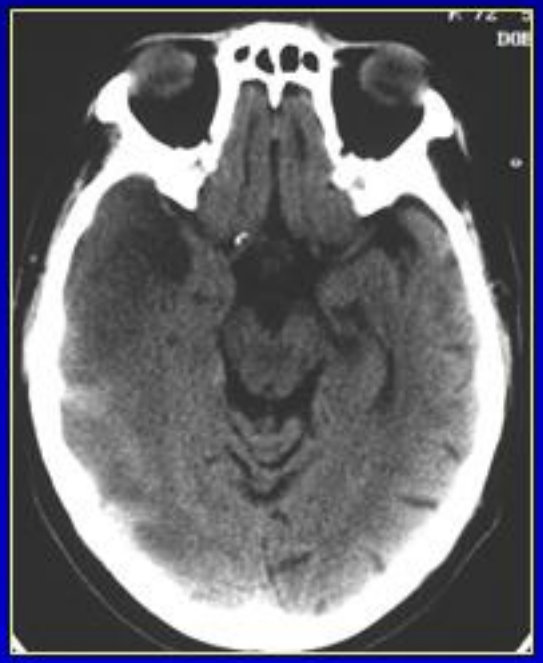

II giornata-III mese

Impregnazione contrastografica

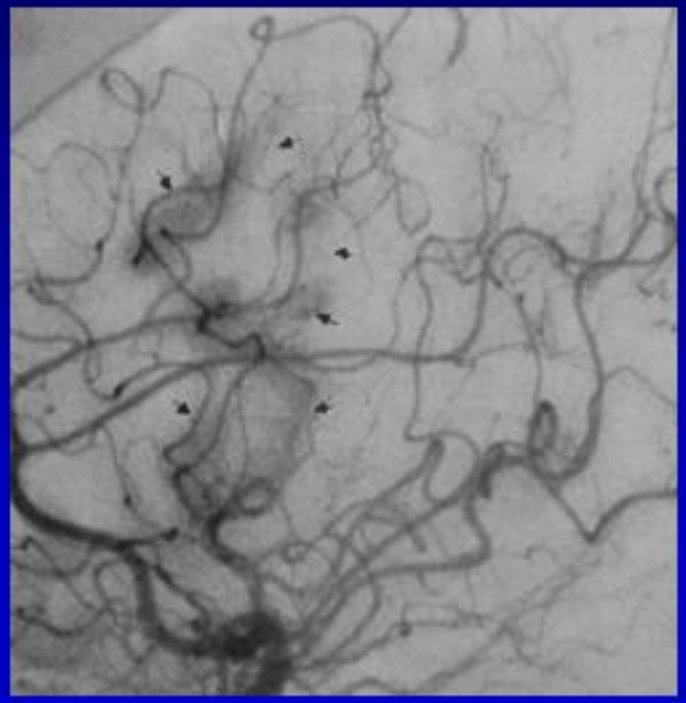

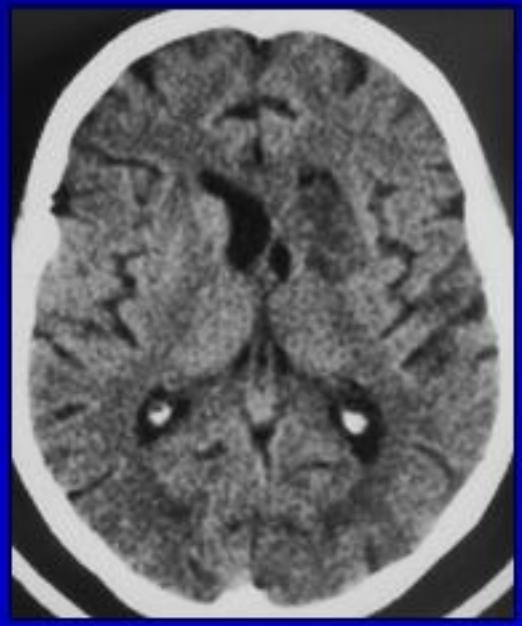

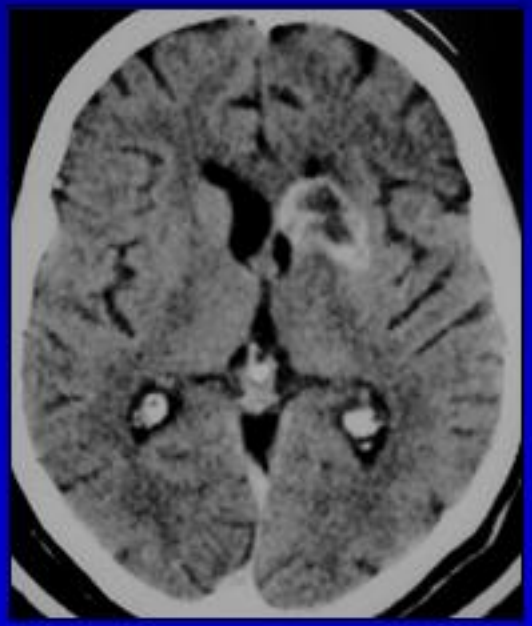

Ictus ischemico: esame RM

Visualizza l'area ischemica prima della TC
Miglior risoluzione spaziale
Visualizzazione diretta dei vasi

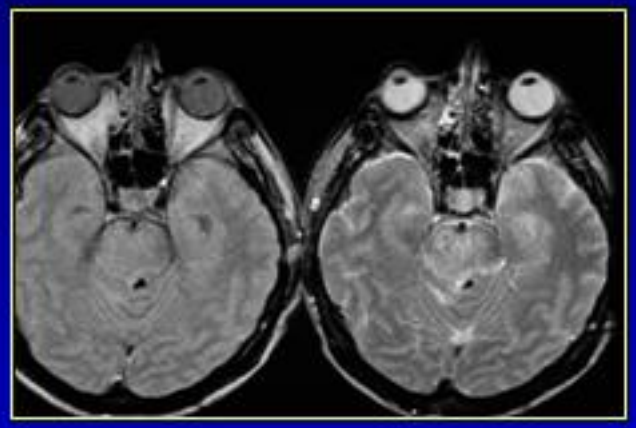

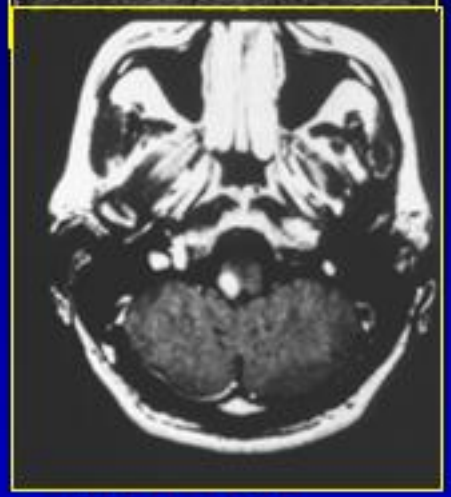

Nelle prime 24 ore l'RM è positiva nell'80% dei casi (le prime alterazioni sono riportate ad 8 ore)

Fase acuta

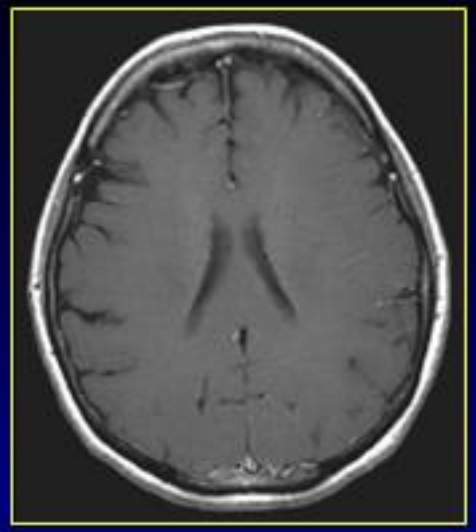

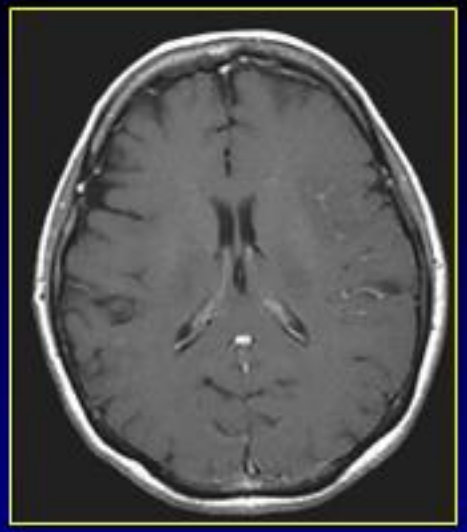

Iperintensità corticale in DP e T2

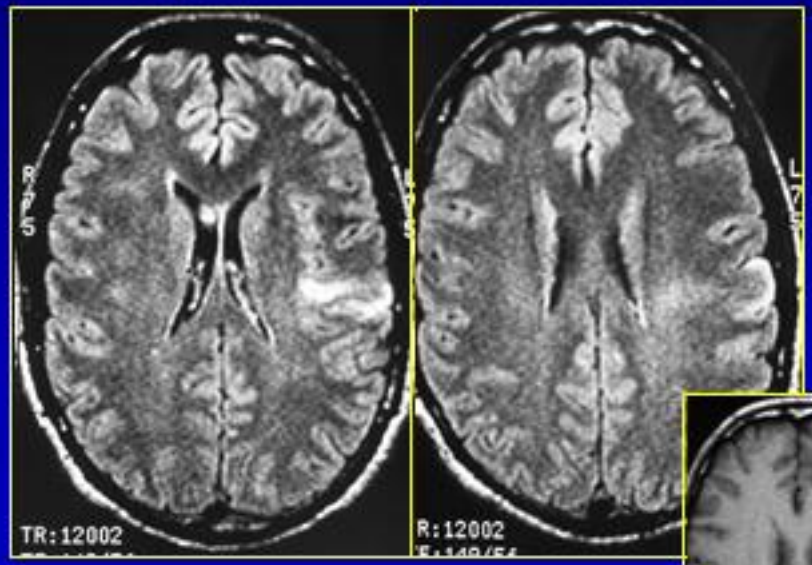

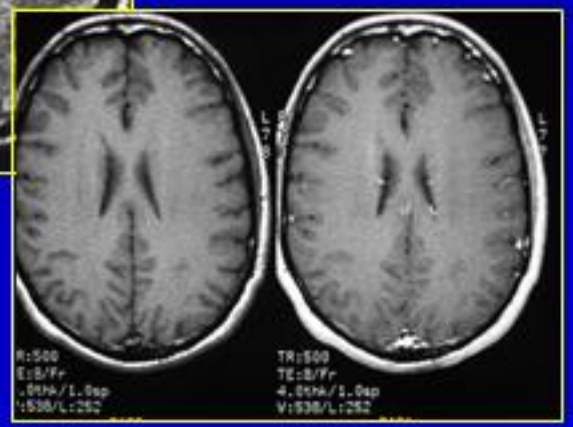

Fase subacuta

Iperintensità in DP e T2
Ipointensità in T1

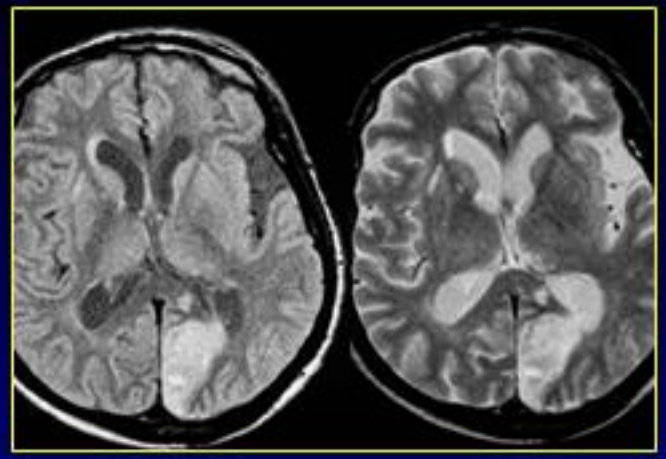

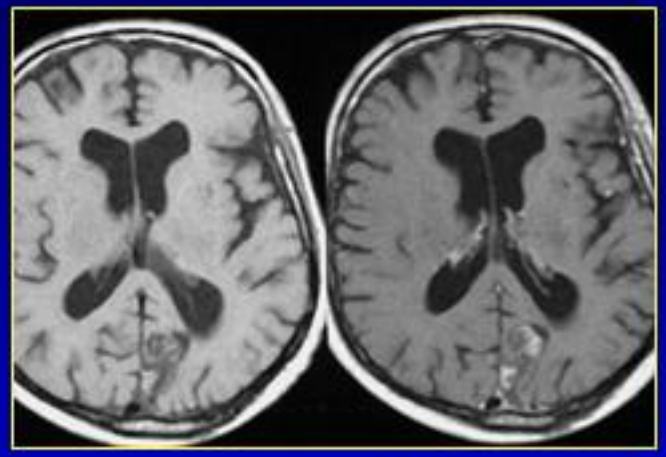

Fase cronica

Poromalacia
Gliosi perilesionale
Degenerazione Walleriana

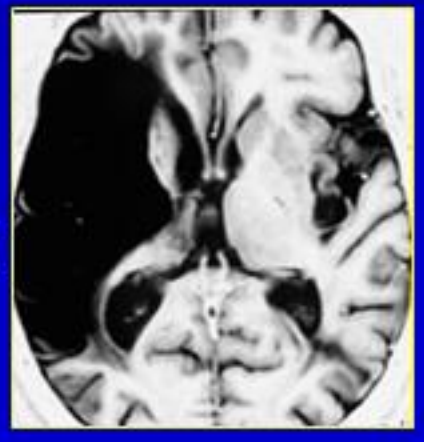

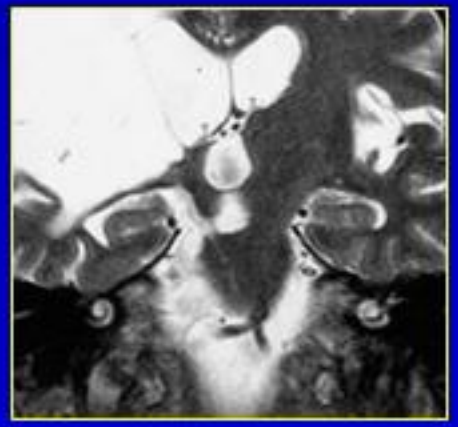

Ictus ischemico: DWI

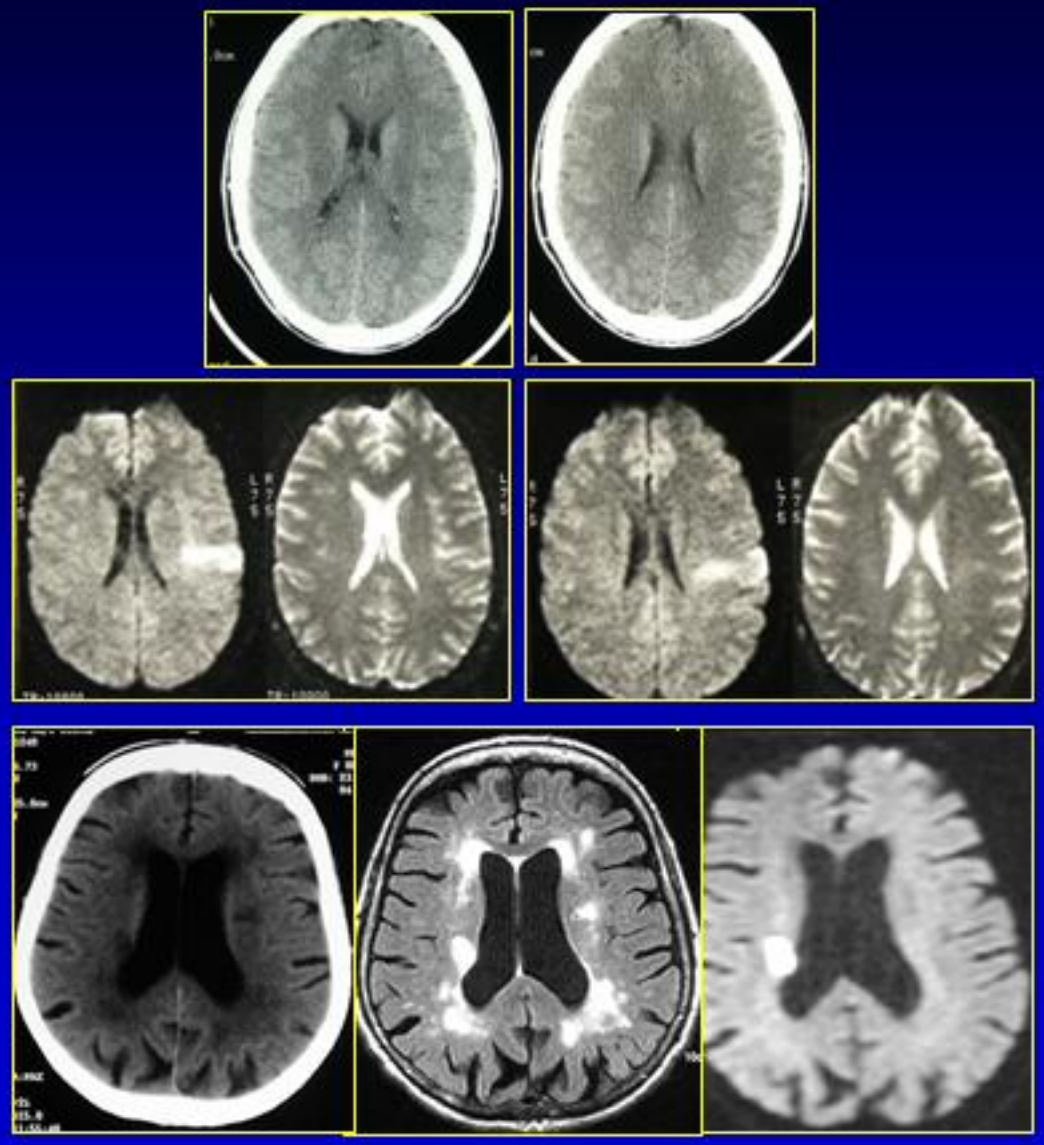

L'apoplessia o ictus cerebri è l'abolizione improvvisa delle funzioni cerebrali

Ictus emorragico 20%

Ipertensione arteriosa
Malformazioni vascolari
Trauma
Emopatie
Neoplasie

Classica – Spontanea – Cerebro meningea

Ictus emorragico TC

- Fase acuta

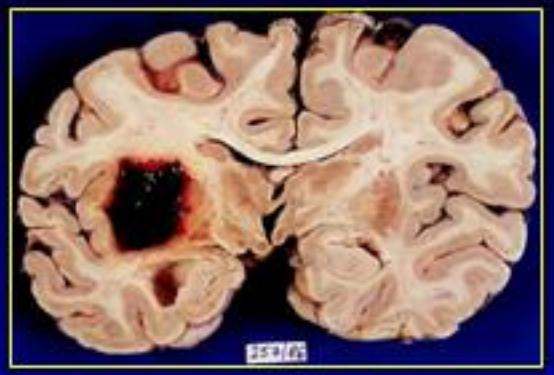

Iperdensità da alto coefficiente di assorbimento dell'Hb
Effetto massa
Edema perilesionale

- Fase subacuta (7-15 gg)

Riduzione dell'iperdensità (ad 1 mese isodensa al parenchima)

- Fase cronica

Impregnazione a cercine

Area ipodensa

Sedi tipiche

Capsulo-lenticolare
Talamica
Cerebellare
pontina

Ictus emorragico

fase	tempo	metaboliti	T1	T2
iperacuta	0-12 h	Ossi-Hb	Iso-ipo	Iper
Acuta	12-72 h	Deossi-Hb	Iso-ipo	Ipo
Subacuta precoce	3-7 gg	Meta Hb intra	Iper	Ipo
Subauta tardiva	7-15 gg	Meta Hb extra	Iper	Iper
cronica	> 15 gg	Emosiderina	Iso-ipo	Ipo

Emorragia iperacuta

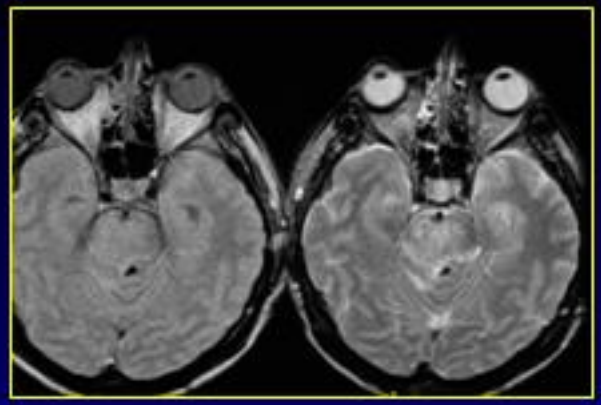

Emorragia acuta

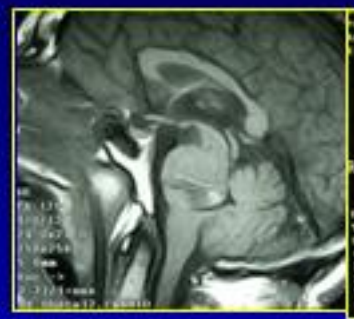

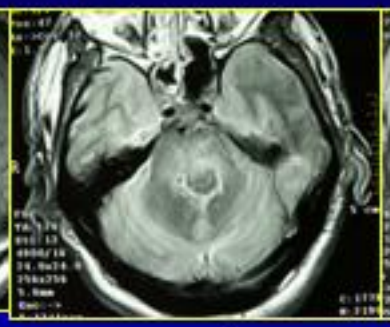

Emorragia subacuta precoce

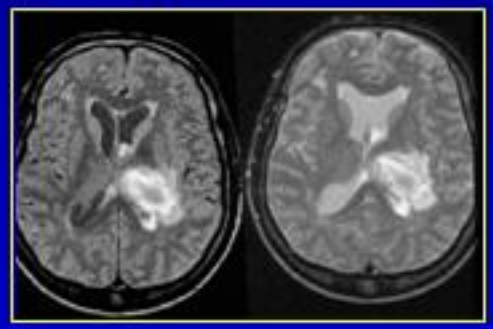

Emorragia subacuta tardiva

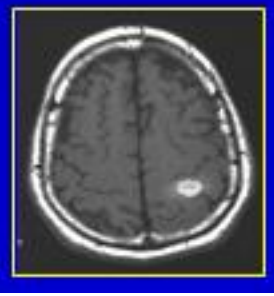

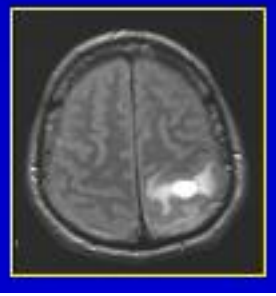

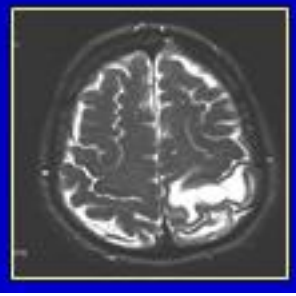

Emorragia secondaria

Malformazioni vascolari
MAV, Angioma cavernoso

Trauma
Focolaio lacero contusivo, danno assonale emorragico da strappamento, DAI

Neoplasie
Glioblastoma, metastasi

Altro
Leucemie, angiopatia amiloide, s. di Marfan, m.di Rendu-Osler-Weber etc.

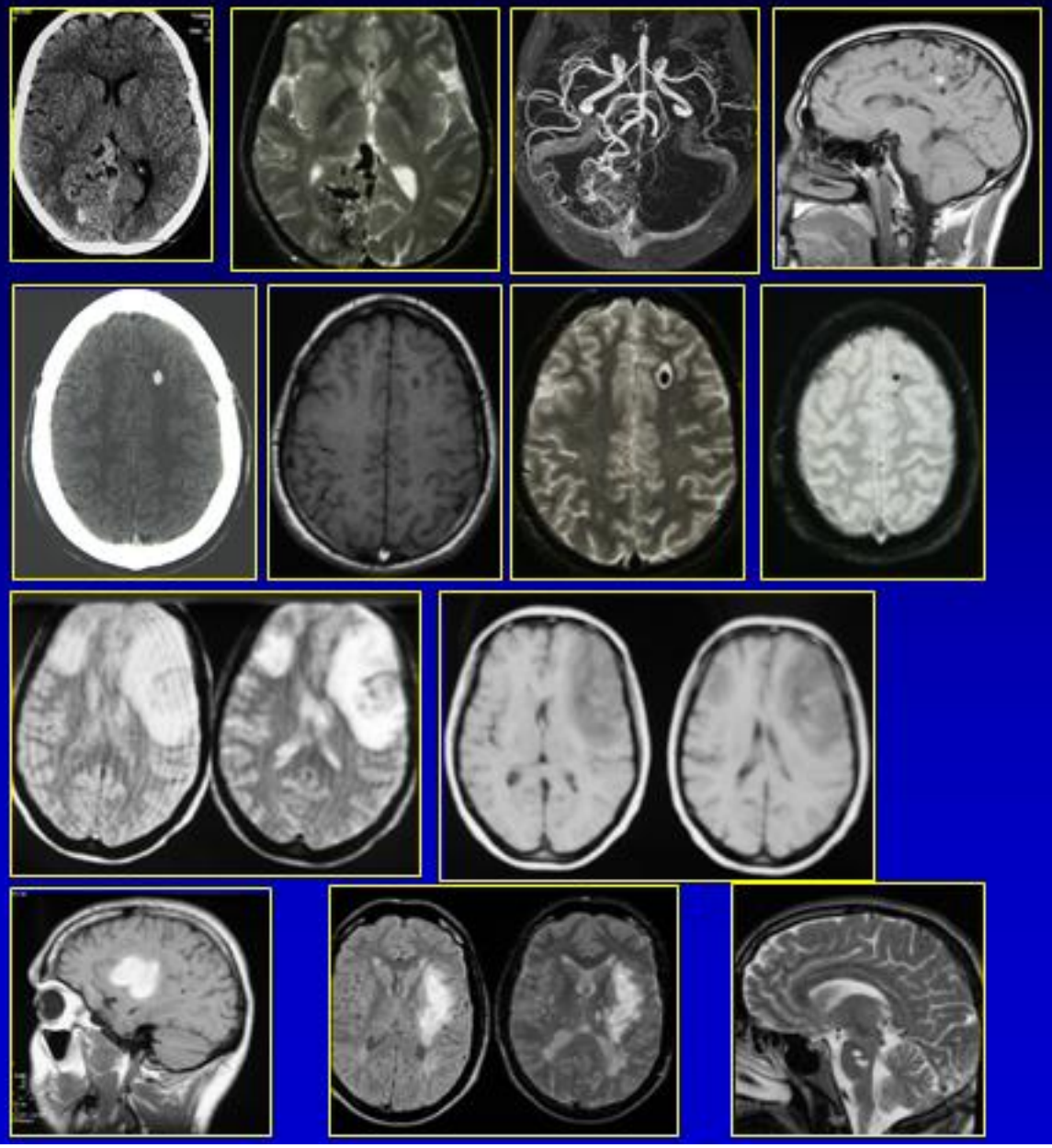

Emorragia subaracnoidea

Cefalea acuta, rigor nucale, nausea e vomito

Rottura di aneurisma nel 75% dei casi

Aneurisma sacculare o congenito

Circolo anteriore 90%

Comunicante anteriore

Origine comunicante posteriore

Biforcazione della cerebrale media

Complicanze

Ipertensione endocranica acuta	ematoma intraparenchimale	
Idrocefalo acuto	raro	derivazione
Vasospasmo	30%	III-X giornata
Risanguinamento	30% primo mese	

Emorragia subaracnoidea

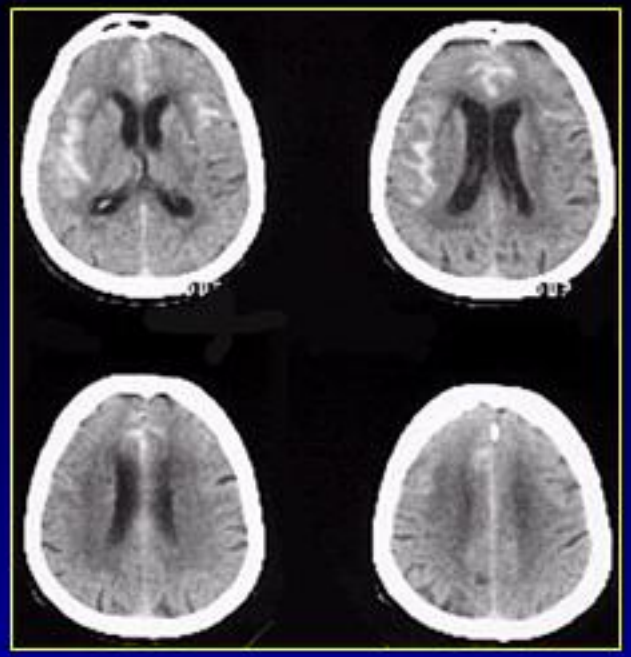

Aneurisma
Trauma
Mav
Emorragia intraparenchimale
Emopatia

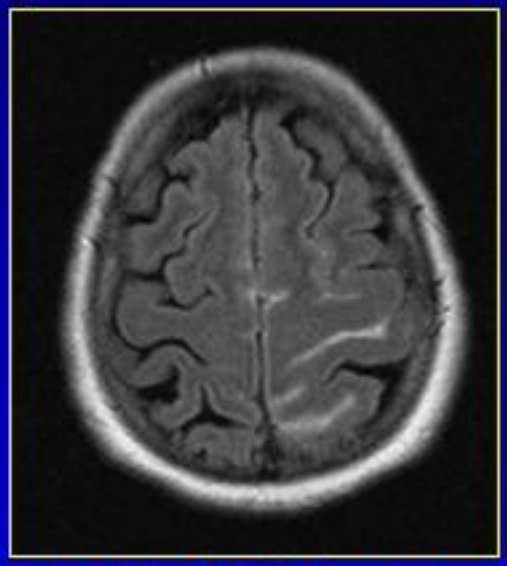

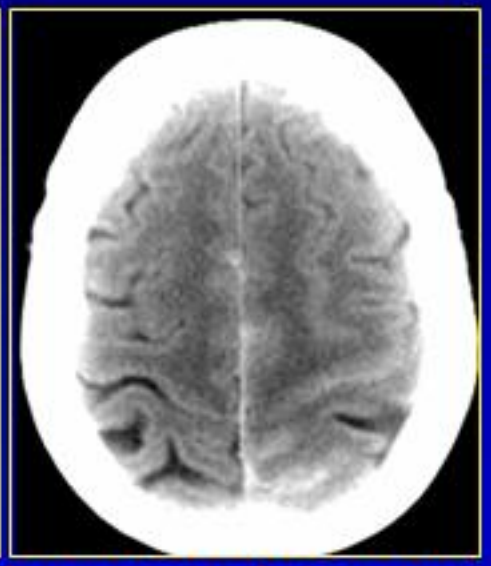

Diversamente dal sanguinamento intraparenchimale o sottodurale l'iperdensità TC dell'ESA si attenua in 1 settimana

Unico segno può essere la dilatazione ventricolare
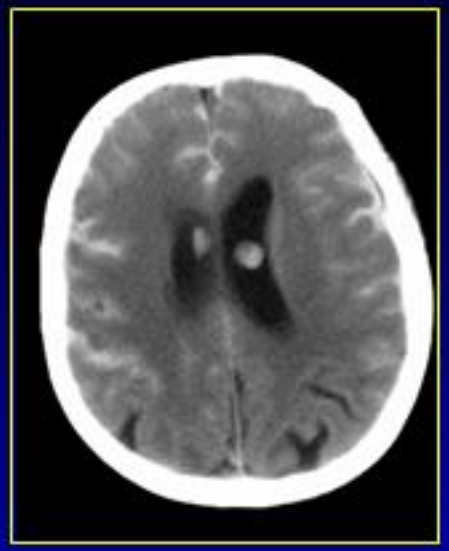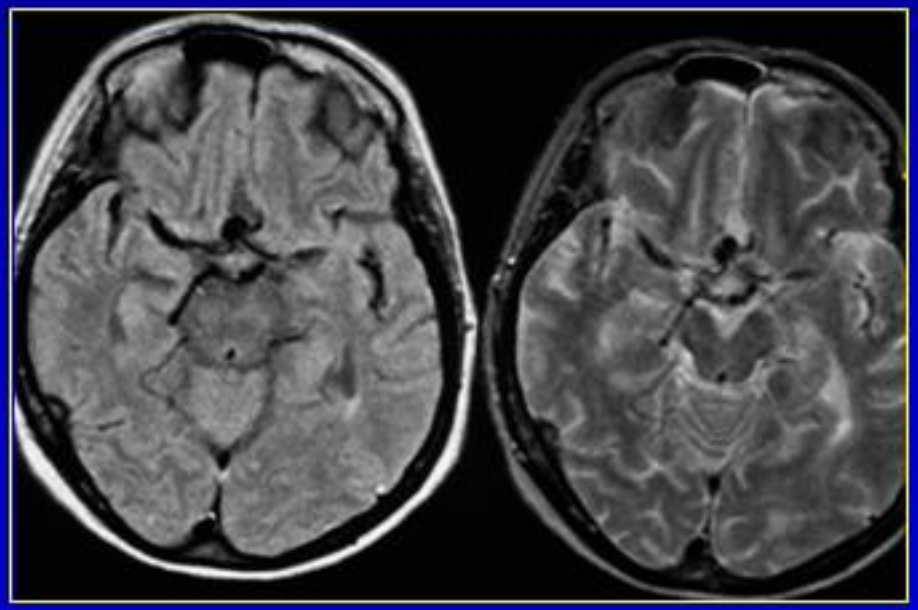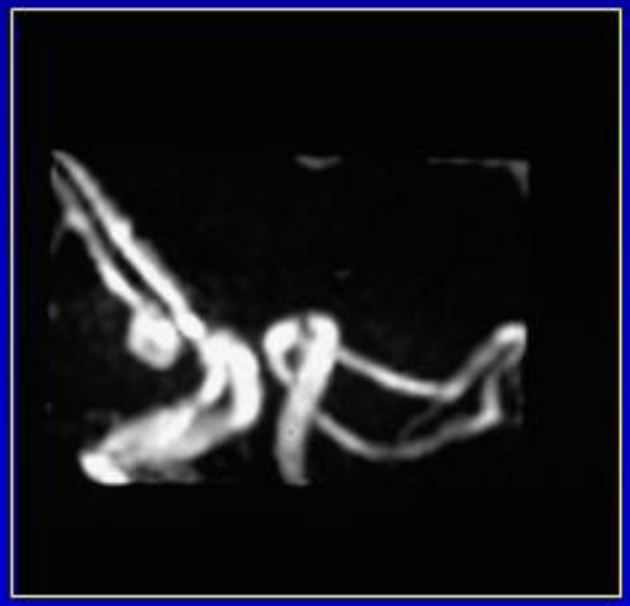
Aneurisma