www.fisiokinesiterapia.biz

Studio “radiologico” del colon

- *Radiologia convenzionale*

  - Esame radiologico diretto

  - Clisma a doppio contrasto

- *Ecografia / Ecocolor-Doppler*

- *TC (colografia TC)*

- *RM (colografia RM)*

Studio "radiologico" del colon

- **Diagnostica in emergenza**:
  - Patologia perforativa
  - " occlusiva
  - " vascolare
  - " infiammatoria acuta
- **Diagnostica in elezione**:
  - Patologia organica: - neoplastica
    - infiammatoria
    - diverticolare

Radiologia convenzionale

Occlusione “bassa”

colon

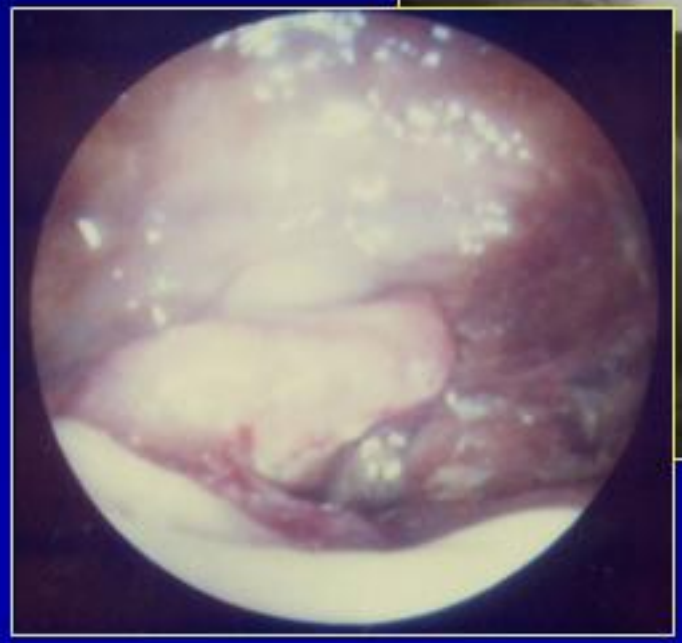

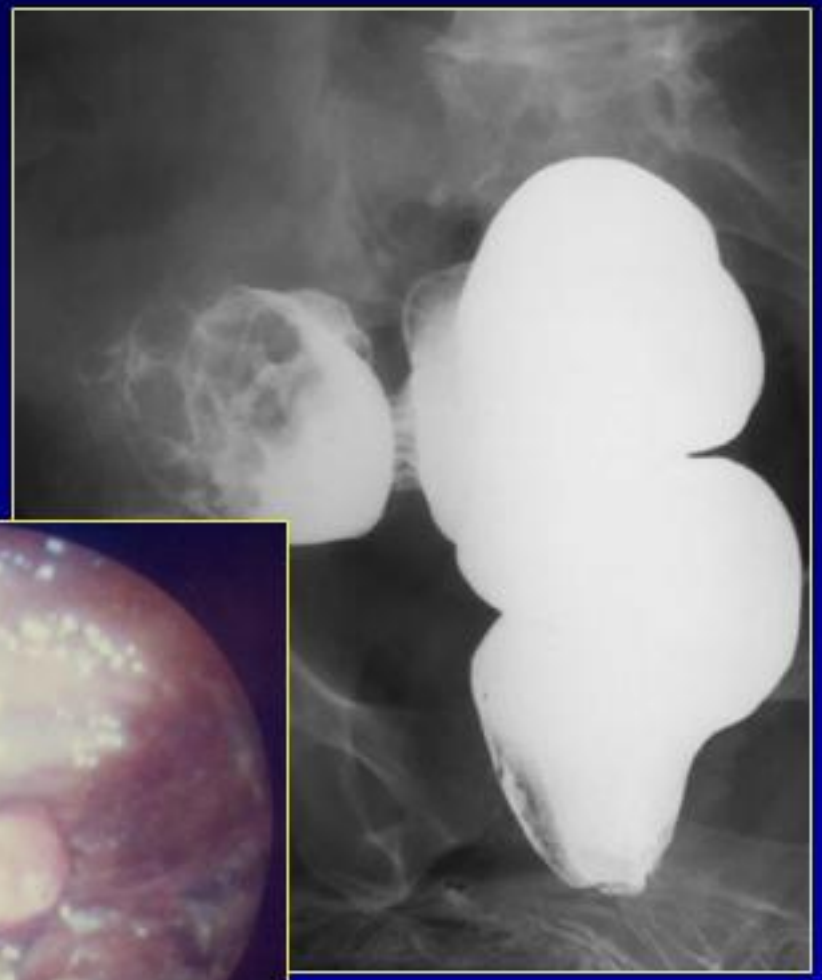

Infarto intestinale

Ischemia mesenterica in LES

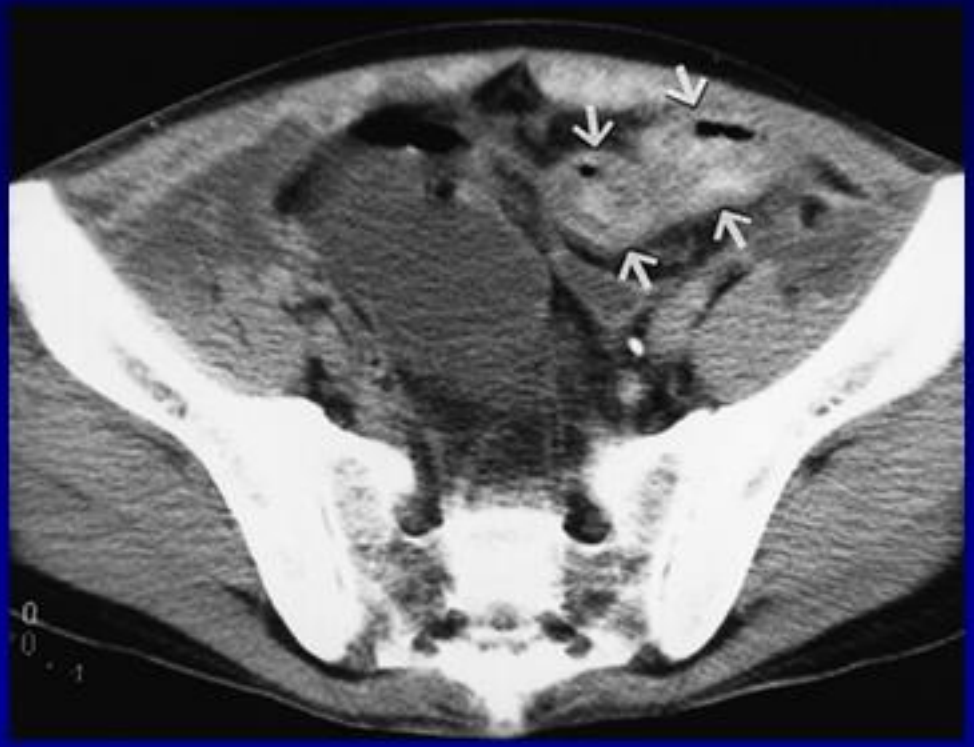

Ischemia mesenterica in pancreatite acuta

Fossa iliaca dx

1° quesito

Appendicite?

Ecografia

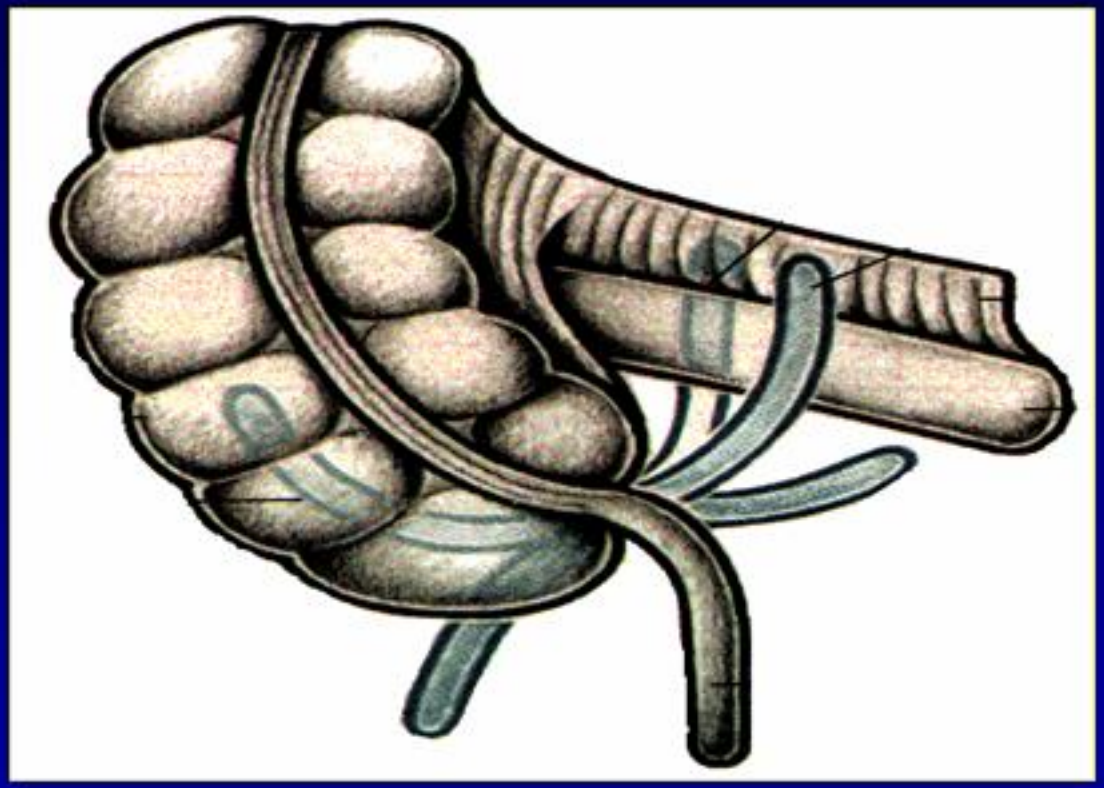

- Diagnosi specifica
- Dd con altra patologia della fossa iliaca

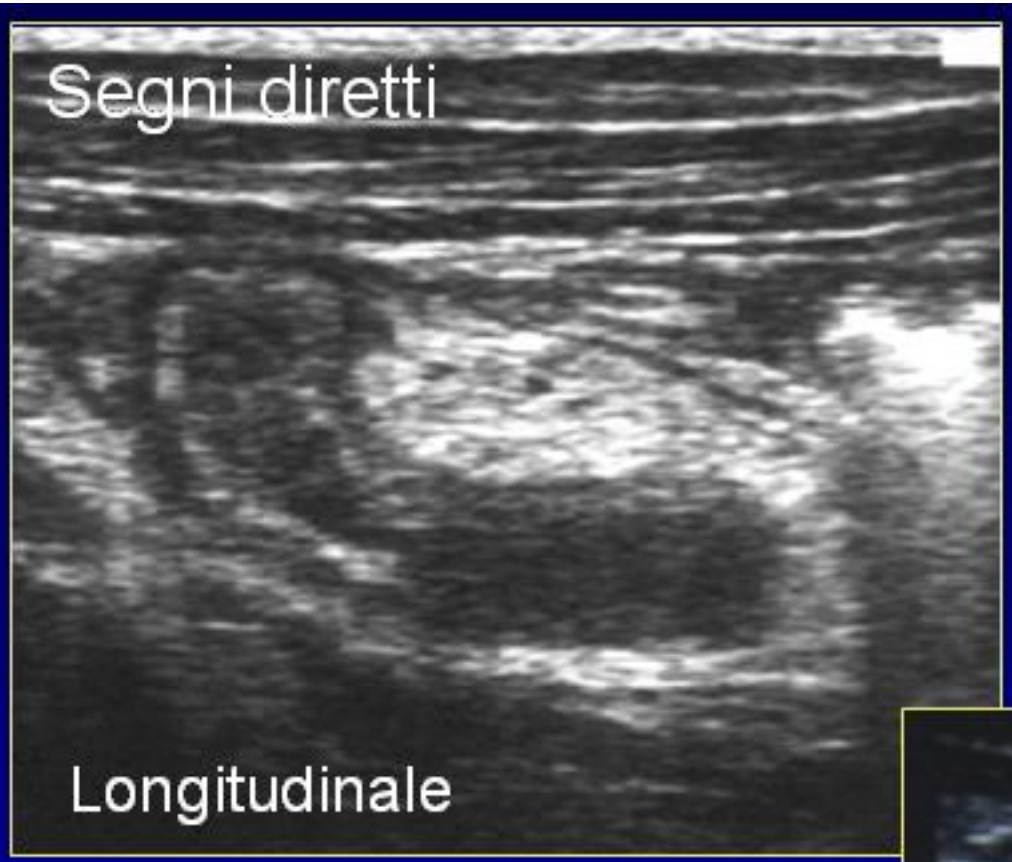
Segni diretti
Longitudinale

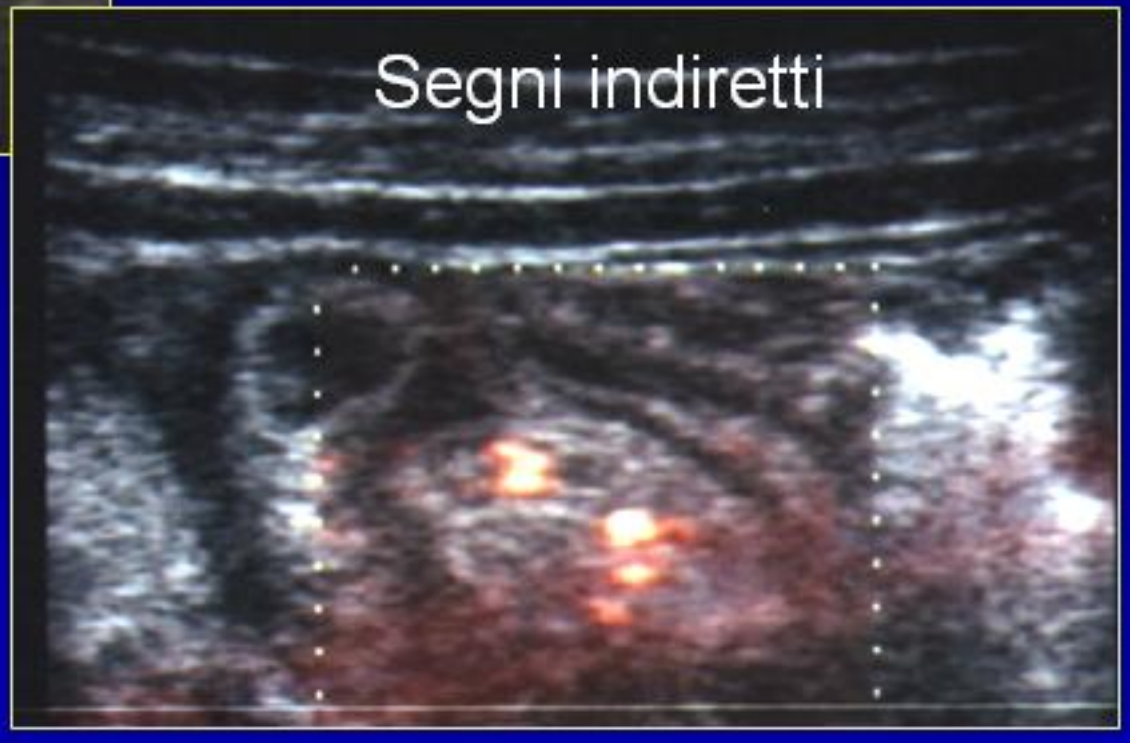
Segni indiretti

Piastrone appendicolare

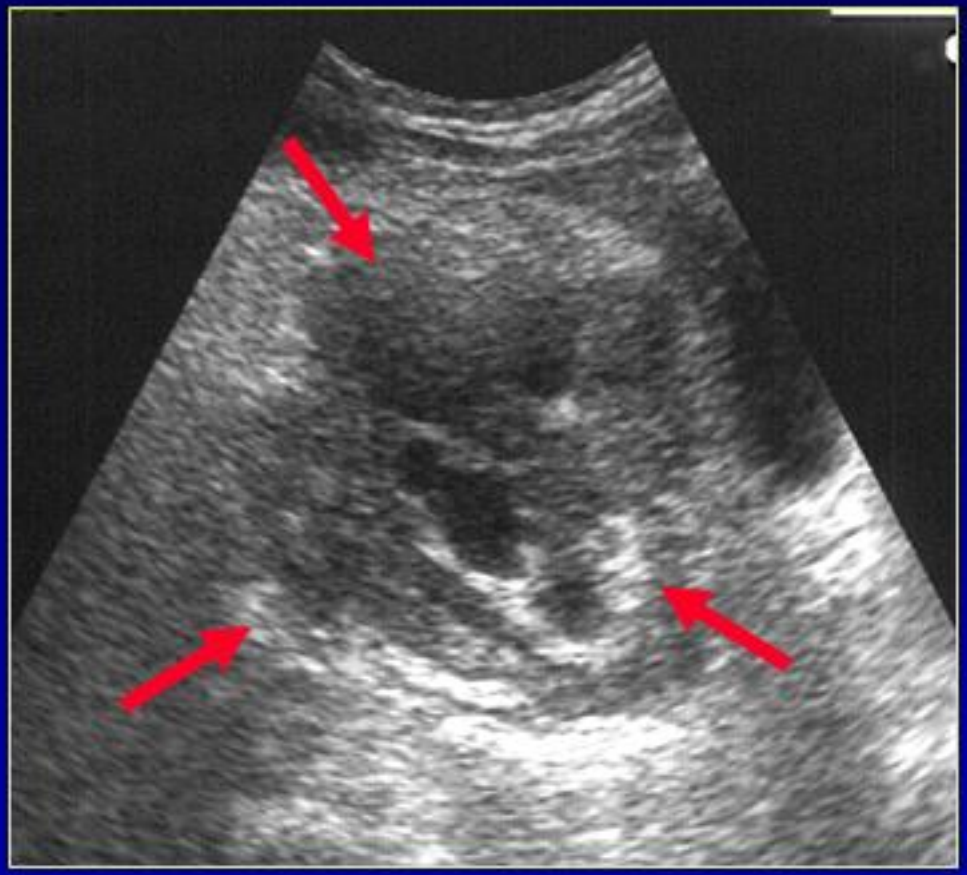

Ecografia

TC

Colon

- **Diagnostica in emergenza**:

  - Patologia occlusiva
  - " perforativa
  - " vascolare

- **Diagnostica in elezione**:

  - Patologia organica (infiammatoria, neoplastica, etc.)

Fless. Des.

trasverso

Fless. sin

Sigma

retto

Malattia diverticolare

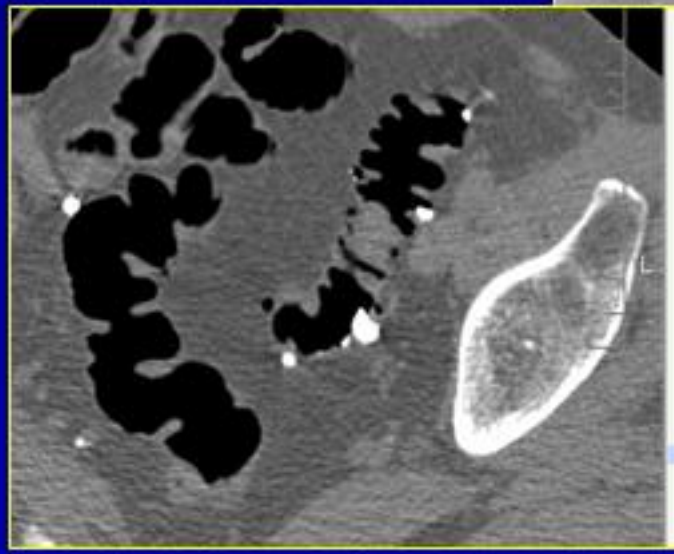

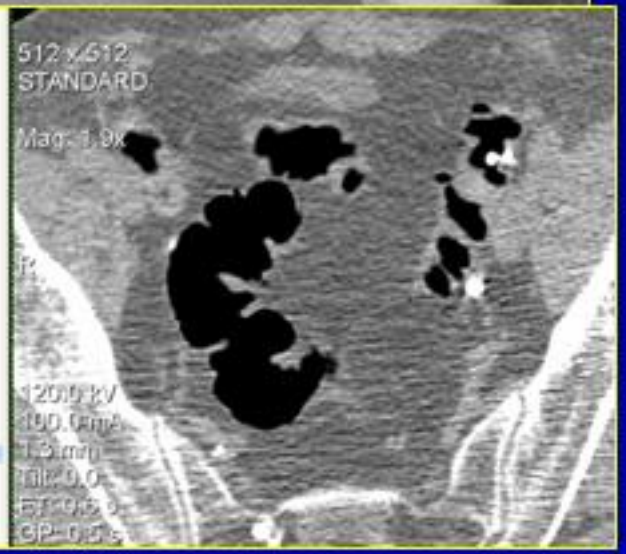

18-NOV-1998
16:02:20.84
TP -342.0
IMA 54
SPI 4
R
+C
kV 120
mA 300
TI 1.00
GT 0.0
SL 5.0/7.5
245 3/24
AB40 LO
10
c
n
W 400

(a)

R
kV 120
mA 300
TI 0.75
GT 0.0
SL10.0/15.0
302 -4/-44
AB40 LO
021I930 IV NIOPAM 300
10
c
n
W 400
C 20

(b)

Incidenza mondiale del cancro colon-rettale

Parkin D.M.Doll R.

Fattori di rischio generale di CCR

Fattori dietetici e geografici X

Età XXX

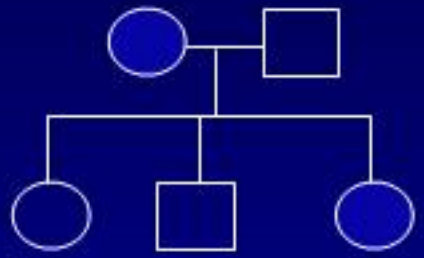

Fattori genetici XXXXX

I.B.D. X

Adenoma XXX

Pregresso carcinoma colorettale XXXX

Winder E.L. Cancer, 1967

Distribuzione del carcinoma colorettale in base alla sede

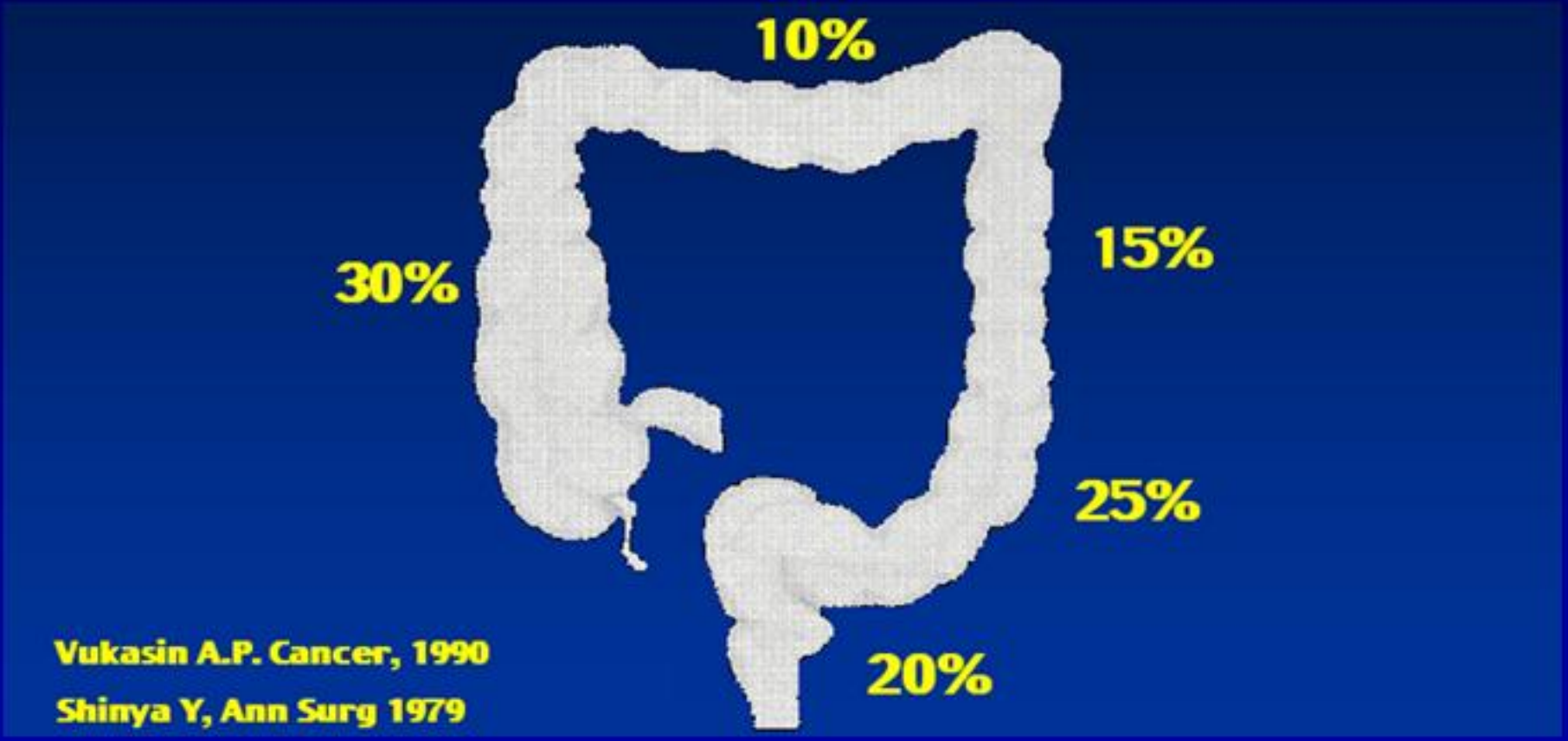

Diagnosi di Laboratorio

Non esistono esami di laboratorio patognomonici

Il laboratorio può fornire indicazioni di tipo aspecifico **(anemia sideropenica, elevazione della VES ecc.)**

CEA

I marker neoplastici come il CEA (Antigene Carcinoembrionario) sono utili esclusivamente nel follow up di pazienti operati che presentavano elevati livelli dell'antigene prima dell'intervento.

Strumenti di screening

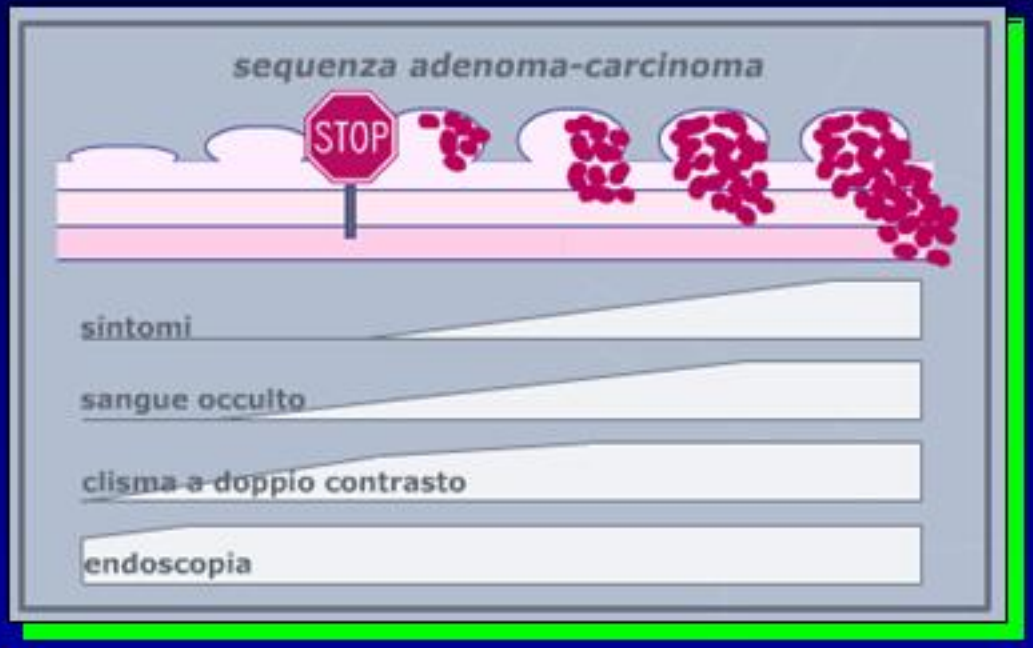

Raccomandazioni Ministero della Sanità-G.U.n°100 2/5/01

Ricerca del sangue occulto fecale

- fascia d'età: 50-70 anni
- periodicità: biennale (annuale con test al guaiaco)
- test di screening: immunochimico

Endoscopia: Invito alle Regioni a promuovere esperienze pilota mediante sigmoidoscopia flessibile secondo le seguenti modalità

- fascia d'età: 55-64 (60-64 se risorse limitate)
- periodicità: soggetti negativi richiamati non prima di 10 anni
- colonscopia se lesioni distali.

I polipi a rischio

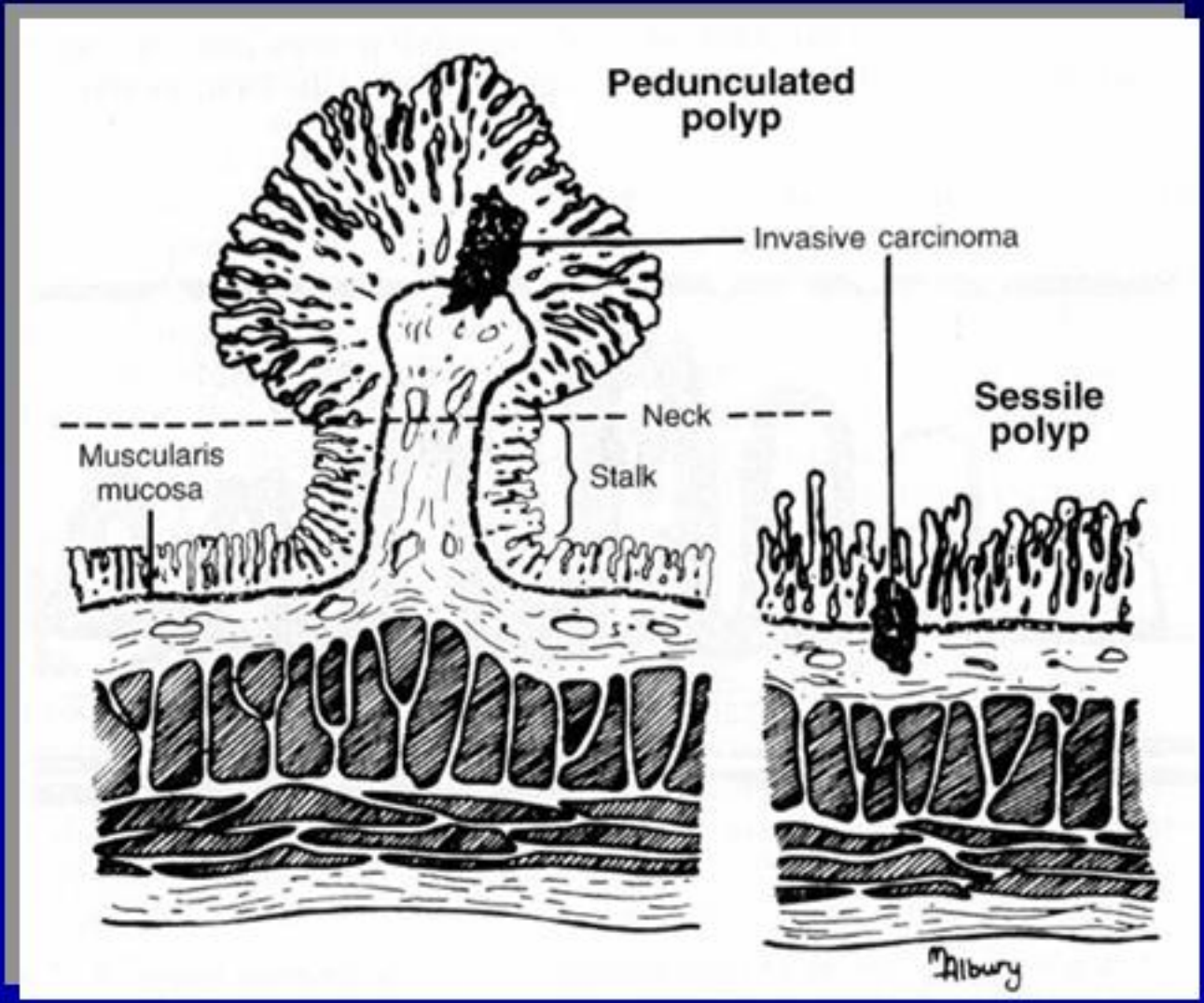

Dimensioni

5-6mm (rischio 0%)
1-2cm (5%)
>2cm (>10%)

Sviluppo

Sessile (50%)
Peduncolato (10%)

Architettura villosa

Presenza di displasia

Poliposi

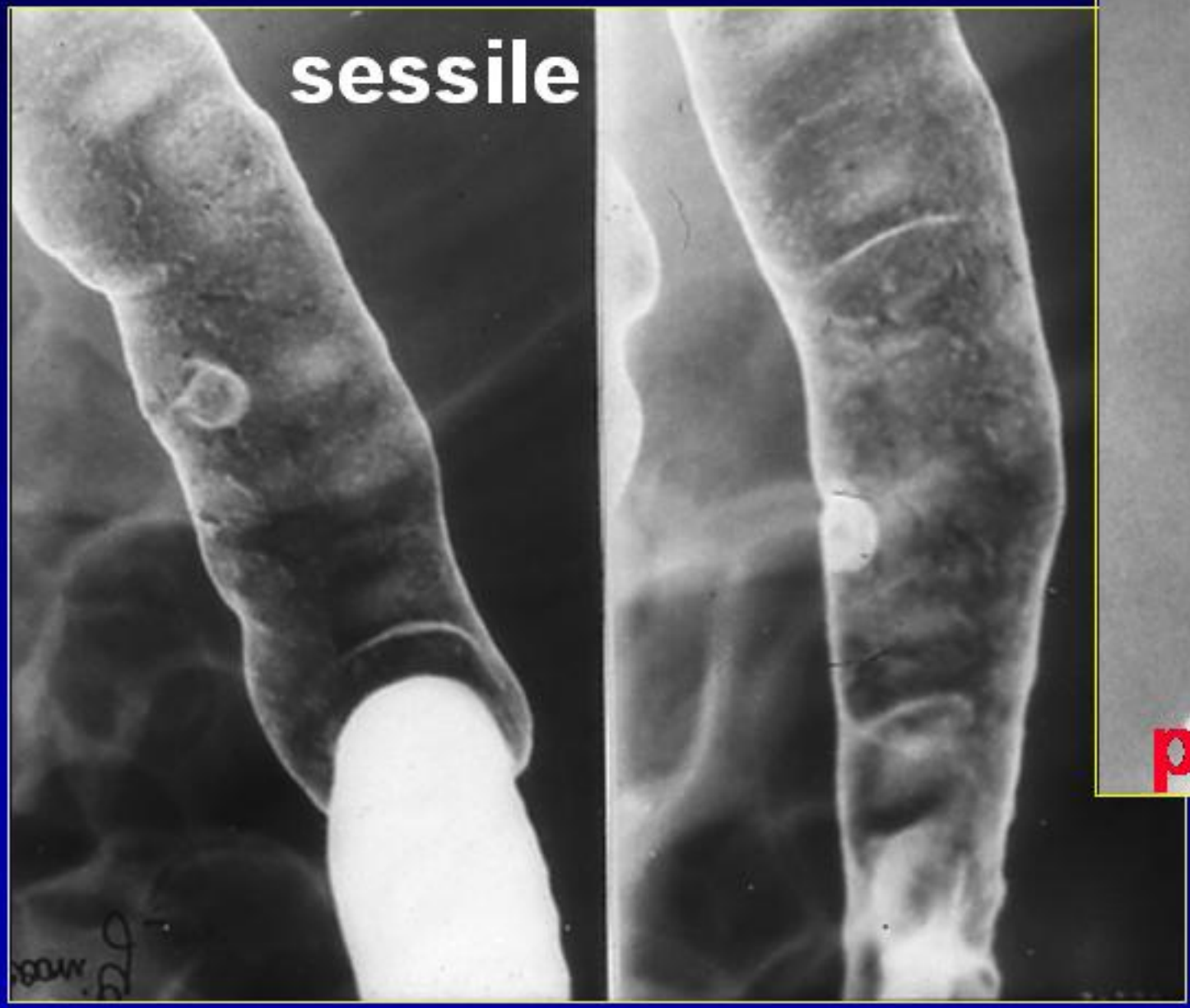

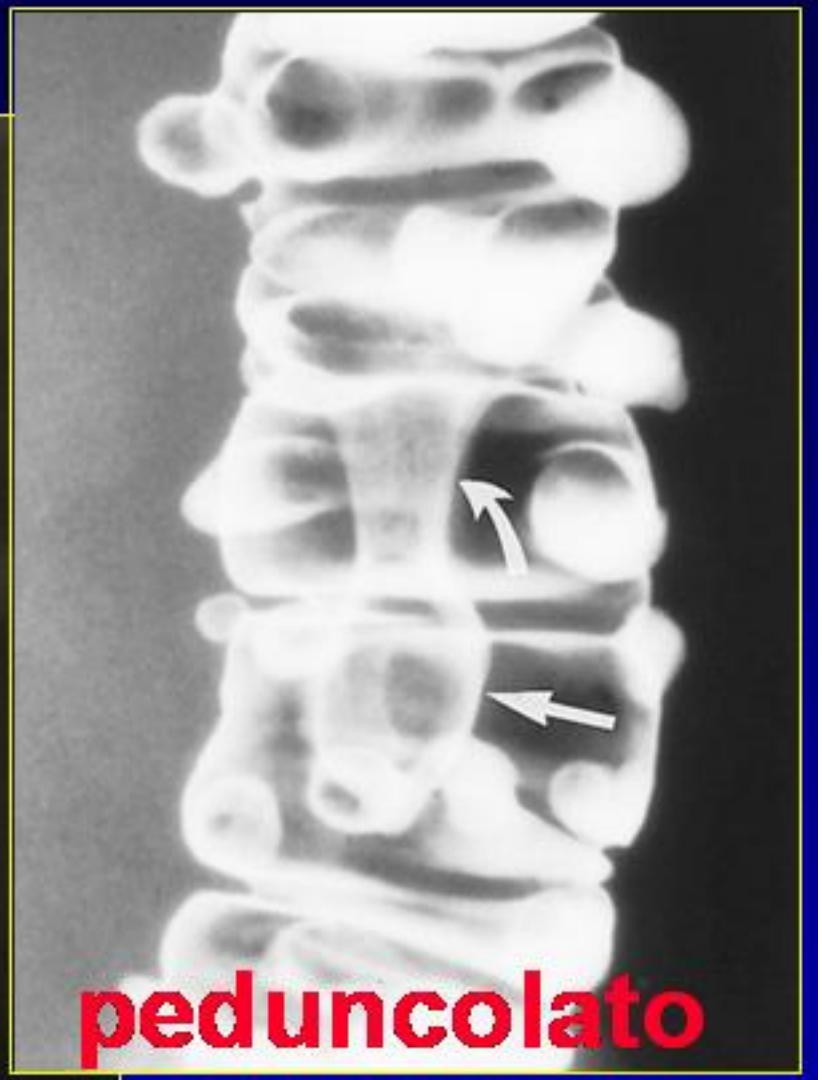

Colonscopia virtuale con Tomografia Computerizzata

Pneumocolon

Acquisizione

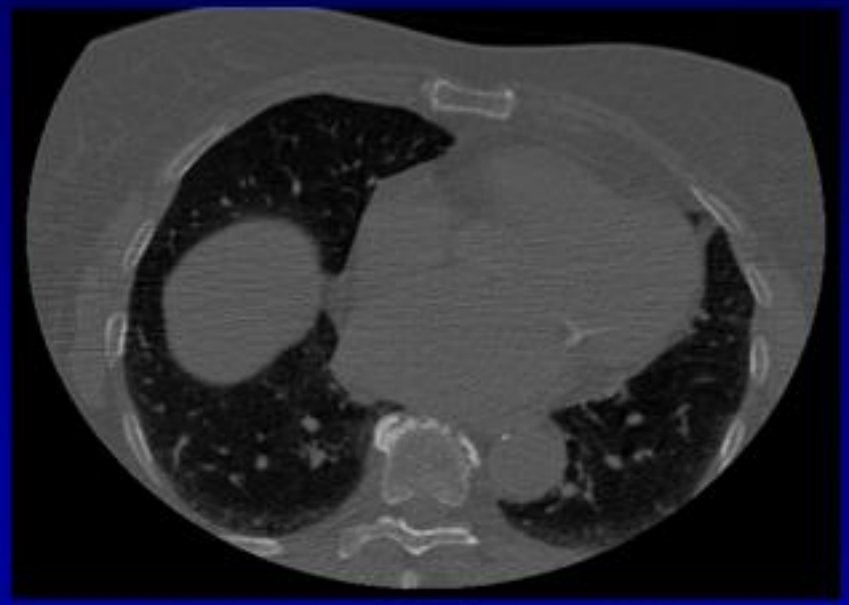

Analisi delle immagini

Stessa preparazione della colonscopia tradizionale

- Dieta priva di scorie nei 3 giorni antecedenti l'esame

- Il pomeriggio precedente:
  - Iperidratazione orale con
    SELG o ISOCOLAN (Polietilenglicole)
- Il giorno dell'esame (no cibi solidi)

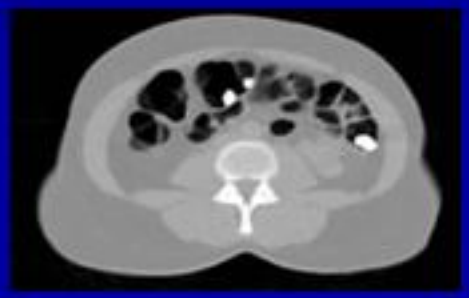

Quali applicazioni cliniche

- Screening del carcinoma colorettale
- Intolleranza alla colonscopia tradizionale
- Stenosi distale del colon invalicabile alla colonscopia tradizionale
- Staging preoperatorio del carcinoma colorettale

5mm sessile

18 mm
sessile

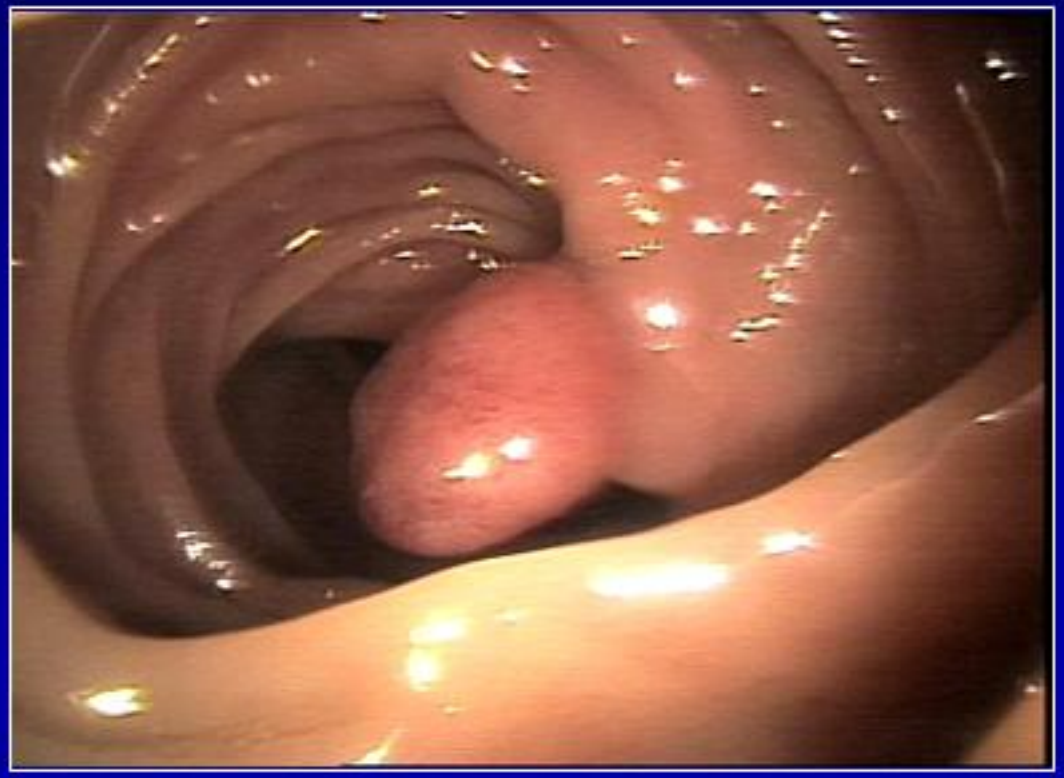

Carcinoma anulare stenosante del sigma

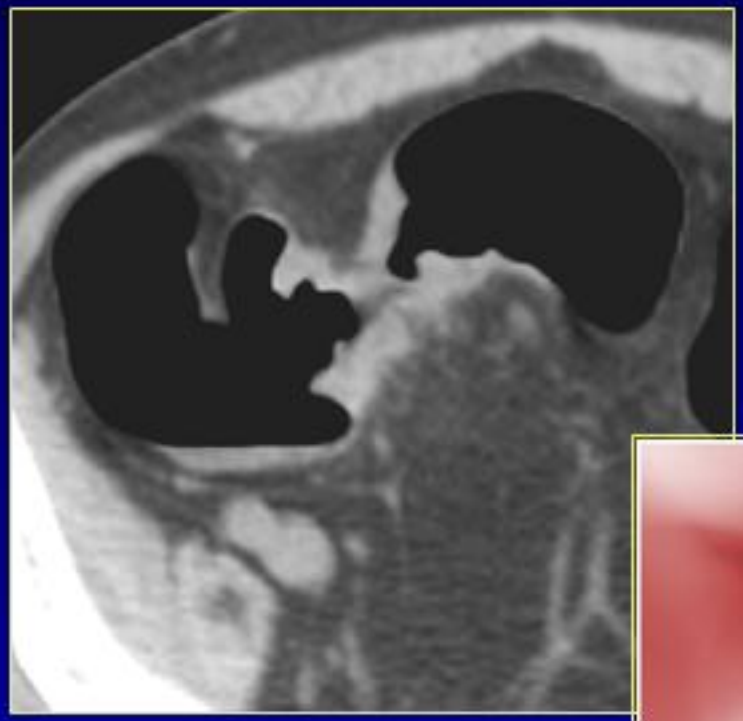

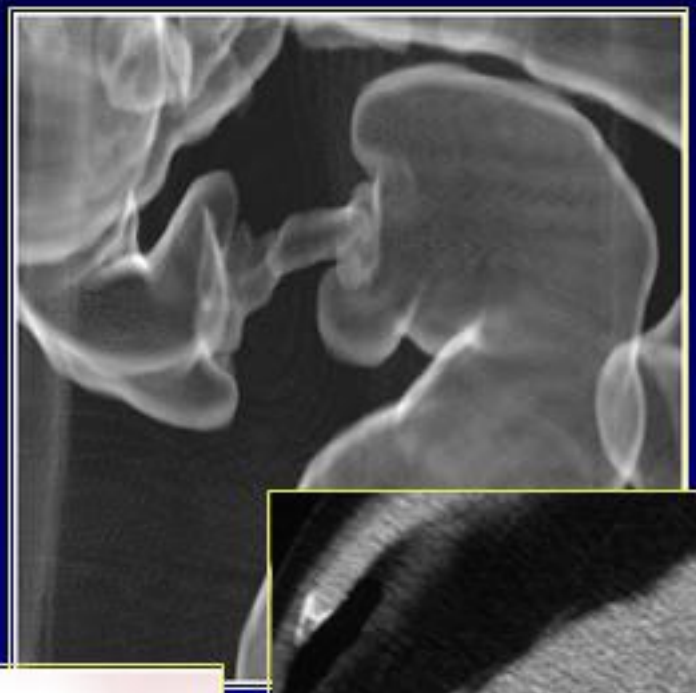

Studio "radiologico" del colon

- **Diagnostica in emergenza**:
  - Patologia perforativa
  - " occlusiva
  - " vascolare
- **Diagnostica in elezione**:
  - Patologia organica: - neoplastica
    - infiammatoria
    - diverticolare