www.fisiokinesiterapia.biz

DOLORE FISICO +

DOLORE EMOZIONALE +

DOLORE SPIRITUALE =

DOLORE TOTALE

IL DOLORE

Il sistema algico è classicamente considerato come un network neuro-ormonale diffuso costituito in tre grandi sottosistemi:

il 1° **afferenziale**, che conduce lo stimolo nocicettivo dalla periferia (cute, muscoli, articolazioni, visceri, etc.) ai livelli superiori

il 2° **emotivo-cognitivo**, che nel decodificare il messaggio lo riveste di contenuti affettivi che ne determinano il significato ed il "livello" di intensità in senso algico, e che determina la strategia della risposta (motoria, vegetativa)

il 3° sottosistema, infine, modula e riduce la potenza del messaggio dolorifico

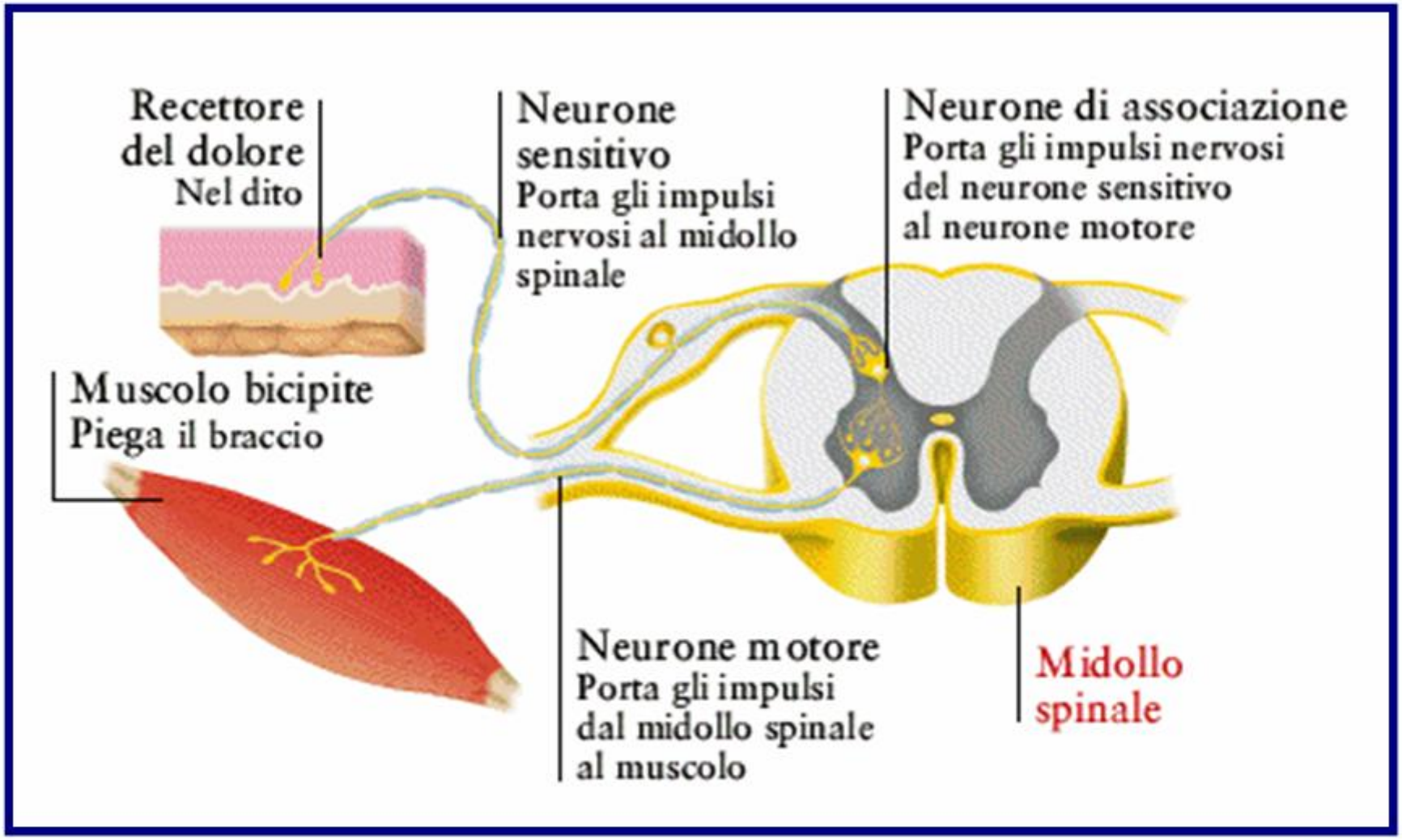

vie nervose periferiche sensitive e motorie

sensibilità epicritica

permette una fine discriminazione delle sensazioni cutanee ed è mediata da recettori capsulati

ganglio radicolare posteriore

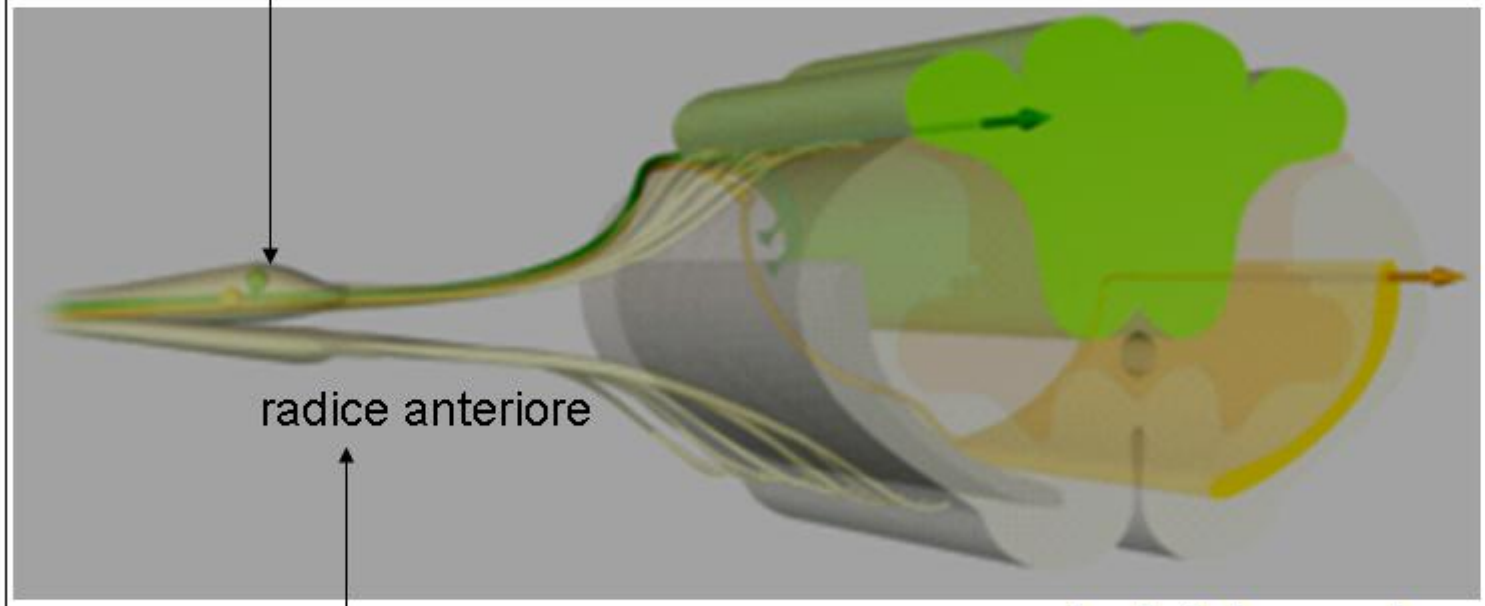

radice anteriore

sensibilità protopatica

comprende il dolore e la sensibilità termica ed è mediata da recettori con terminazioni nervose libere

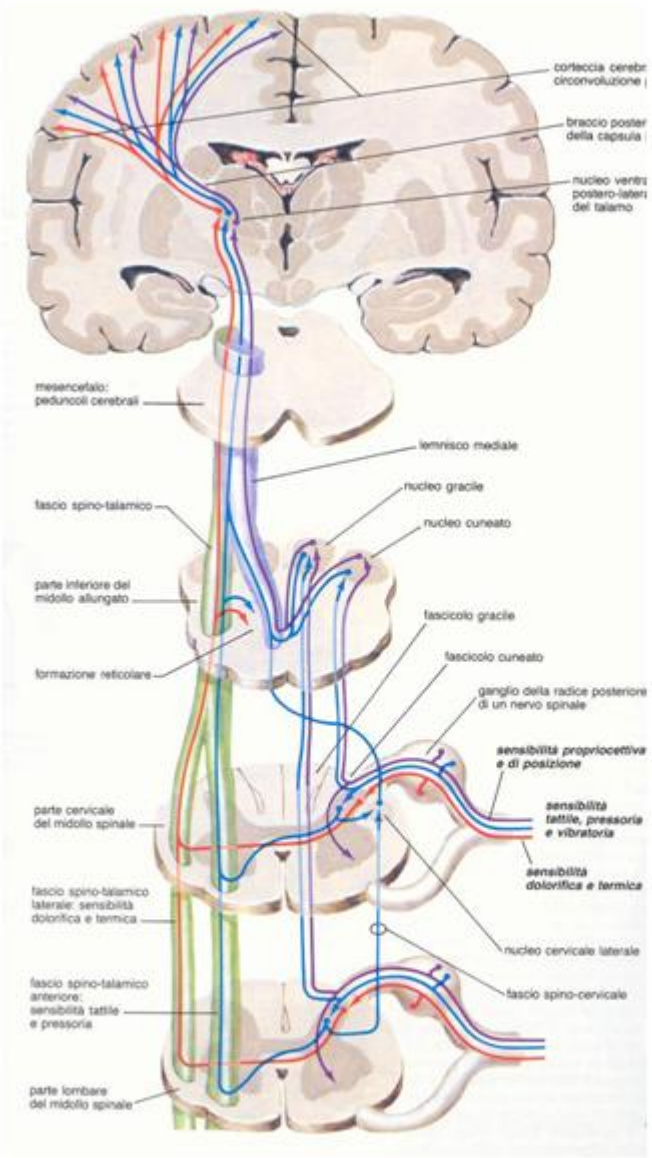
corteccia cerebr
circonvoluzione
braccio poster
della capsula
nucleo ventr
postero-later
del talamo
mesencefalo:
peduncoli cerebrali
lemnisco mediale
fascio spino-talamico
nucleo gracile
nucleo cuneato
parte inferiore del
midollo allungato
fascicolo gracile
formazione reticolare
fascicolo cuneato
ganglio della radice posteriore
di un nervo spinale
sensibilità propriocettiva
e di posizione
parte cervicale
del midollo spinale
sensibilità
tattile, pressoria
e vibratoria
sensibilità
dolorifica e termica
fascio spino-talamico
laterale: sensibilità
dolorifica e termica
nucleo cervicale laterale
fascio spino-talamico
anteriore:
sensibilità tattile
e pressoria
fascio spino-cervicale
parte lombare
del midollo spinale

"gate
control
theory"

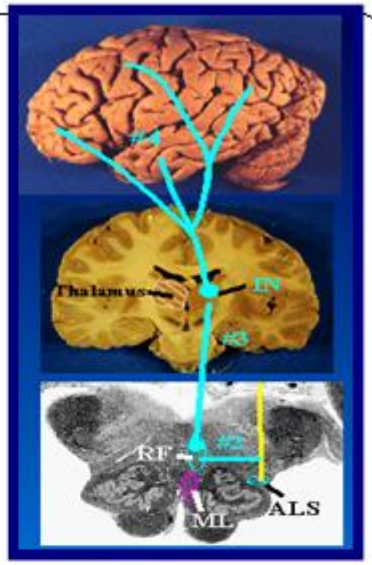
Thalamus
IN
RF
ML
ALS

dolore acuto

- esordio improvviso.
- si presenta pungente, localizzato, può irradiarsi.
- esempi:
  fratture
  dolore post-partum
  dolore post-chirurgico

dolore cronico

neoplastico	non neoplastico

- non chiaramente definito.
- sordo, dolente, persistente, diffuso.
- permane per almeno 6 mesi.
- spesso assenza di risposta fisiologica, il paziente può presentare segni di depres- sione, è chiuso in sè, fiacco, sfinito.

tipo di dolore rispetto al tempo

continuo

intermittente

tipo di dolore rispetto alla sede

viscerale

poco localizzabile

somatico

cute app. vascolare
ben localizzabile

neuropatico

trafitture di spilli
dolore diffuso
sindrome post-erpetica
arto fantasma

dolore viscerale

- determinato da stimolazione di terminazioni nervose libere di organi interni (nocicettori).
- distribuzione vaga, diffuso, mal definito.
- profondo, sordo, continuo e a volte urente.
- esempi: crampi intestinali, dolore mestruale, muscolo-scheletrico.
- quello muscolo-scheletrico spesso si associa a sensazione di rigidità ed astenia
- se proiettato su punti specifici, anche lontani dalla sorgente del dolore, prende il nome di dolore riferito.

dolore somatico

- determinato da stimolazione di terminazioni nervose libere cutanee o superficiali (nocicettori)
- lo stimolo che produce il dolore e' evidente (trauma)
- il dolore e' localizzato.
- tipo puntorio, seguito da sensazione urente.
- tende ad essere responsivo agli analgesici.
- può essere anche dovuto a un organo viscerale affetto da patologia.
- dolore riferito; braccio sinistro- infarto è un classico esempio di dolore somatico.

dolore neuropatico

- è causato da un danno al sistema nervoso periferico o centrale.
- assenza di stimolo evidente.
- il dolore e' insolito, dissimile dal dolore somatico.
- può persistere malgrado la terapia antalgica.
- sindrome dell'arto fantasma, è un esempio di dolore neuropatico.
- possibile allodinia (forte dolore ad uno stimolo di per sé non doloroso)

anestesia	assenza di sensibilità allo stimolo doloroso
ipoestesia	diminuita sensibilità allo stimolo doloroso
parestesia	anomala sensibilità allo stimolo doloroso ritardo – persistenza – errore di localizzazione
iperestesia	aumentata sensibilità per qualunque stimolo
disestesia	alterata sensazione dolorosa percepita con difficoltà sia in ⬆ che in ⬇
iperalgesia	aumentata sensibilità per lo stimolo doloroso
allodinia	dolore ad uno stimolo di per sé non doloroso

Aspetti psicologici che influenzano la percezione e la soglia del dolore

↓

Ansia
Paura
Spossatezza
Terrore
Isolamento
Sofferenza

↓

Insonnia
Rabbia
Depressione

↑

Sonno
Riposo
Distrazioni
Empatia
Solidarieta'

UNIVERSITA' DEGLI STUDI DI CATANZARO
"MAGNA GRÆCIA"
FACOLTA' DI MEDICINA E CHIRURGIA

LA SPALLA

A. Ammendolia

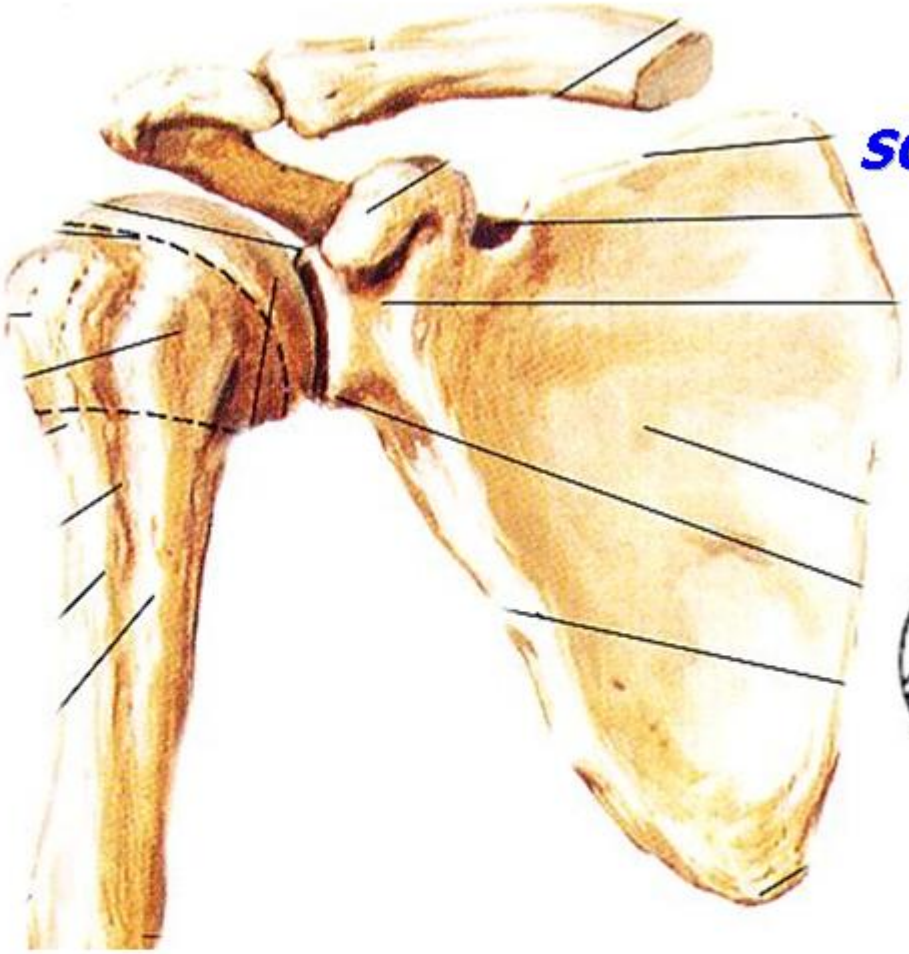

SCAPOLO-TORACICA
SOTTOACROMION-DELTOIDEA

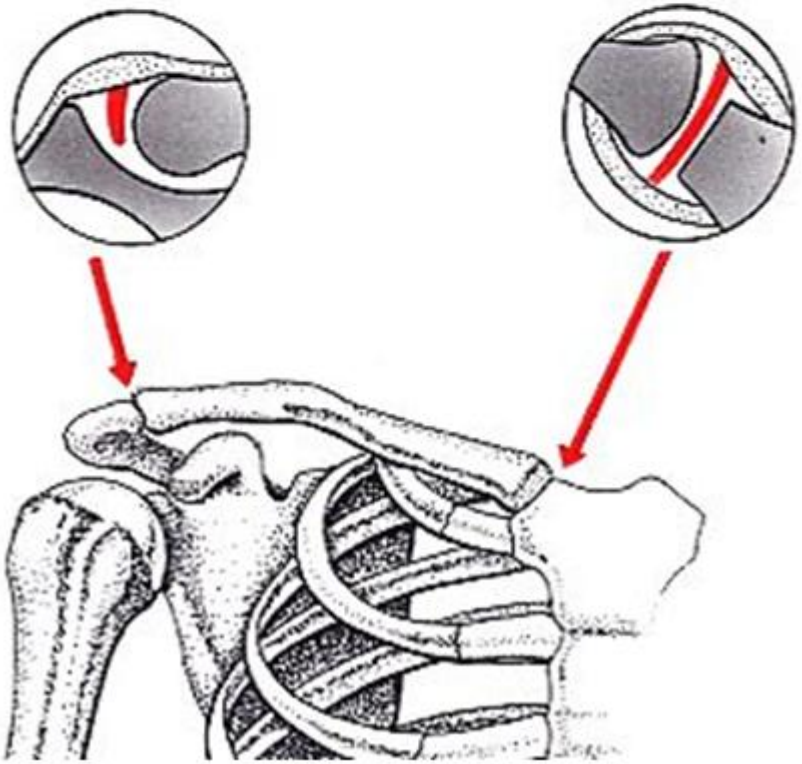

ENARTROSI

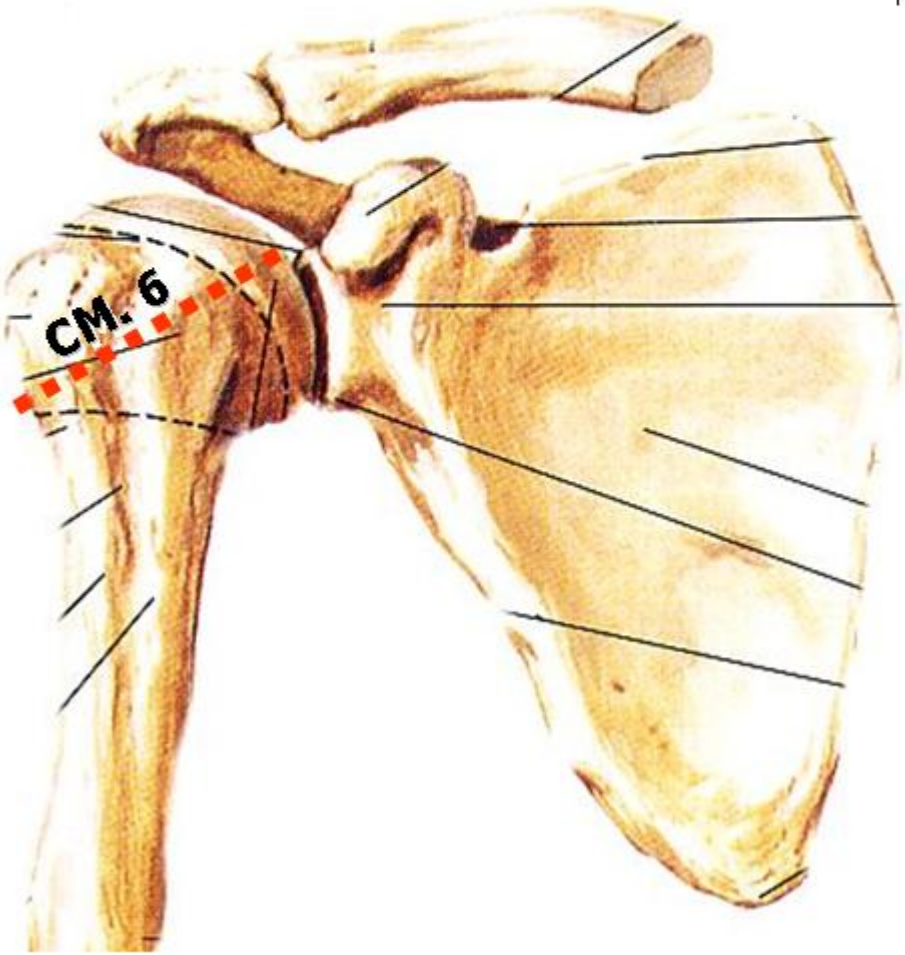

Posizione della scapola a braccio addotto

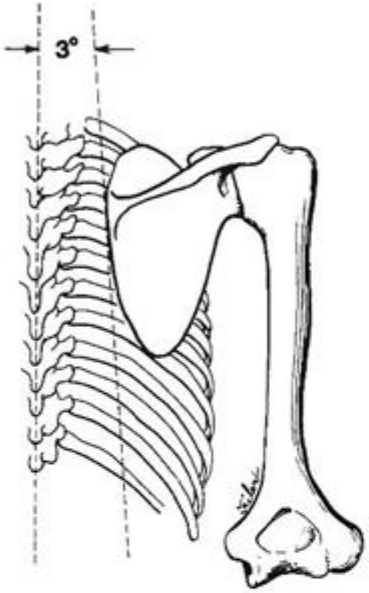

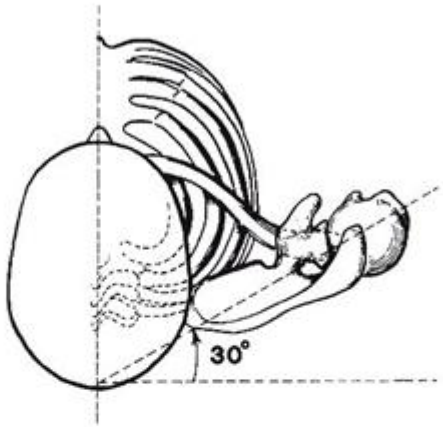

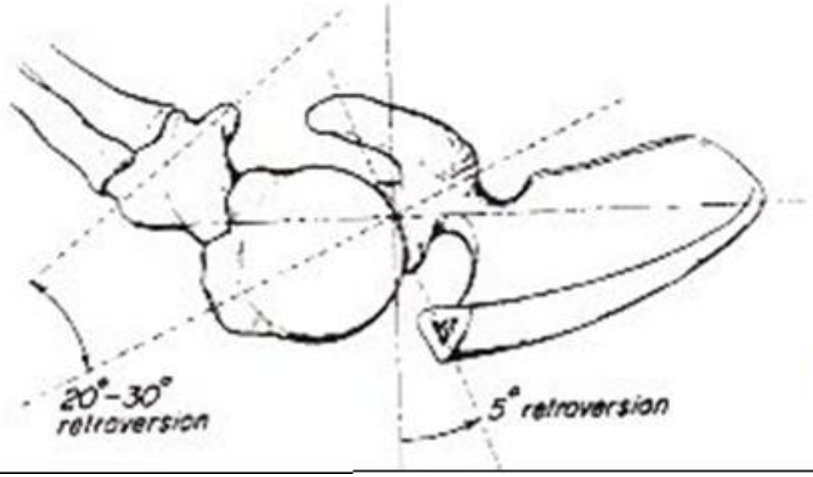

Angolo cervico-diafisario omerale

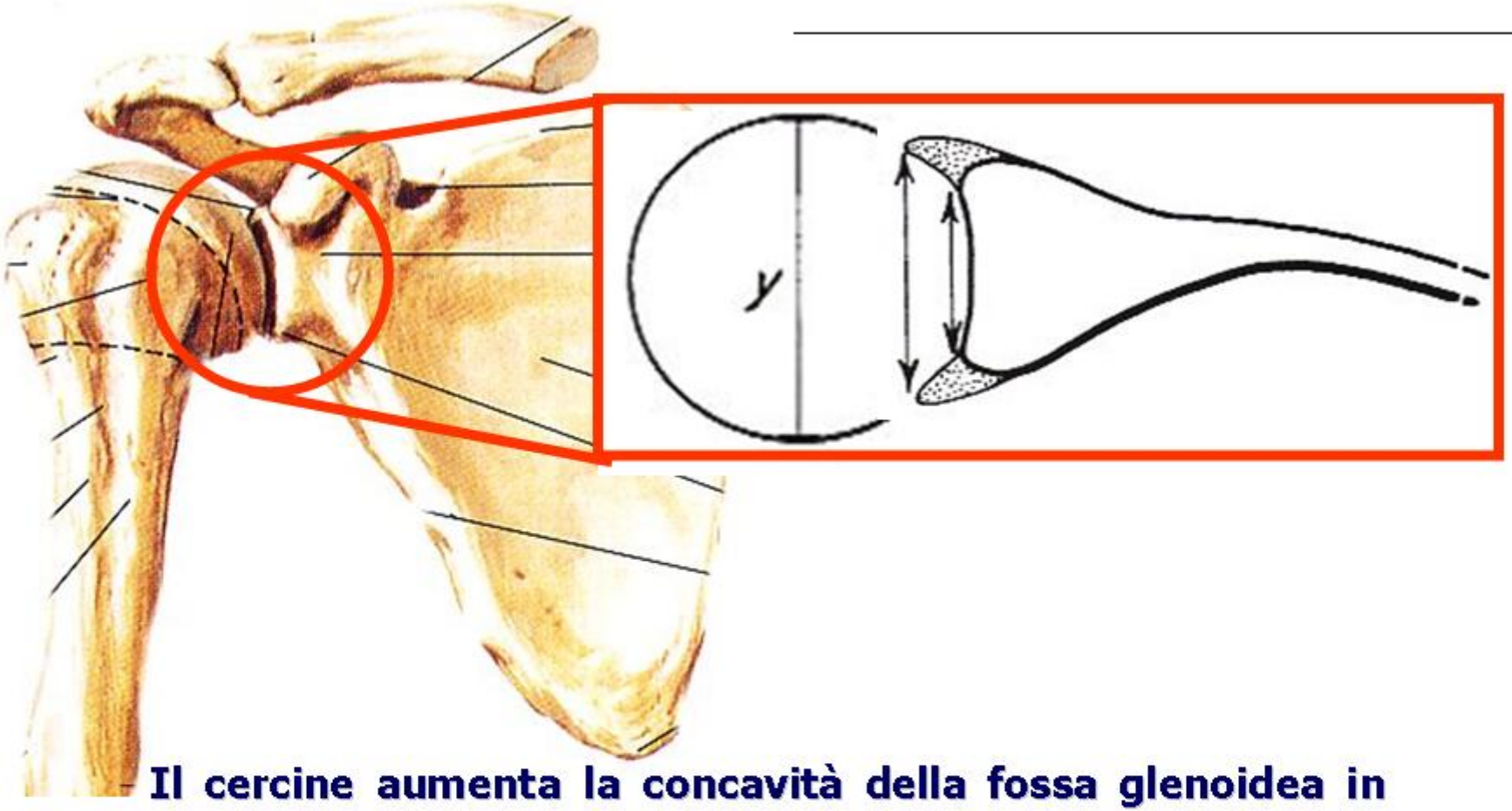

Il cercine aumenta la concavità della fossa glenoidea in media di 9 mm. nel piano supero-inferiore e di 5 mm. nel piano antero-posteriore.

La sua mancanza (lesione di Bankart) può far diminuire la profondità della cavità glenoidea di oltre il 50%

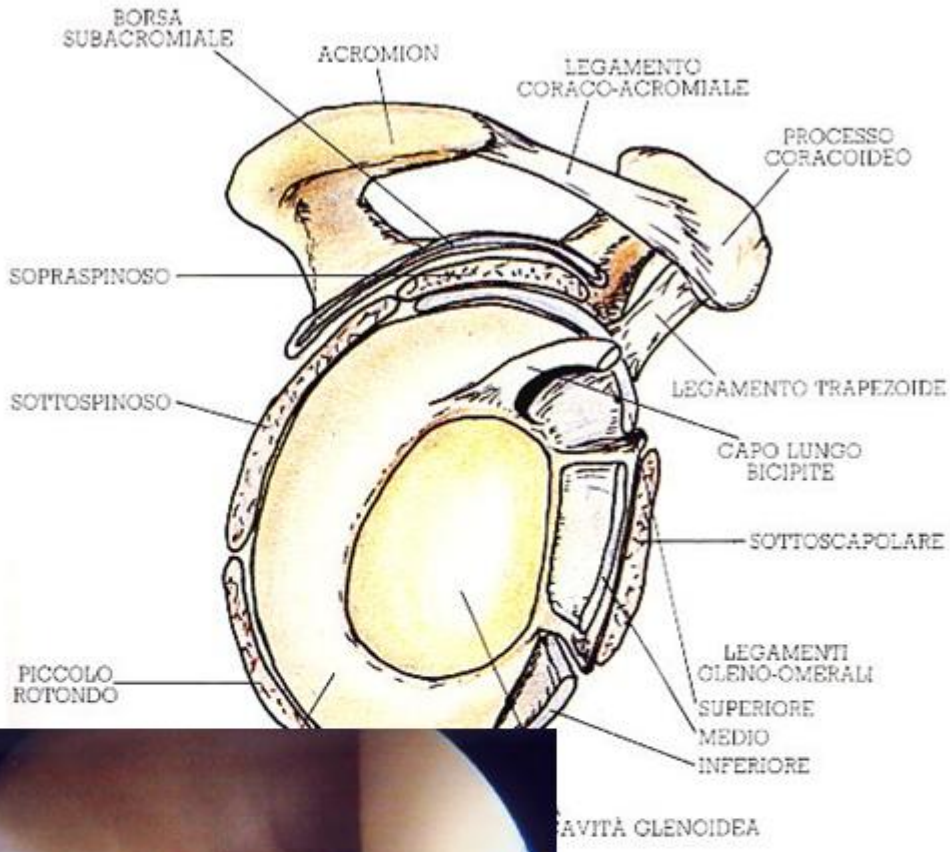

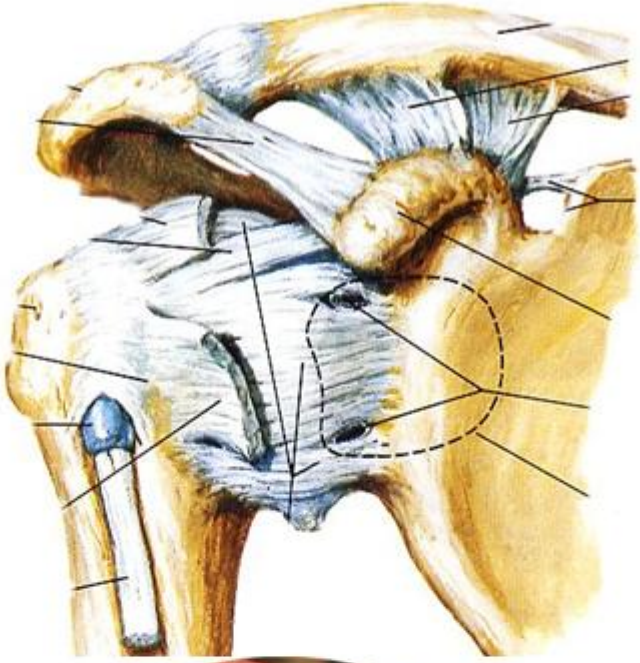

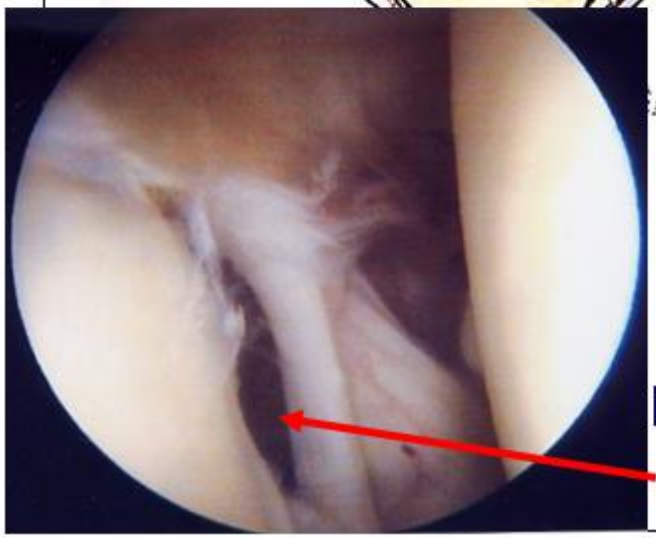

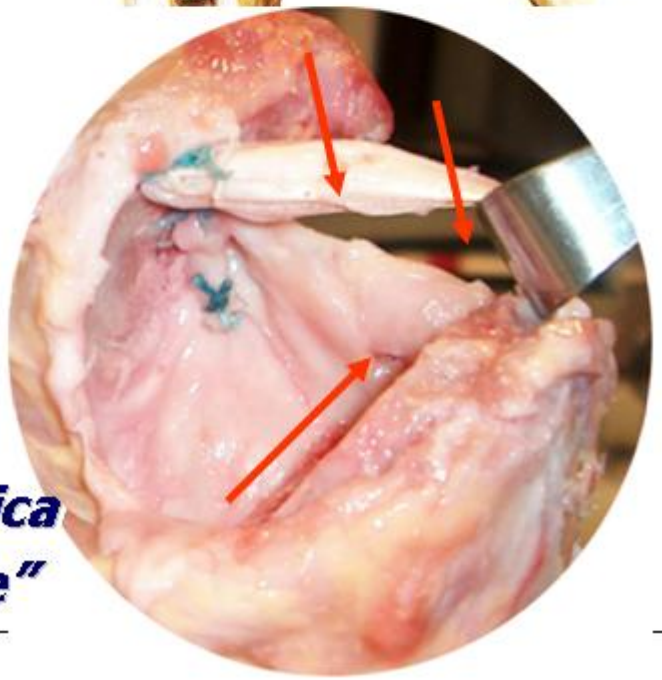

Variante anatomica
"sub labral hole"

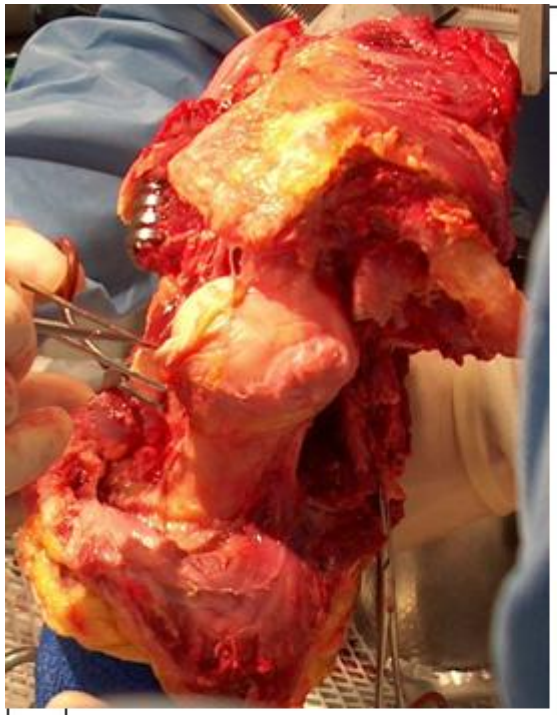

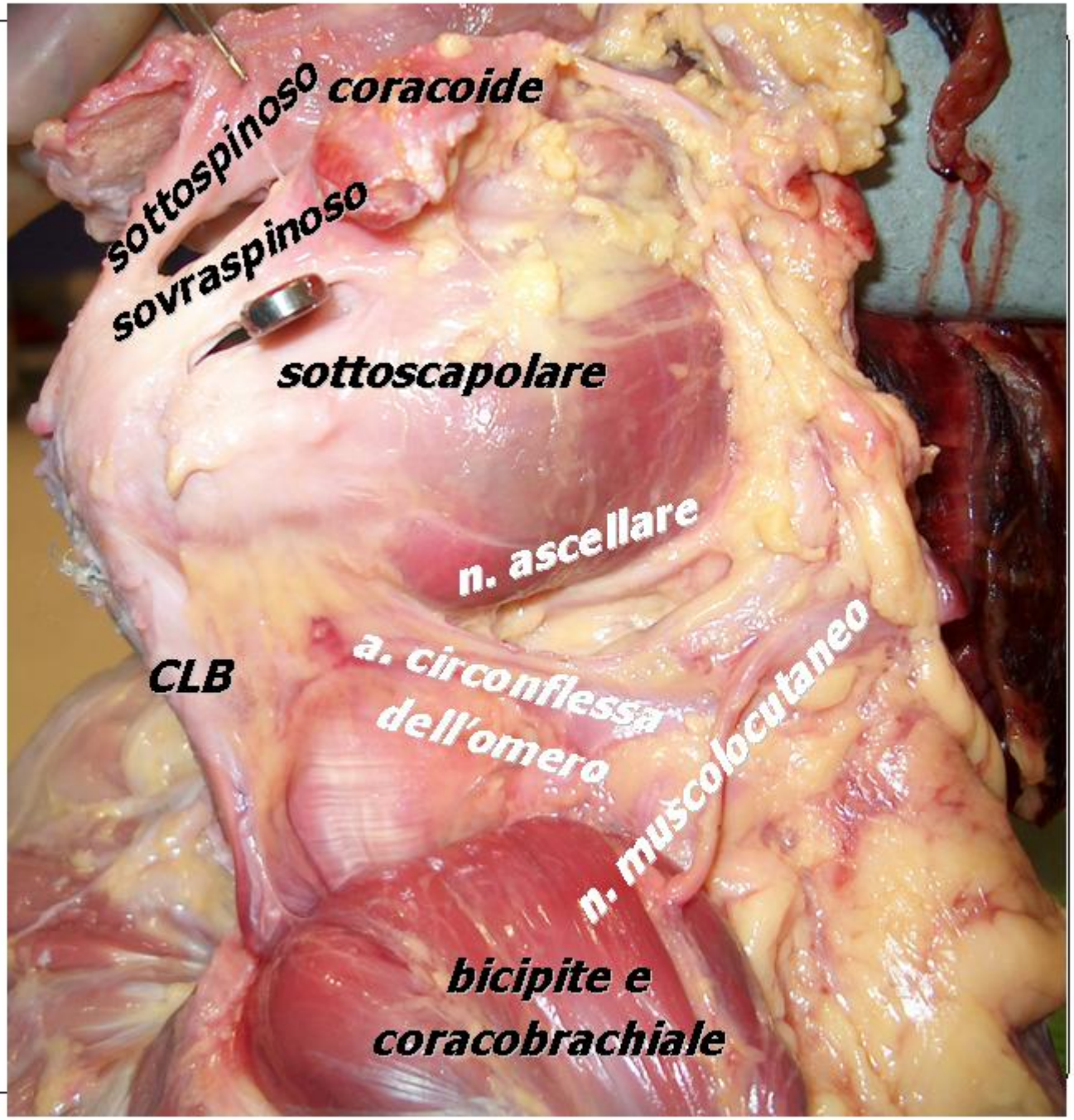
coracoide
sottospinoso
sovraspinoso
sottoscapolare
n. ascellare
CLB
a. circonflessa dell'omero
n. muscolocutaneo
bicipite e coracobrachiale

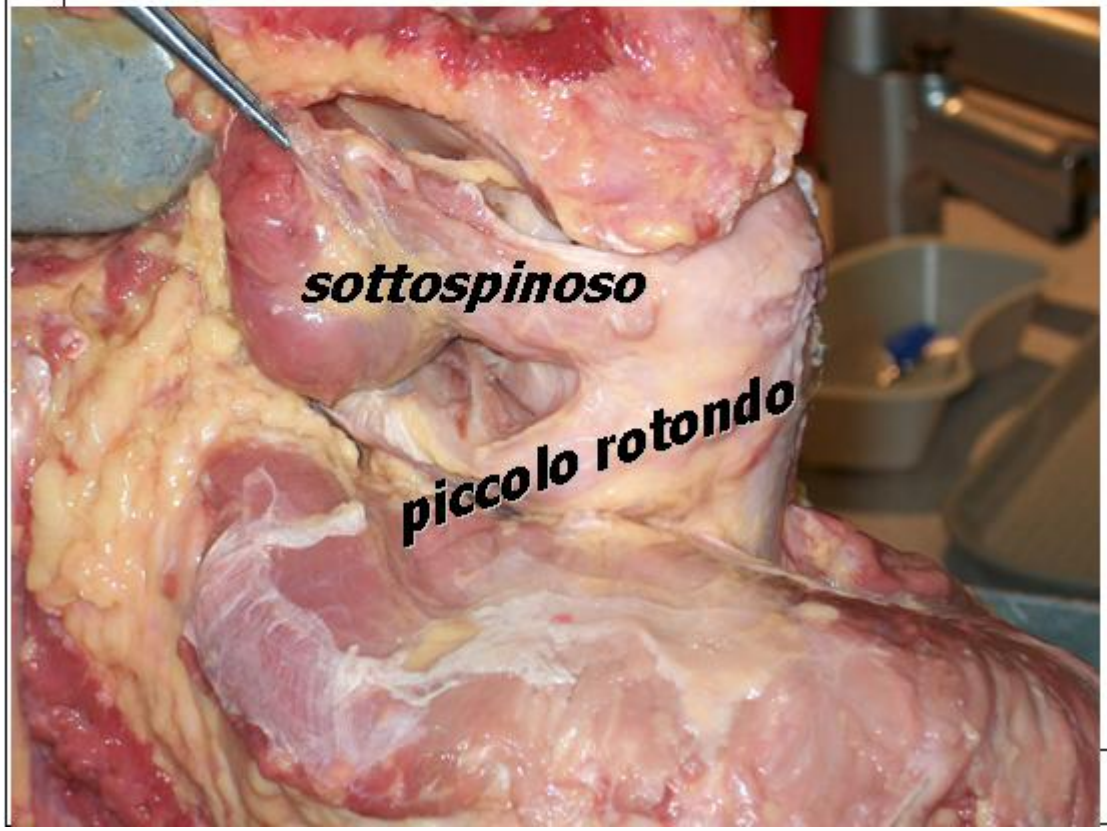
sottospinoso
piccolo rotondo

flessione della spalla

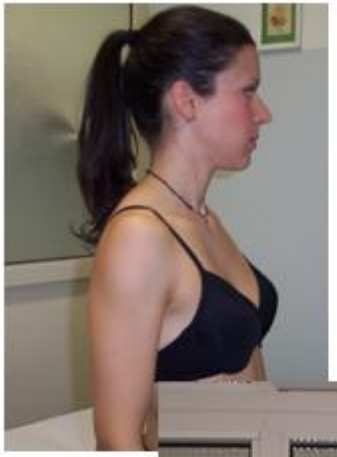



oltre i 90°partecipano
anche: la scapolo-toracica
la sterno-costo-clavicolare
e l'acromion-clavicolare

muscoli flessori spalla

deltoide
pars clav.

coraco-brachiale

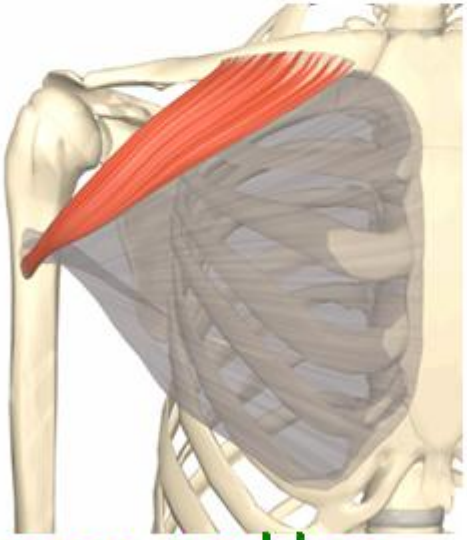

gran pettor.
pars clavic.

bicipite
capo lungo
e breve

M. DELTOIDEUS
PARS CLAVICULARIS

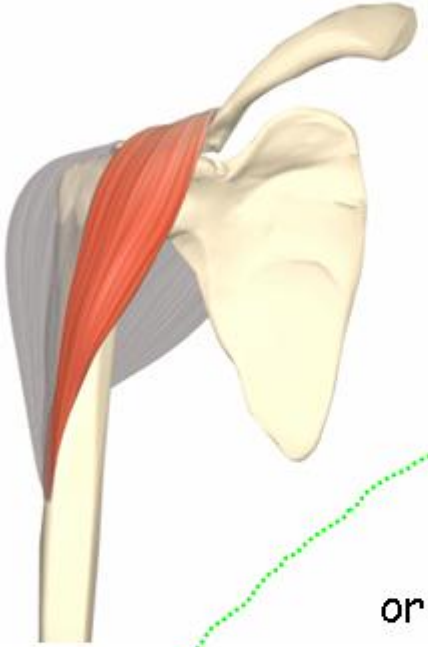

origine: 3° laterale del margine anteriore della clavicola.

inserzione: tuberosità deltoidea dell'omero.

innervazione: nervo ascellare (C4 - C6).

azione: con i fasci anteriori (pars clavicularis) flette il braccio.

M. CORACOBRACHIALIS

origine: apice processo coracoideo della scapola.

inserzione: 3° medio faccia anteromediale dell'omero.

innervazione: nervo muscolo- cutaneo (C6 - C7).

azione: flette ed adduce il braccio.

M. PECTORALIS MAIOR
PARS CLAVICULARIS

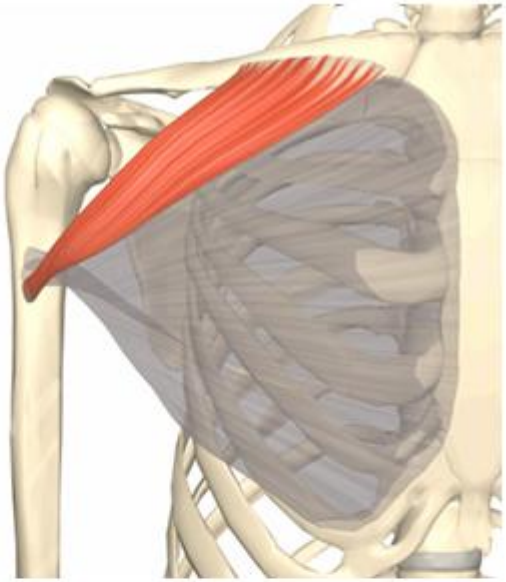

origine: 2/3 mediale del margine anteriore della clavicola.

inserzione: labbro laterale del solco bicipitale dell'omero.

innervazione: nervi toracici anteriori (C5 - C8 e T1).

azione: con i fasci prossimali (pars clavicularis) flette il braccio.

M. BICEPS BRACHII

origine: capo lungo (tuberosità sovraglenoidea della scapola e labbro glenoideo) capo breve (apice processo coracoideo)

inserzione: i due capi insieme tuberosità bicipitale del radio

innervazione: nervo muscolocutaneo (C5 - C6)

azione: supina flette l'avambraccio sul braccio e questo sulla spalla

coracobrachiale

deltoide: fasci anteriori

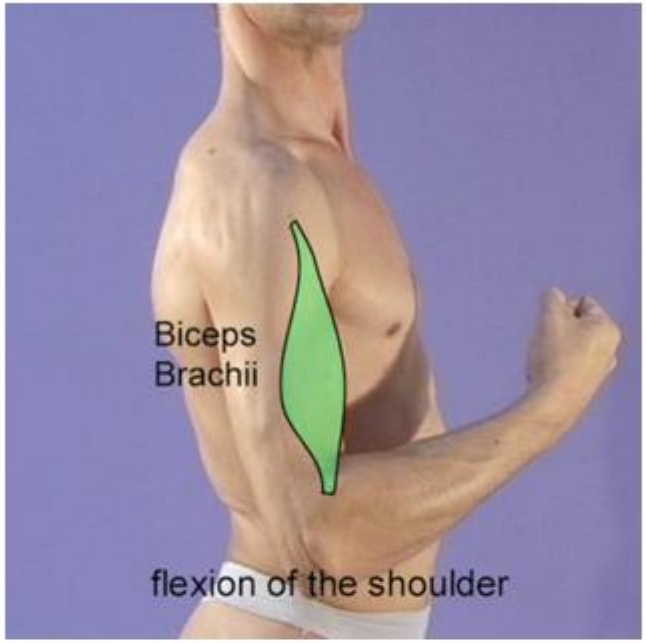
Biceps
Brachii
flexion of the shoulder

flessori

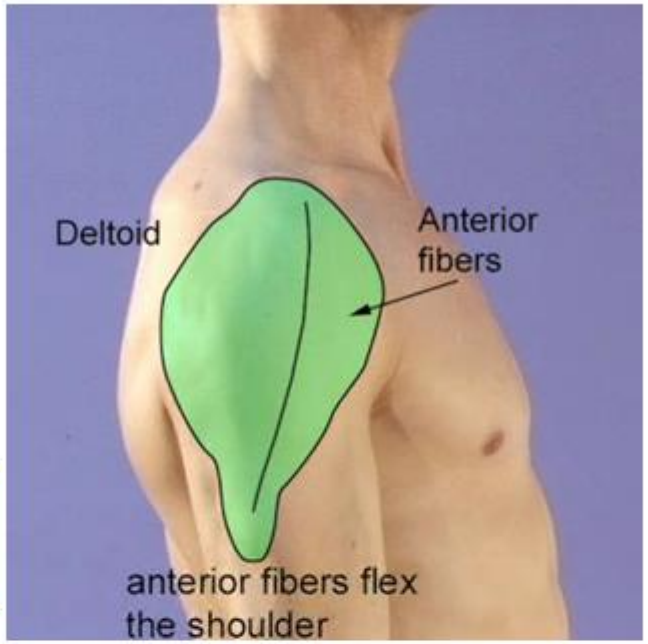
Deltoid
Anterior
fibers
anterior fibers flex
the shoulder

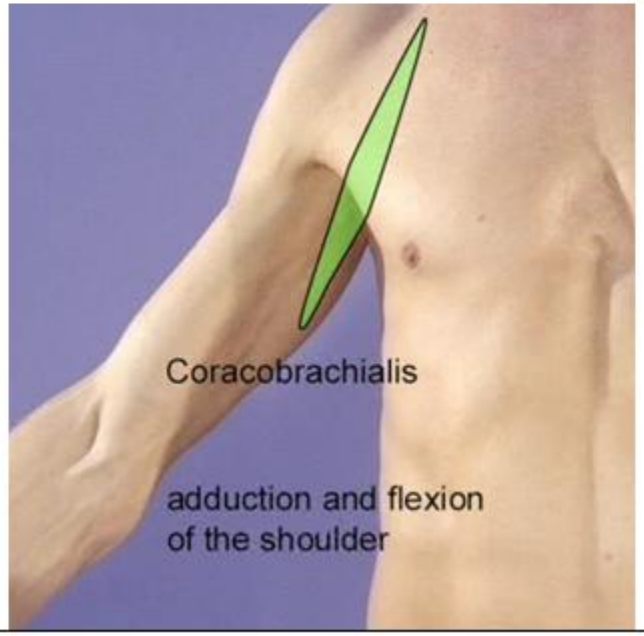
Coracobrachialis
adduction and flexion
of the shoulder

estensione della spalla

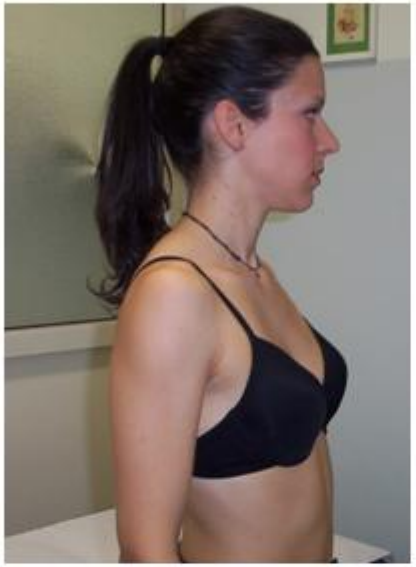

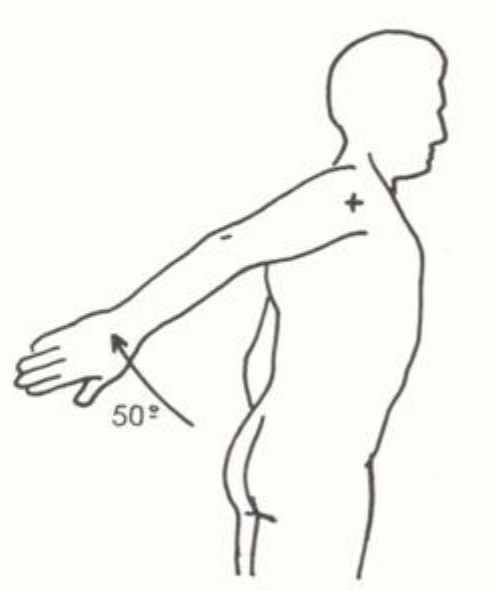

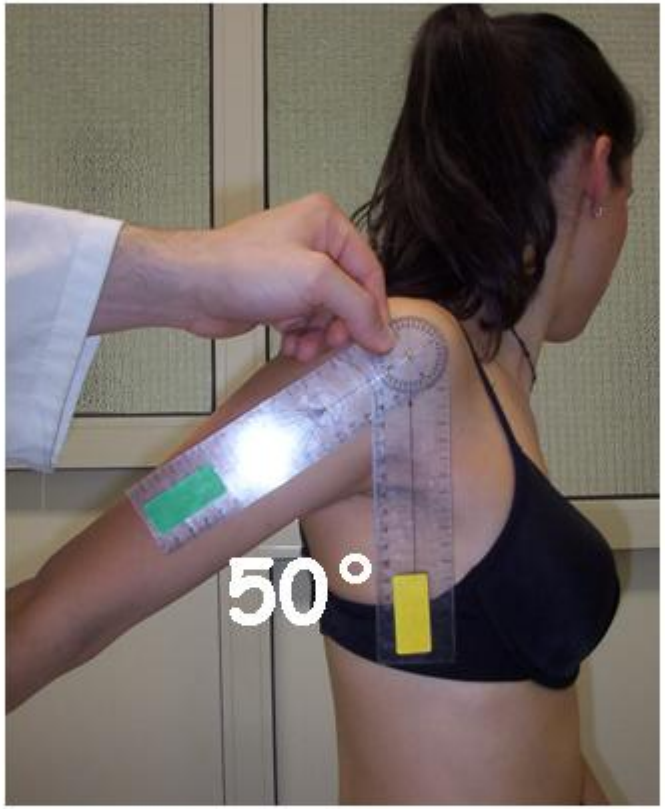

avviene a due livelli:
articolazione scapolo-omerale
articolazione scapolo-toracica

muscoli estensori spalla

gran dorsale

deltoide
fasci post.

gran rotondo

piccolo
rotondo

tricipite capo lungo

M. DELTOIDEUS, PARS SPINALIS

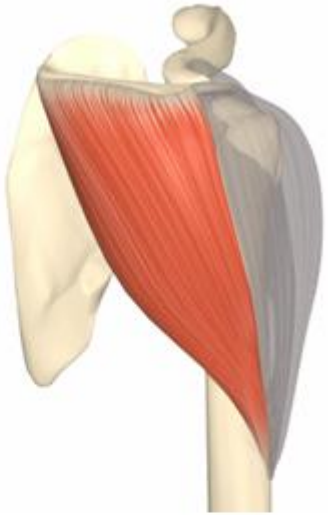

origine: labbro inferiore del margine posteriore della spina della scapola.

inserzione: tuberosità deltoidea dell'omero.

innervazione: nervo ascellare (C4 - C6).

azione: con i fasci posteriori (pars spinalis) flette il braccio.

M. LATISSIMUS DORSI

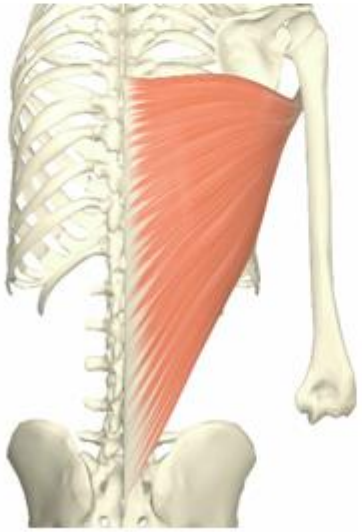

origine: processi spinosi delle vertebre lombari, dal legamento sovraspinoso, e dalla cresta sacrale media.

inserzione: labbro mediale solco bicipitale dell'omero.

innervazione: dal nervo toracodorsale (C6 - C8).

azione: estende adduce e ruota all'interno l'omero.

M. TERES MAJOR

origine: faccia dorsale angolo inferiore della scapola.

inserzione: labbro posteriore solco bicipitale dell'omero.

innervazione: nervo sottoscapolare inferiore (C5 - C7).

azione: estensore e adduttore del braccio.

M. TERES MINOR

origine: 3° medio fossa infraspinata vicino al margine ascellare

inserzione: faccetta inferiore grande tuberosità dell'omero

innervazione : nervo ascellare (C5)

azione: extraruota ed estende il braccio

M. TRICEPS BRACHII - CAPUT LONGUM

origine: tuberosità sottoglenoidea della scapola e dal labbro glenoideo.

inserzione: faccia superiore e posteriore, e sui margini del olecrano.

innervazione : nervo radiale (C6 - C8)

azione: estende l'avambraccio, adduce il braccio e partecipa all'estensione del braccio.

grande rotondo

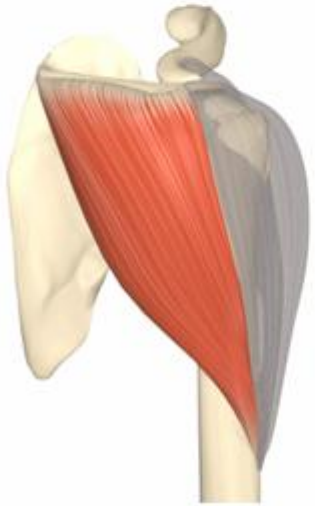

deltoide: fasci poteriori

estensori

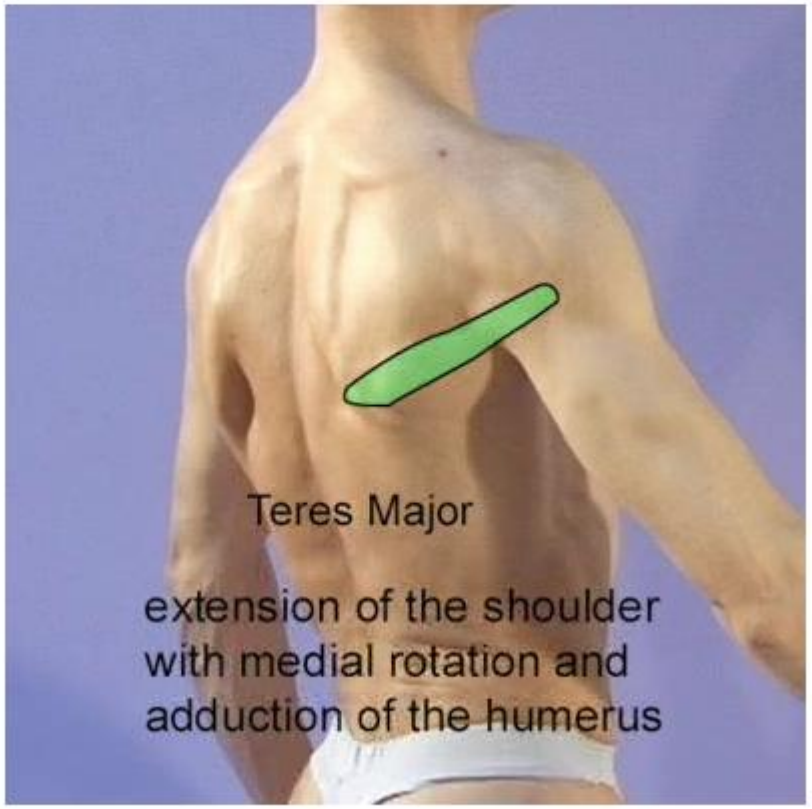
Teres Major
extension of the shoulder
with medial rotation and
adduction of the humerus

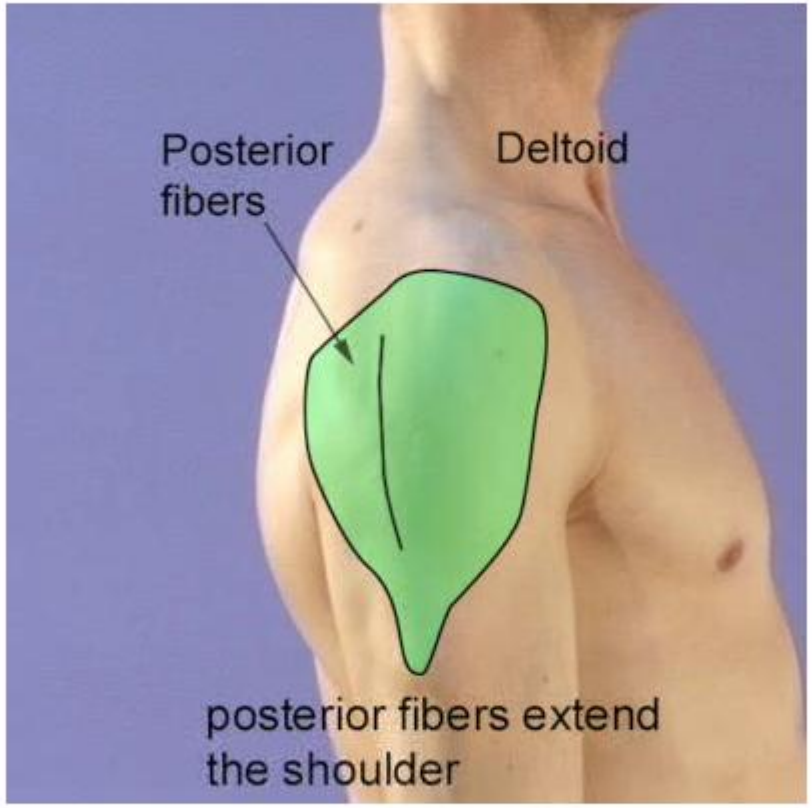
Posterior
fibers
Deltoid
posterior fibers extend
the shoulder

abduzione della spalla

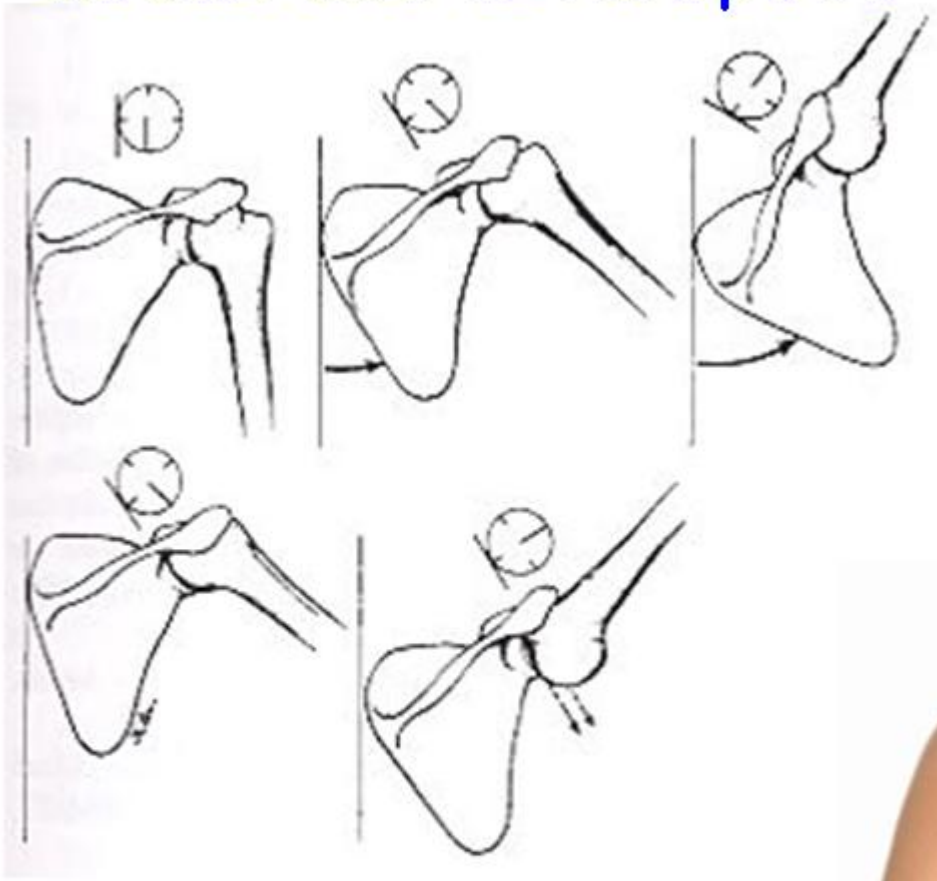

abduzione della spalla

oltre i 90° partecipano
anche: la scapolo-toracica
la sterno-costo-clavicolare
e l'acromion-clavicolare

muscoli abduttori spalla

deltoide
fasci medi

sovra-
spinoso

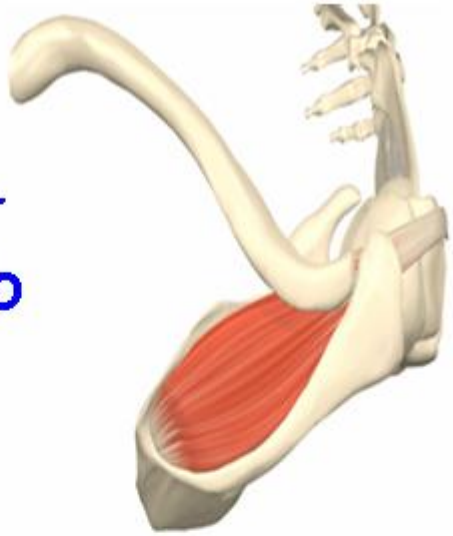

fasci anteriori
e posteriori

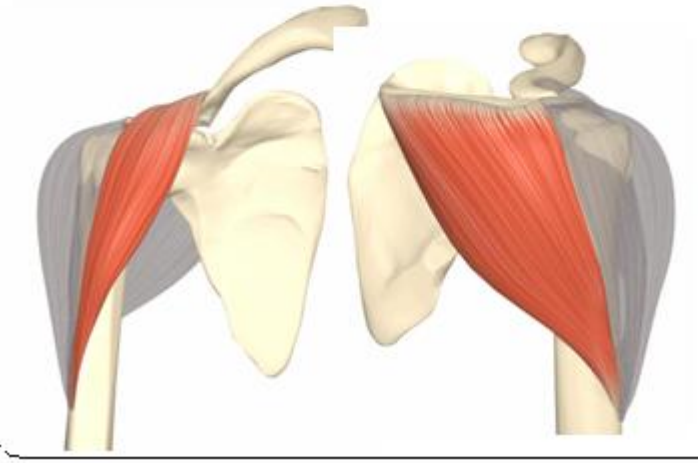

dentato
anteriore

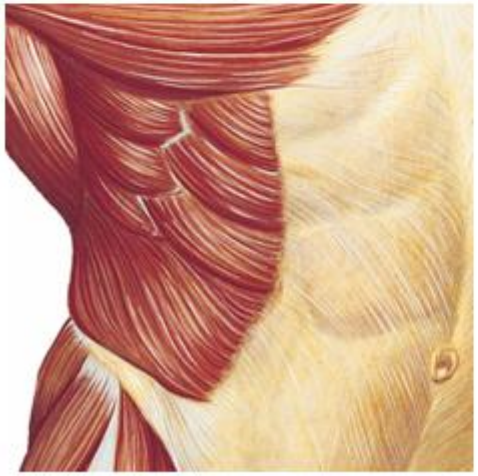

M. DELTOIDEUS, PARS ACROMIALIS
FASCI MEDI

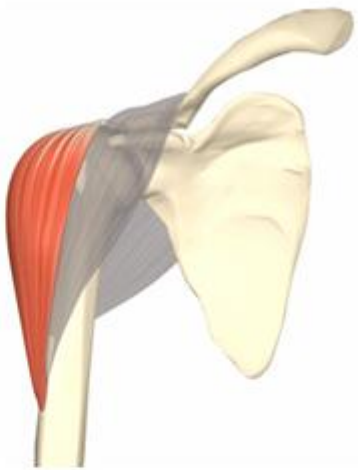

origine: apice e margine laterale dell'acromion.

inserzione: tuberosità deltoidea dell'omero.

Innervazione: nervo ascellare (C4-C6)

azione: abduce il braccio di 90°, se prende punto fisso sull'omero solleva il tronco

M. SUPRASPINATUS

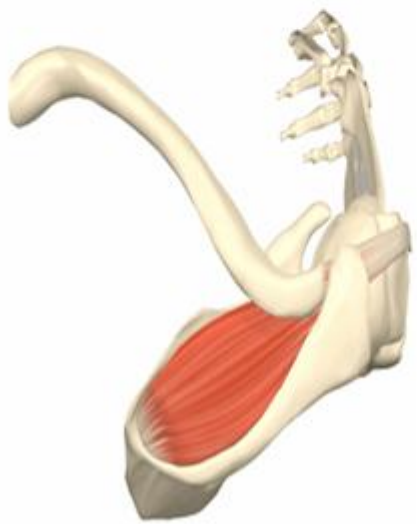

origine: 2/3 mediali della fossa sovraspinata.

inserzione: faccetta superiore grande tuberosità dell'omero.

innervazione: nervo sovrascapolare (C5)

azione: abduce e ruota all'esterno il braccio

deltoide

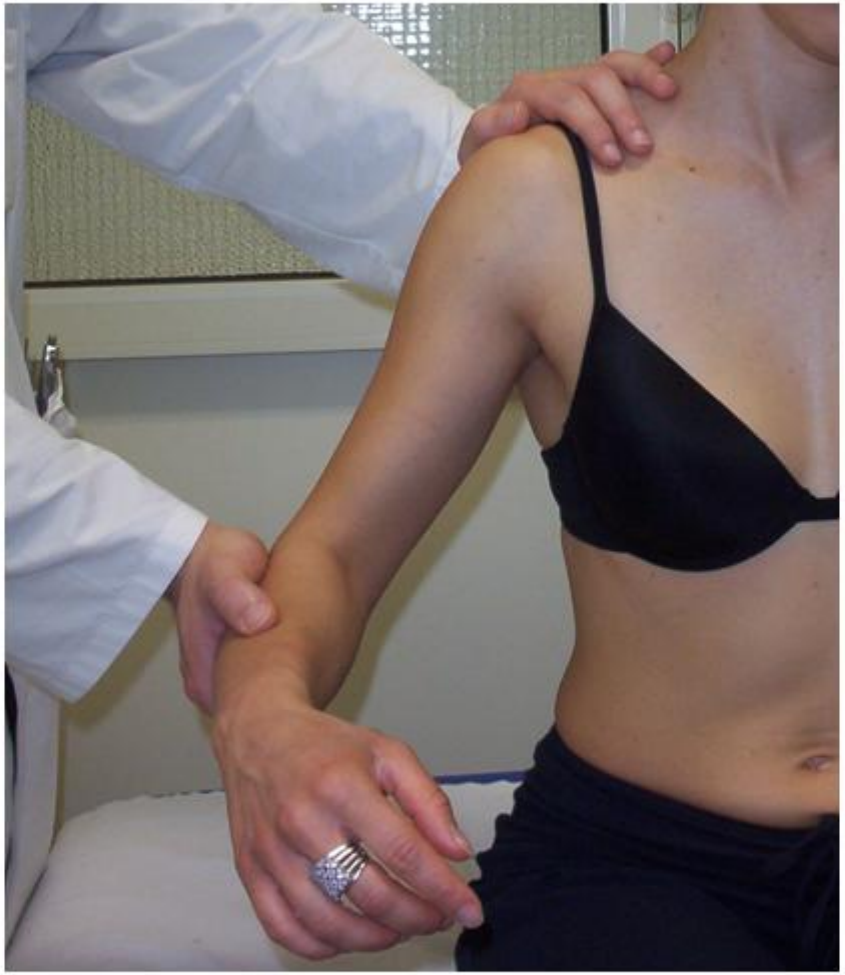

sovraspinato

abduttori

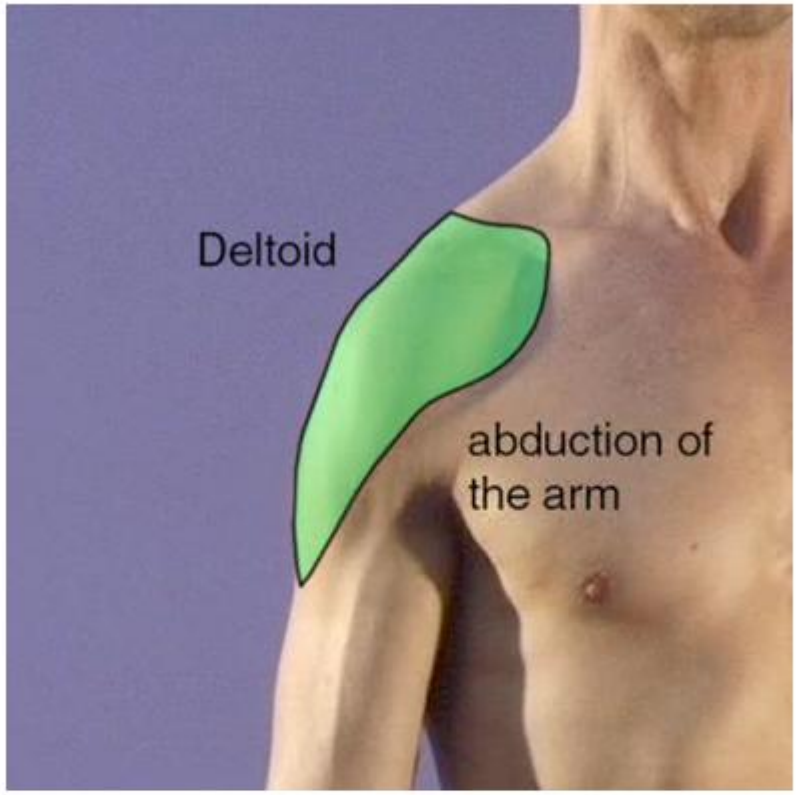
Deltoid
abduction of
the arm

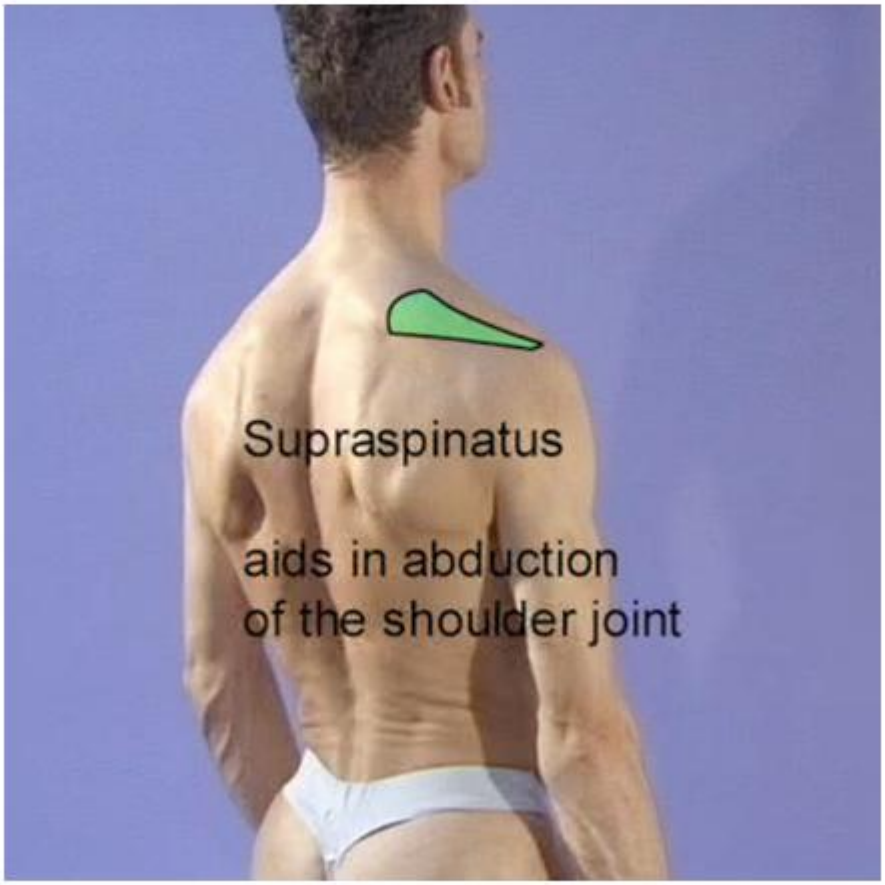
Supraspinatus
aids in abduction
of the shoulder joint

adduzione

l'adduzione sul piano frontale a partire dalla posizione di riferimento è meccanicamente impossibile per la presenza del tronco, quindi si può realizzare solo se associata a:

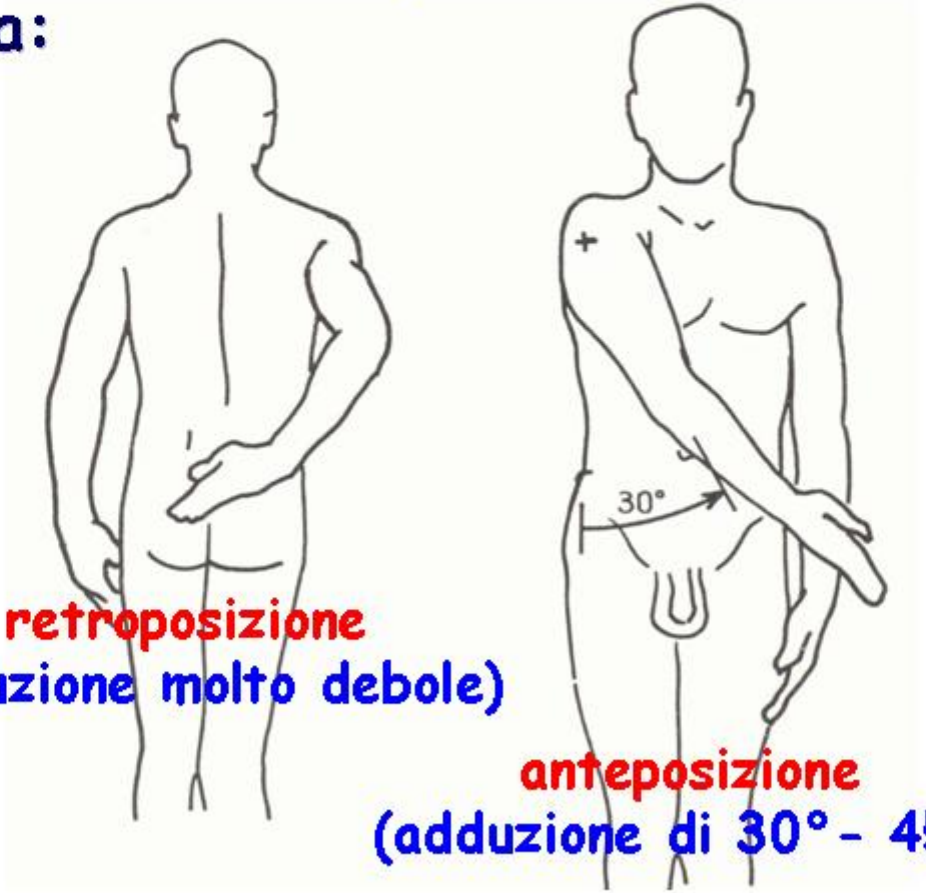

retroposizione
(adduzione molto debole)

anteposizione
(adduzione di 30° - 45°)

movimenti dell'arto superiore nel piano orizzontale

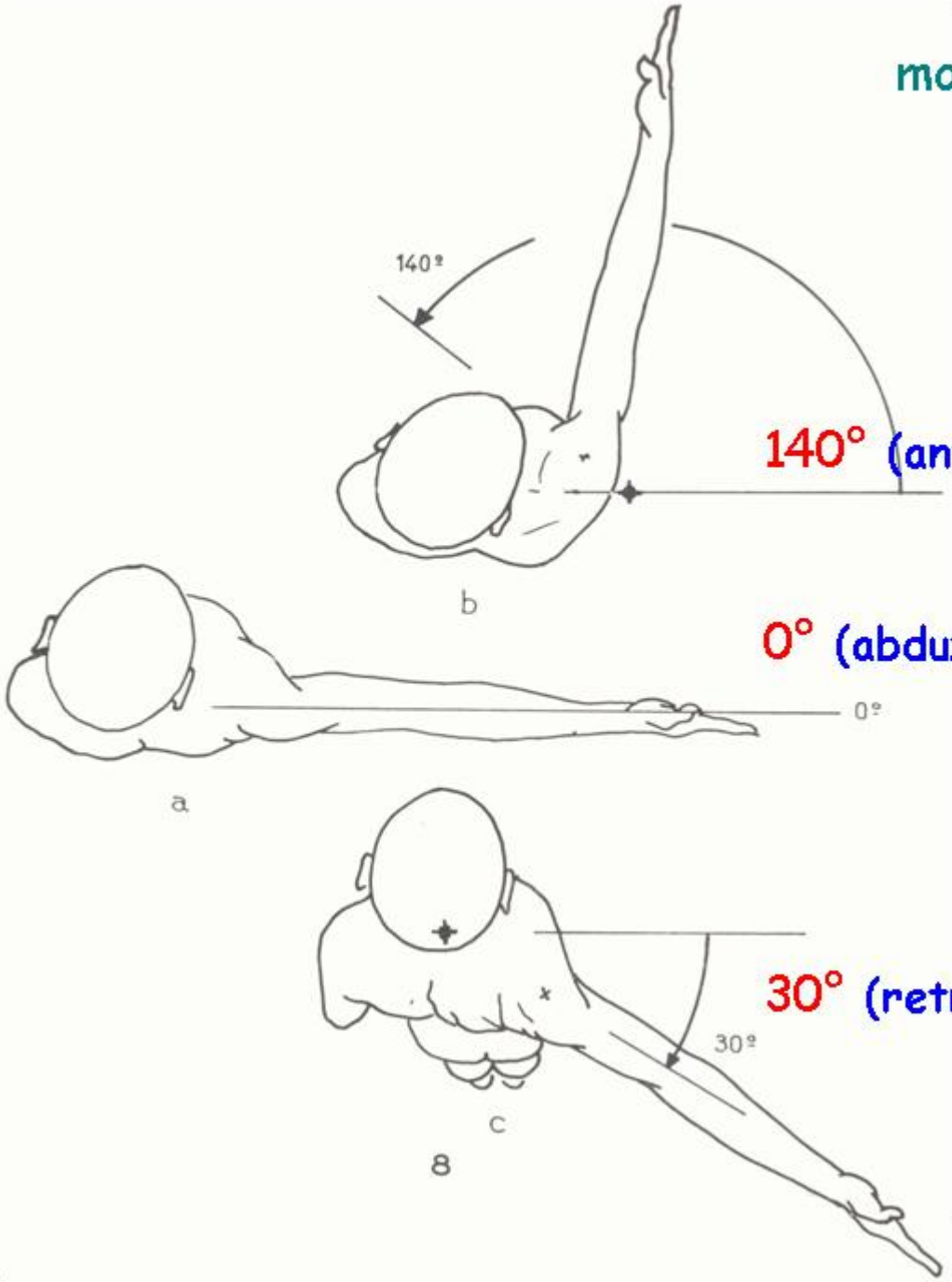

140° (anteposizione-adduzione anteriore)

0° (abduzione di 90° nel piano frontale)

30° (retroposizione-abduz. posteriore)

muscoli adduttori spalla

gran pettorale

gran dorsale

grande rotondo

deltoide
fasci anteriori

gran dorsale

gran rotondo

M. PECTORALIS MAIOR

origine: margine anteriore della clavicola, faccia anteriore dello sterno, e dalle prime 6 cartilagini costali.

inserzione: labbro laterale del del solco bicipitale dell'omero.

innervazione: nervi toracici anteriori (C5 - C8 e T1)

azione: adduce e ruota all'interno l'omero

adduttori

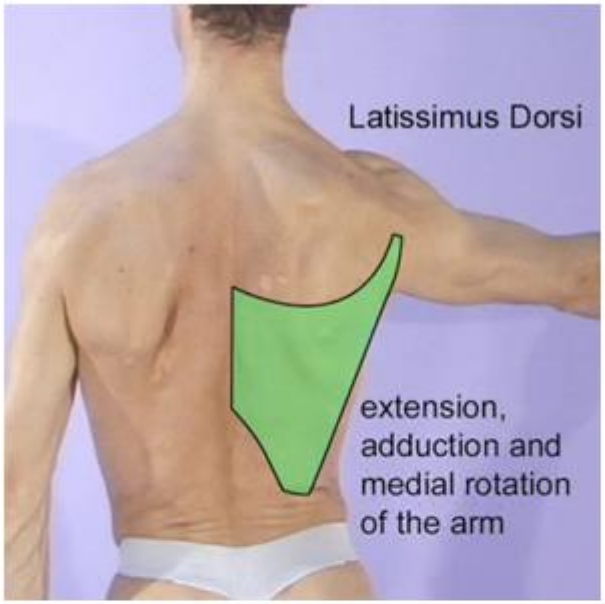
Latissimus Dorsi
extension, adduction and medial rotation of the arm

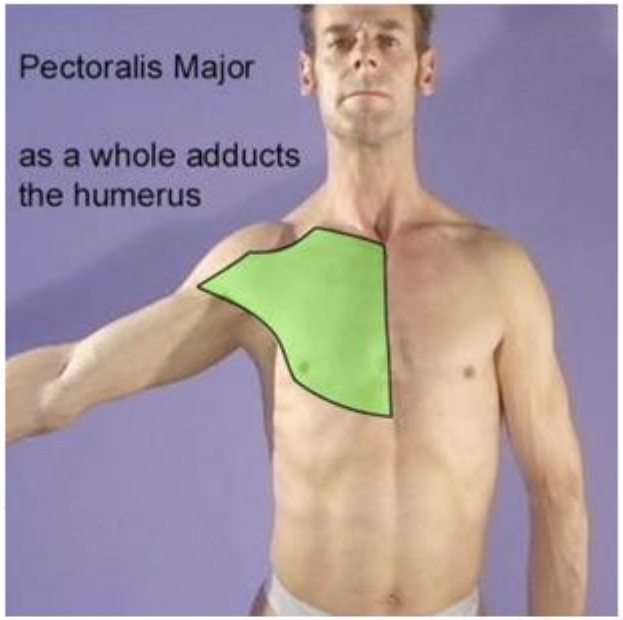
Pectoralis Major
as a whole adducts the humerus

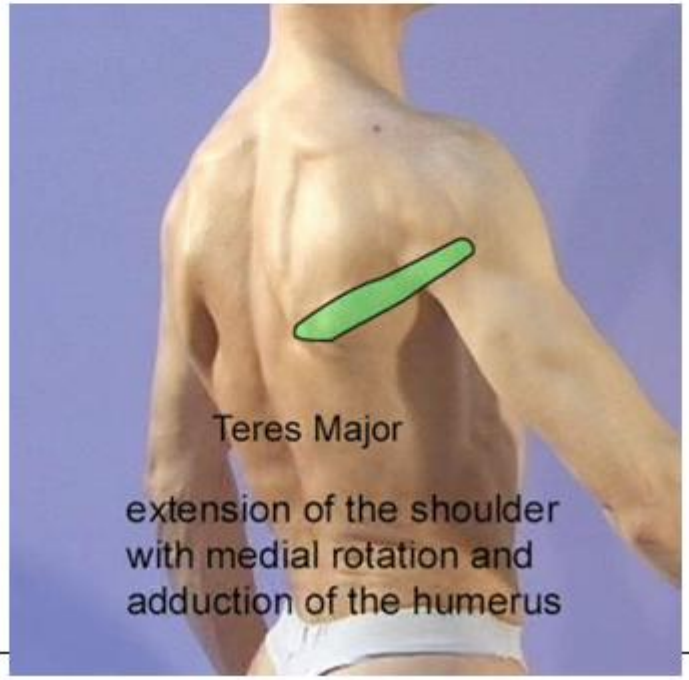
Teres Major
extension of the shoulder with medial rotation and adduction of the humerus

Teres Minor
helps to adduct the shoulder against resistance

extrarotazione

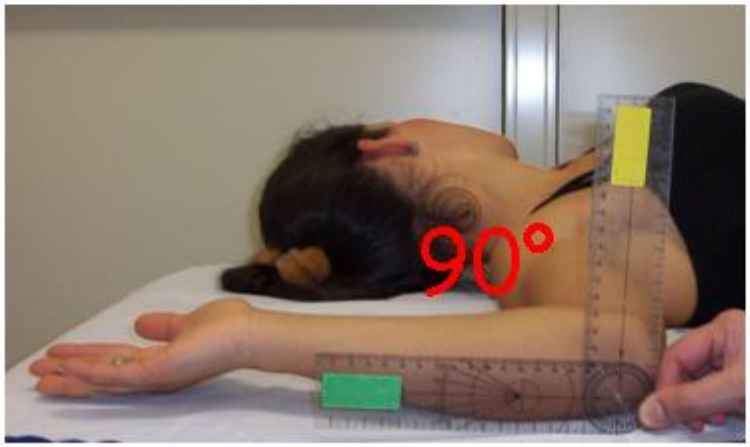

muscoli extrarot. spalla

sottospinoso

piccolo rotondo

sovraspinoso

M. INFRASPINATUS = SOTTOSPINOSO

origine: dalla fossa e dalla fascia sottospinosa.

inserzione: faccetta mediale grande tuberosità dell'omerale.

innervazione: dal nervo sovrascapolare (C5-C8)

azione: ruota all'esterno il braccio

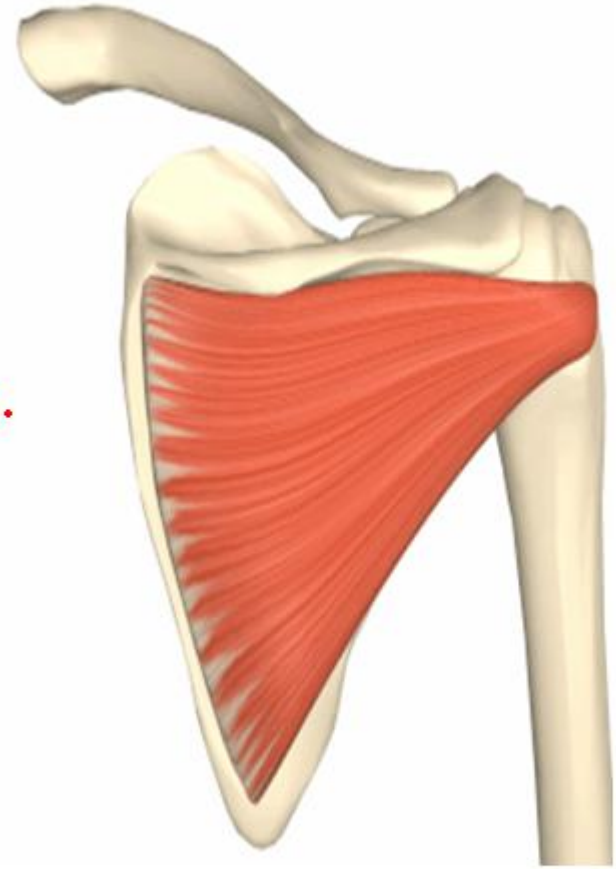

extrarotatori

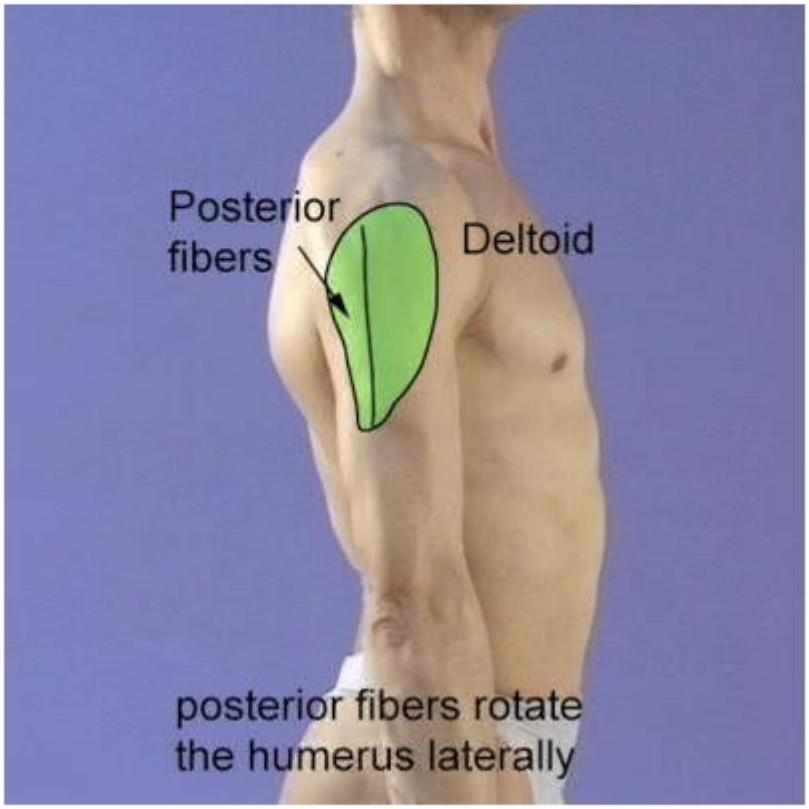

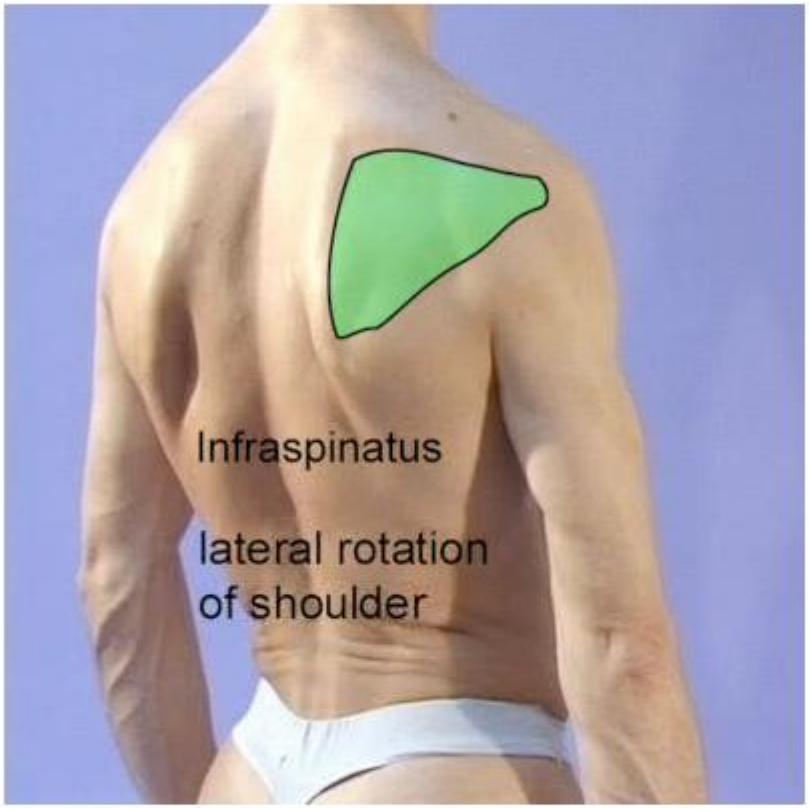

intrarotazione

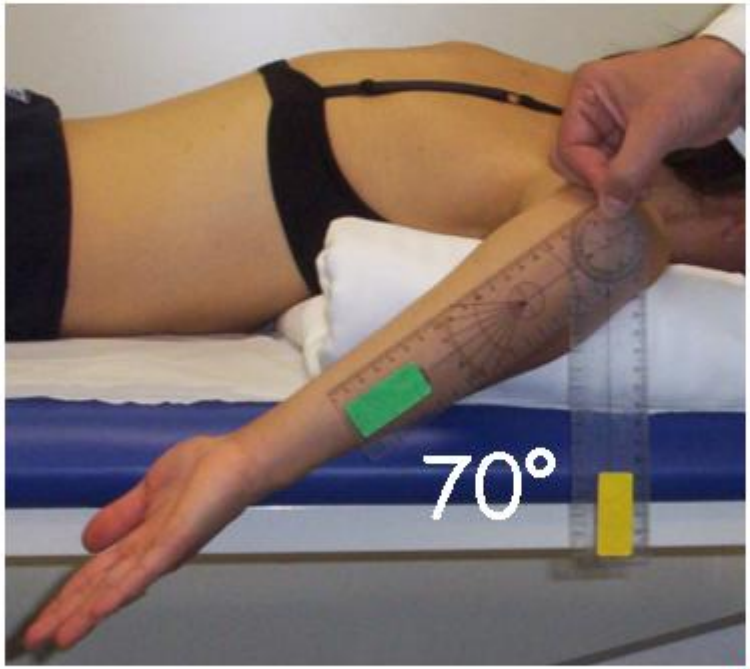

muscoli intrarot. spalla

sottoscapolare

gran pettorale

gran dorsale

gran rotondo

M. SUBSCAPULARIS

origine: fossa sottoscapolare.

inserzione: piccola tuberosità dell'omero.

innervazione: nervi sottoscapolari (C5-C6).

azione: intraruota il braccio.

intrarotatori

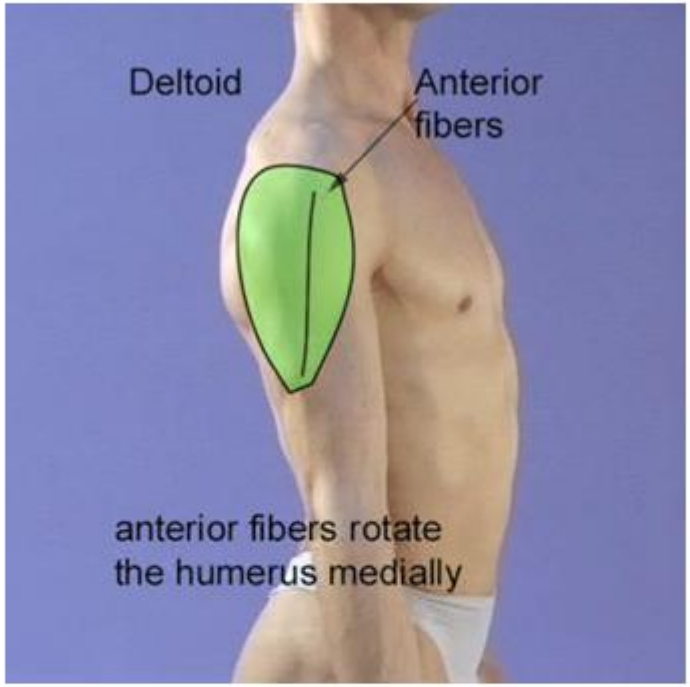

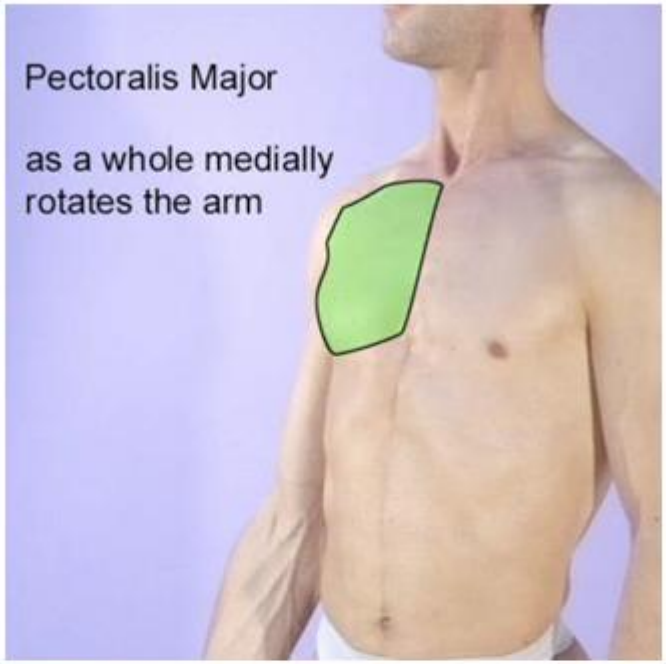

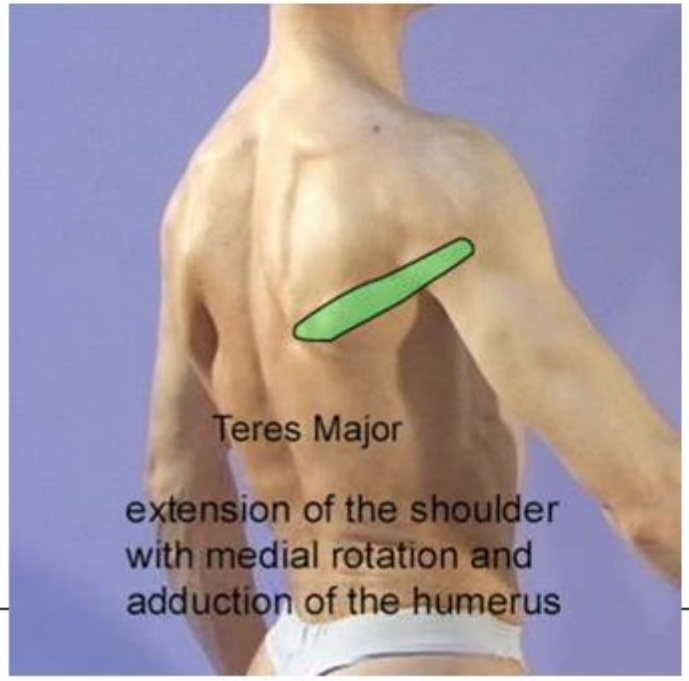

CUFFIA DEI ROTATORI

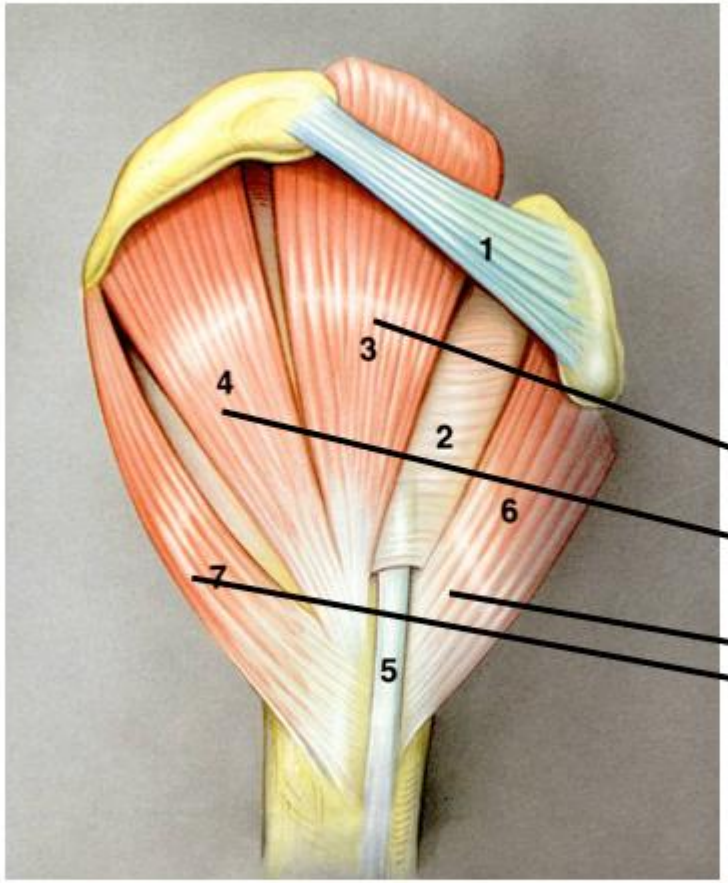

E' l'unione dei tendini di 4 muscoli rotatori scapolo-omerali adesi alla capsula articolare ed ai sui legamenti

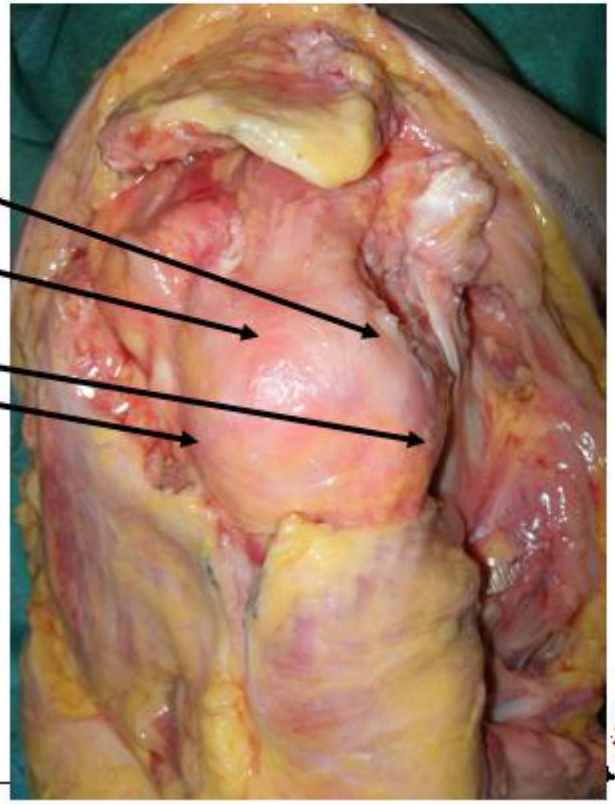

ATTIVITA' CUFFIA DEI ROTATORI

Ha un ruolo fondamentale nella stabilità G/O

- ✓Rotazioni ed abduzione dell'arto superiore
- ✓Abbassamento della testa omerale
- ✓Centraggio della testa omerale nella glenoide

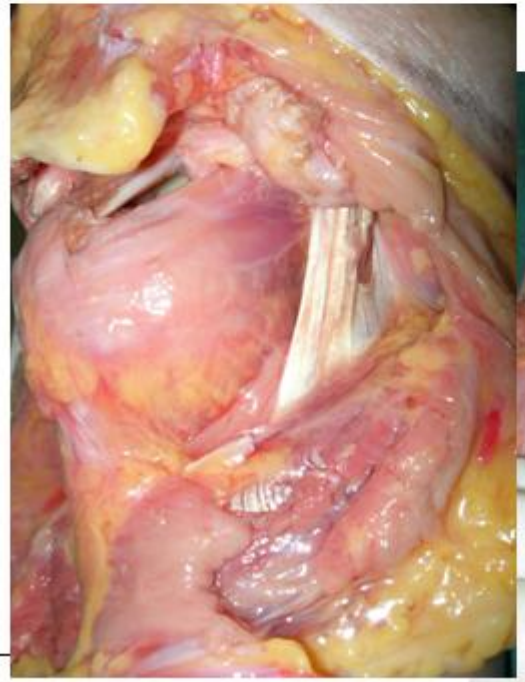

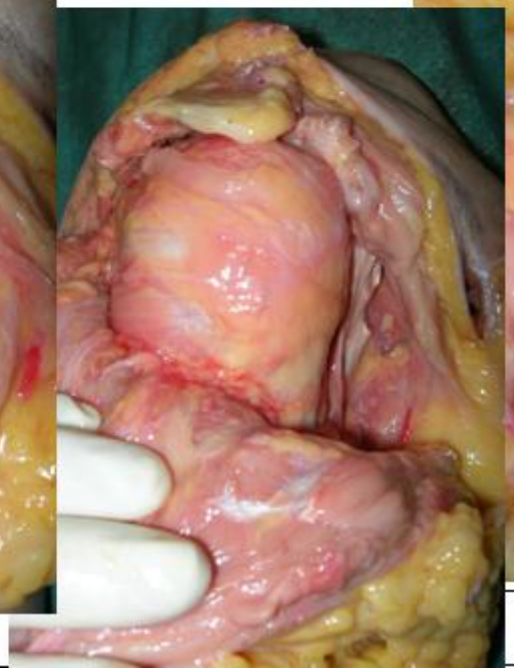

etiopatogenesi della tendinopatia di cuffia

Restringimento congenito od acquisito del defilé del sovraspinoso (osteofita acromi- ale o acromionclavicolare, forma ed inclinazione dell'acromion)

Attività sportive (**nuoto, tennis, baseball, lanci, pallavolo**) o professionali (**imbianchini**) con uso dell' arto sopra la testa

Instabilità gleno-omerale subclinica

Sovraccarico funzionale della cuffia

Conflitto sottoacromiale

TENDINOSI

correlazioni anatomo-cliniche *(Neer)*

STADIO 1: edema ed emorragie bursali. Dolore dopo uso eccessivo del braccio sul piano orizzontale. Reversibile, età <40 aa.

STADIO 2: fibrosi bursale e tendinosi. Sintomatologia dolorosa prolungata, scatenata dall'uso del braccio sopra la testa. Parzialmente reversibile, età <40 aa.

STADIO 3: tendinopatia con rottura della cuffia e/o del capo lungo del bicipite. Alterazioni ossee da conflitto, dolore continuo, marcata impotenza funzionale. Indebolimento della spalla. Irreversibile, età > 40 aa.

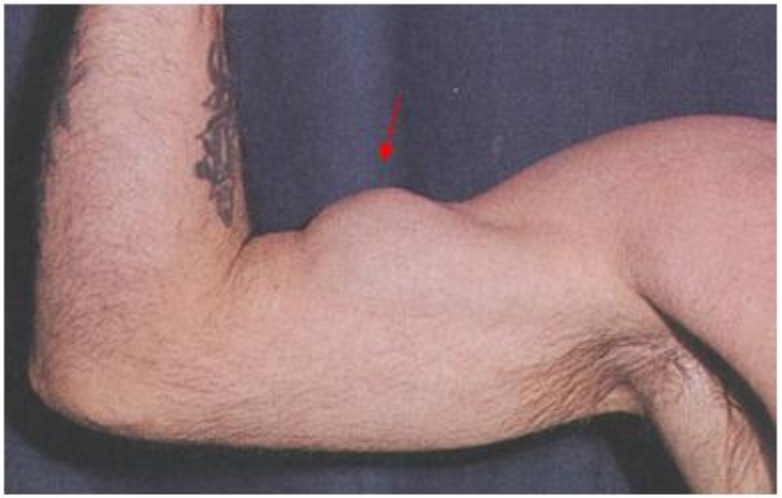

CONFLITTO SOTTO-ACROMIALE

- articolazione acromion-claveare
- legamento coraco-acromiale

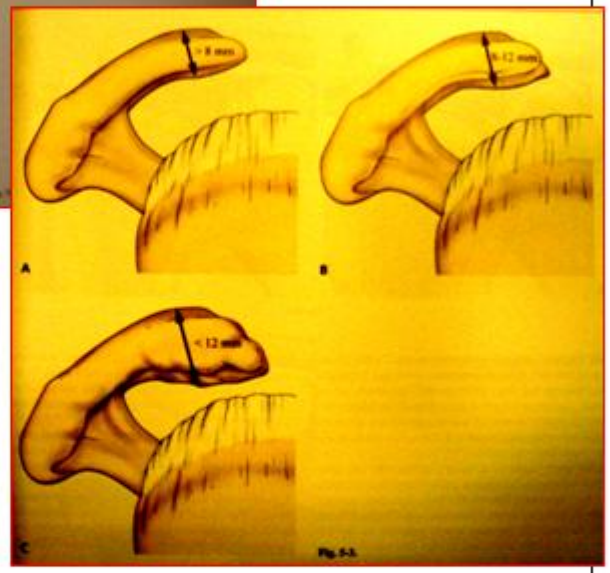

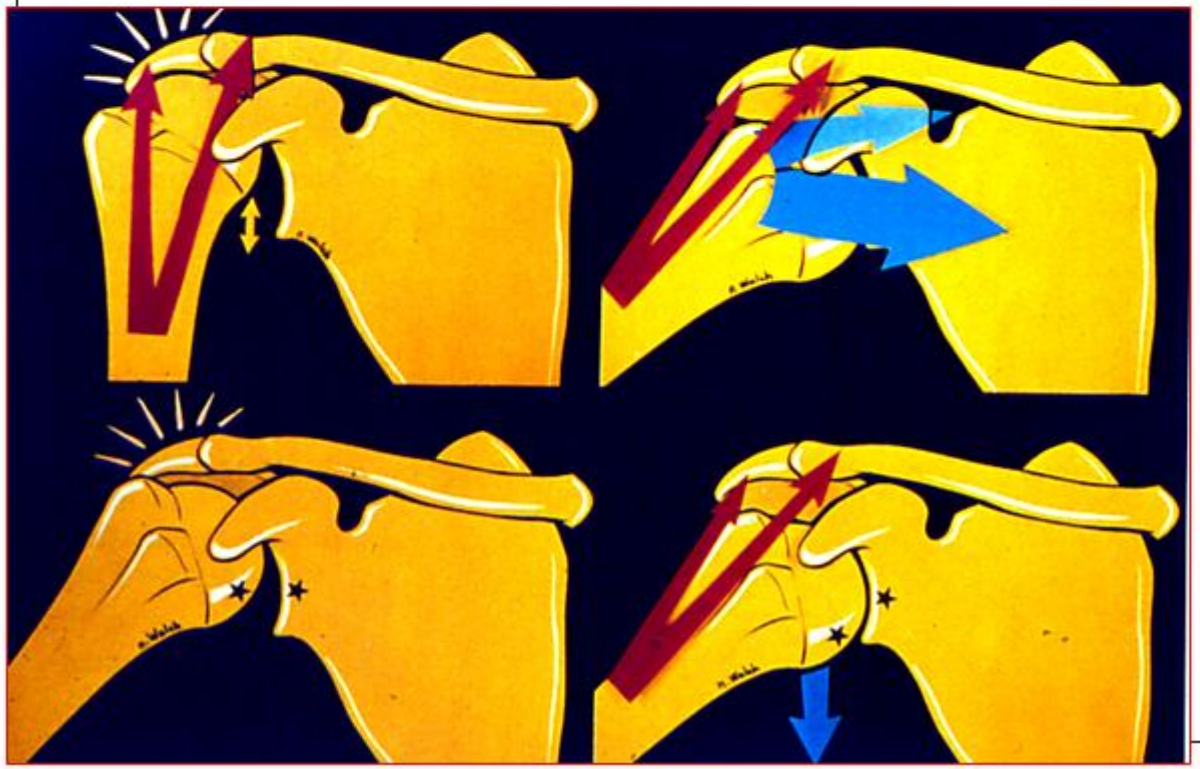

OUTLET-VIEW

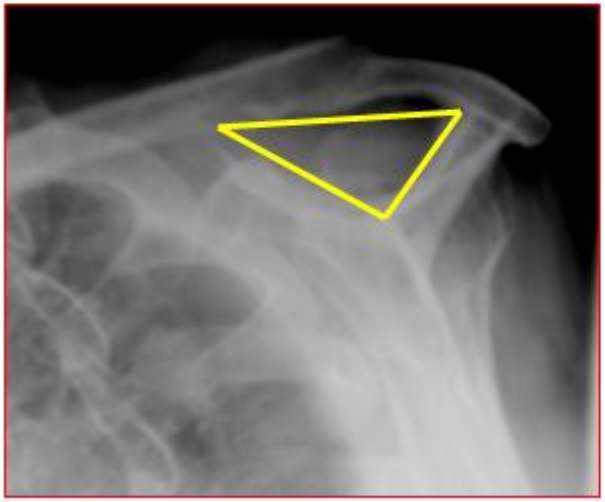

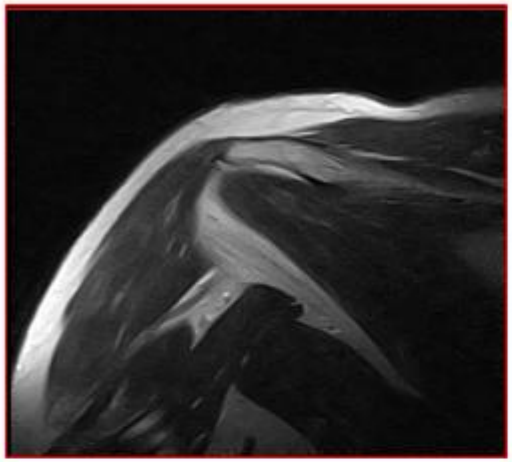

STADIO 1

BORSITE SOTTO-ACROMIALE

TENDINOSI SS + BORSITE RETRAENTE +

tendinopatia calcifica

STADIO 2

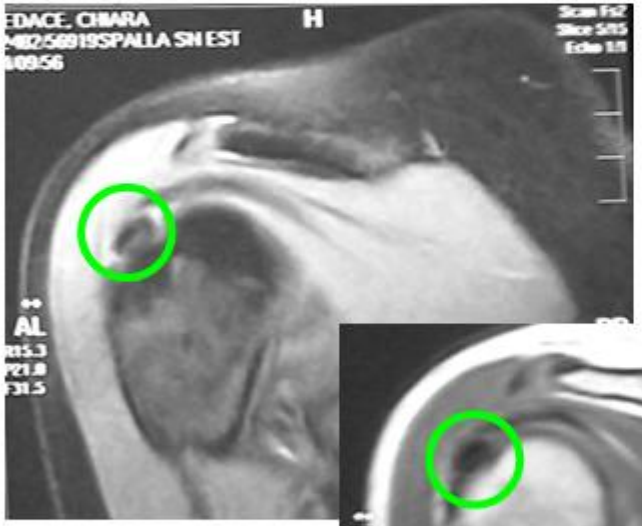

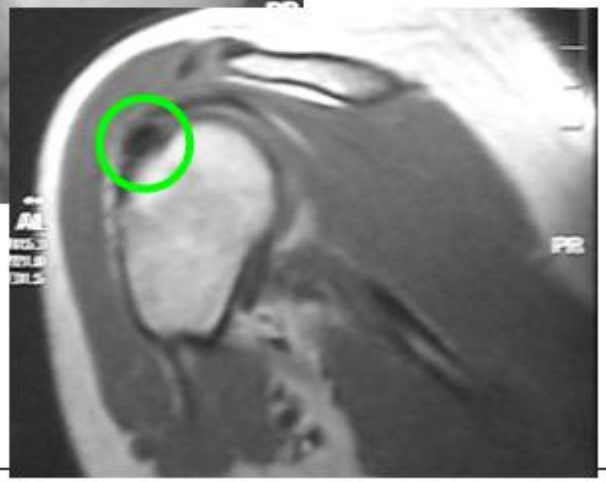

tendinopatia del capo lungo del bicipite

tenosinovite reattiva

tendinopatia calcifica

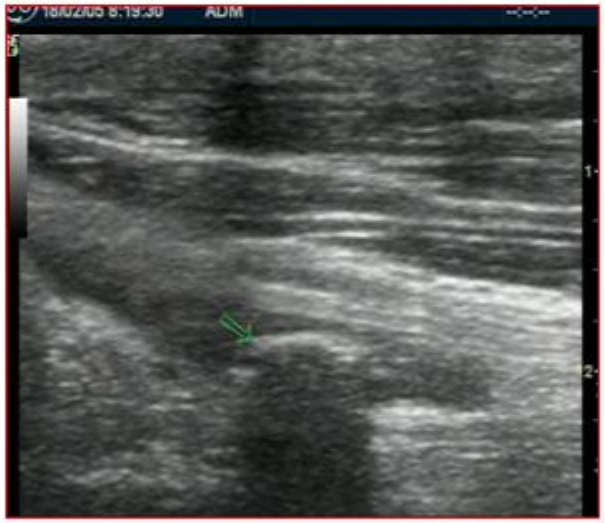

tendinopatia del capo lungo del bicipite

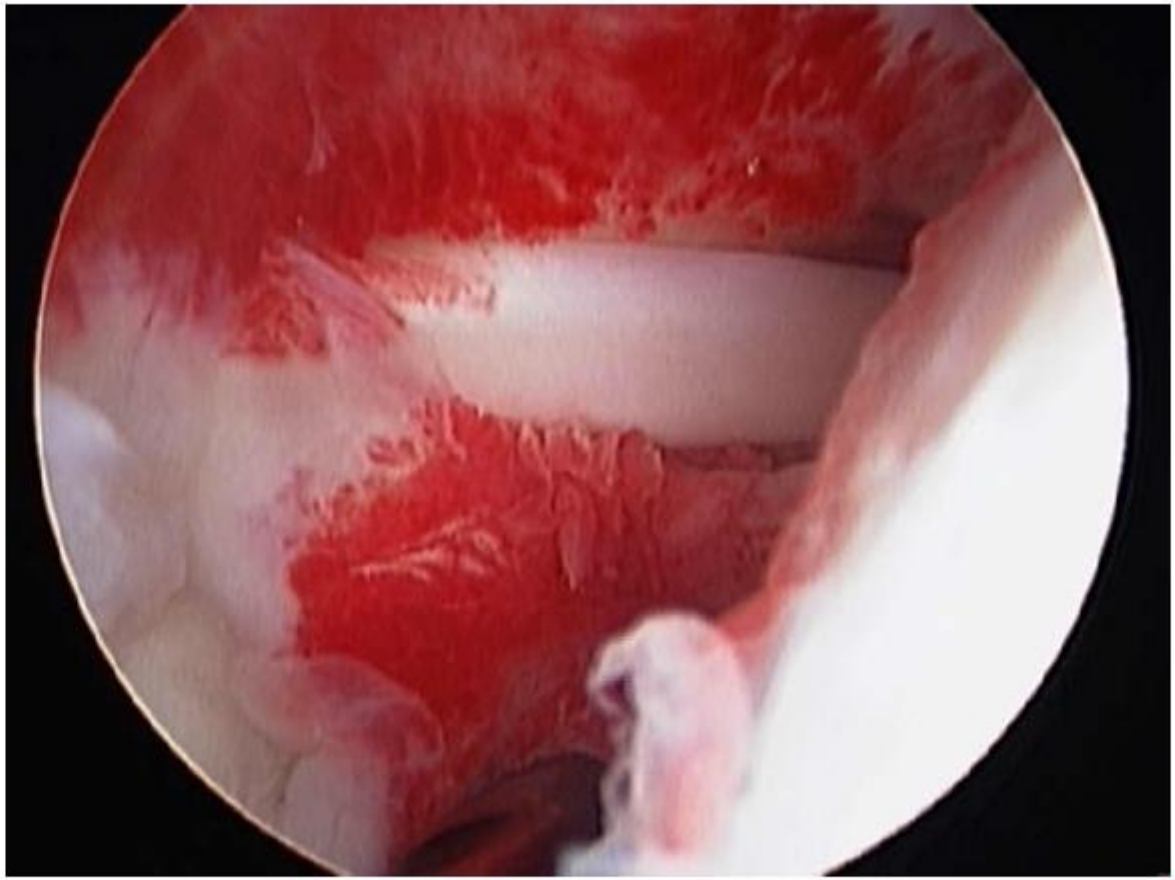

STADIO 3

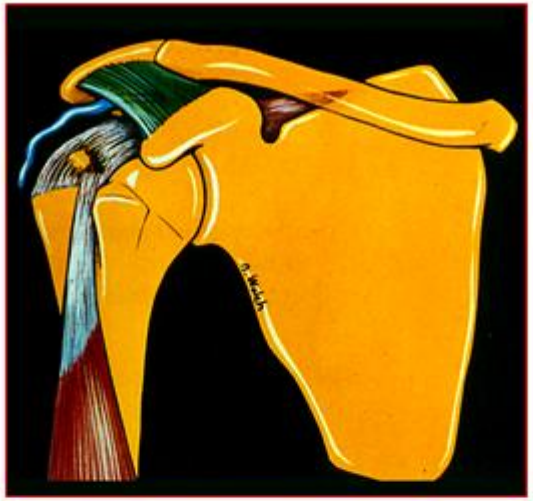

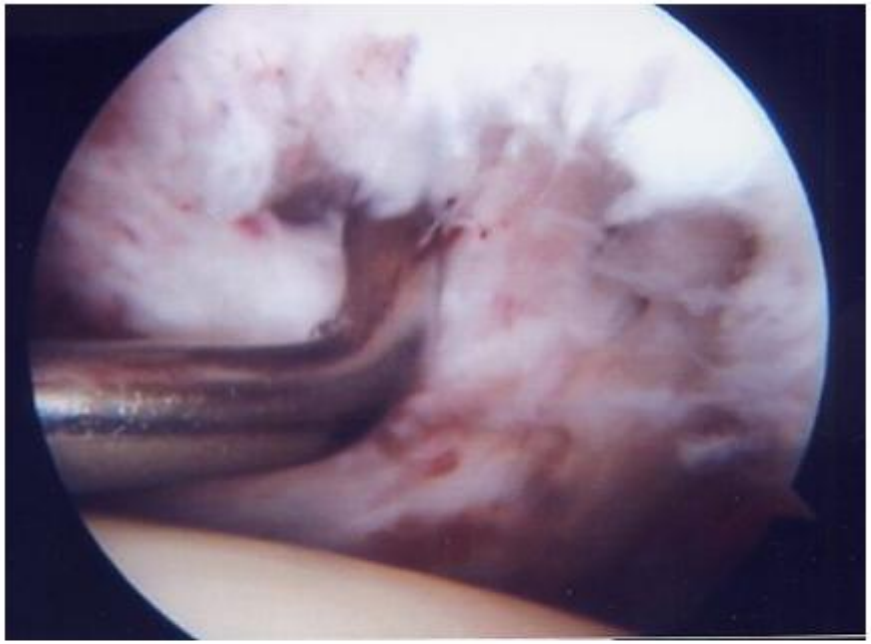

ROTTURA PARZIALE CUFFIA

TIPO

1 ROTTURA VERSANTE BURSALE

2 ROTTURA INTRAPARENCHIMALE

3 ROTTURA VERSANTE ARTICOLARE

TIPO 1

lesione versante bursale

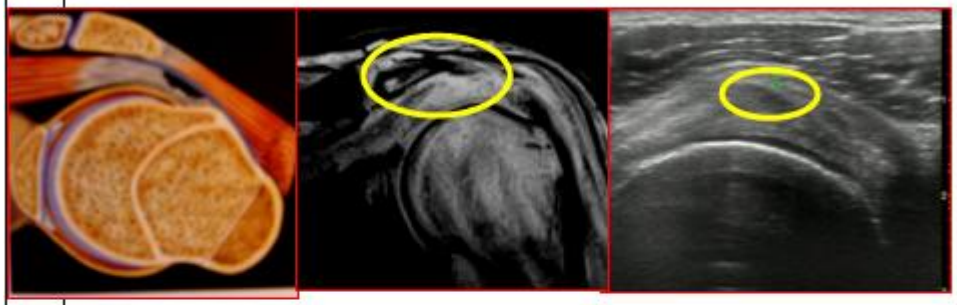

TIPO 2

lesione intraparenchim.

TIPO 3

lesione versante articol.

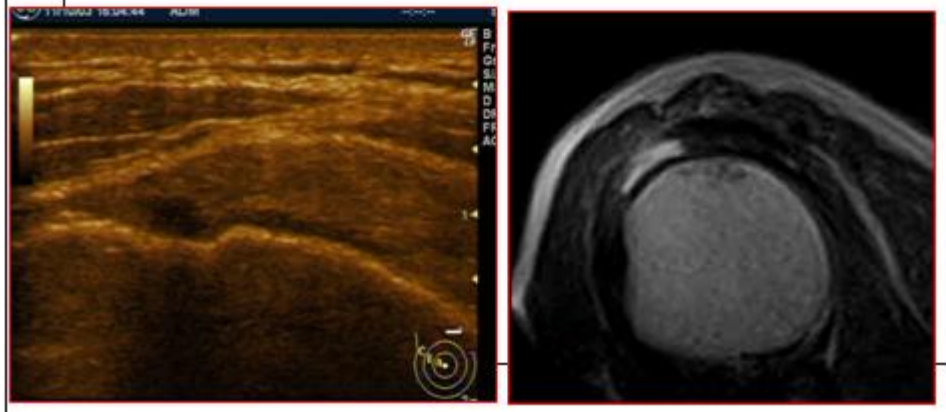

rottura totale di cuffia

sindrome da impingement

Paziente seduto o in piedi. Mantiene l'arto superiore lungo il fianco. L'esaminatore eleva l'arto superiore. Un dolore riferito dal paziente indica la presenza di una sindrome da conflitto o una patologia a carico della cuffia dei rotatori o della borsa sottoacromiale.

play

test di Neer

sindrome da impingement

Paziente seduto o in piedi. Pone la mano della spalla da esaminare sulla spalla controlaterale. Si ordina al paziente di alzare il gomito. L'esaminatore ne contrasta il movimento (conflitto fra trachite ed acromion). Un dolore riferito dal paziente indica la presenza di una sindrome da conflitto o una patologia a carico della cuffia dei rotatori o della borsa sottoacromiale.

play

test di Yocum

Impingement acromion-clavicolare

Paziente seduto o in piedi. L'esaminatore abduce la spalla. La comparsa di dolore fra i 60° e 120° indica la presenza di un conflitto subacromiale. Se il dolore si risveglia sopra i 120° è indice di una patologia a carico dell'articolazione acromion-claveare.

play

test dell'arco doloroso

articolazione acromion claveare

Paziente seduto.
L'esaminatore flette anteriormente di 90° la spalla e il gomito e la adduce forzatamente.
Il dolore riferito dal paziente indica una patologia a carico dell'articolazione acromion-claveare.

play

test dell'adduzione passiva

capo lungo del bicipite

Paziente seduto o in piedi. Mantiene la spalla flessa anteriormente di 90°, con il gomito esteso e l'avambraccio supinato. Il paziente eleva l'arto superiore controresistenza.
Un dolore riferito dal paziente indica la presenza di una lesione a carico del tendine del capo lungo del bicipite.

play

Palm up test

indicazioni terapeutiche

Stadio 1: trattamento conservativo.

Stadio 2: trattamento conservativo, eventuale sezione del legamento coraco-acromiale e bursectomia.

Stadio 3: acromionplastica anteriore, riparazione o ricostruzione della cuffia

cuffia dei rotatori

Paziente seduto o in piedi. Mantiene l'arto superiore intraruotato con gomito flesso di 90°, poggiando il dorso della mano sulla schiena. Da questa posizione allontana e avvicina la mano dal dorso attivamente e controresistenza. Un'ipostenia o dolore avvertiti dal paziente nel corso del test indicano una sofferenza del tendine sottoscapolare.

play

lift off test - sottoscapolare

cuffia dei rotatori

Paziente seduto o in piedi. L'esaminatore abduce la spalla fino al massimo grado consentito. Successivamente lascia il braccio e chiede al paziente di abbassarlo lentamente. Il test è positivo ed indica una lesione della cuffia dei rotatori quando il paziente è in grado di abbassare il braccio, in genere, sino a 100° di abduzione per poi perderne il controllo (il braccio cade improvvisamente).

play

test di Jobe - sovraspinoso

Traumi diretti o indiretti

traumi ripetuti delle strutture periarticolari dovuti all'esecuzione del gesto sportivo e/o lavorativo "*over head*"

Sport di lancio

Fasi pericolose

CARICAMENTO TARDIVO

Elevata attività

- dei fissatori della scapola
- del sottospinoso e piccolo rotondo (che extraruotano e contengono posteriormente la testa omerale)
- del sottoscapolare come forza compressiva

Il sottoscapolare, il gran pettorale, il gran dorsale sono posizionati anteriormente alla testa omerale e la contengono evitando una traslazione anteriore

sollecitazione dinamica
in extrarotazione

meccanica del lancio

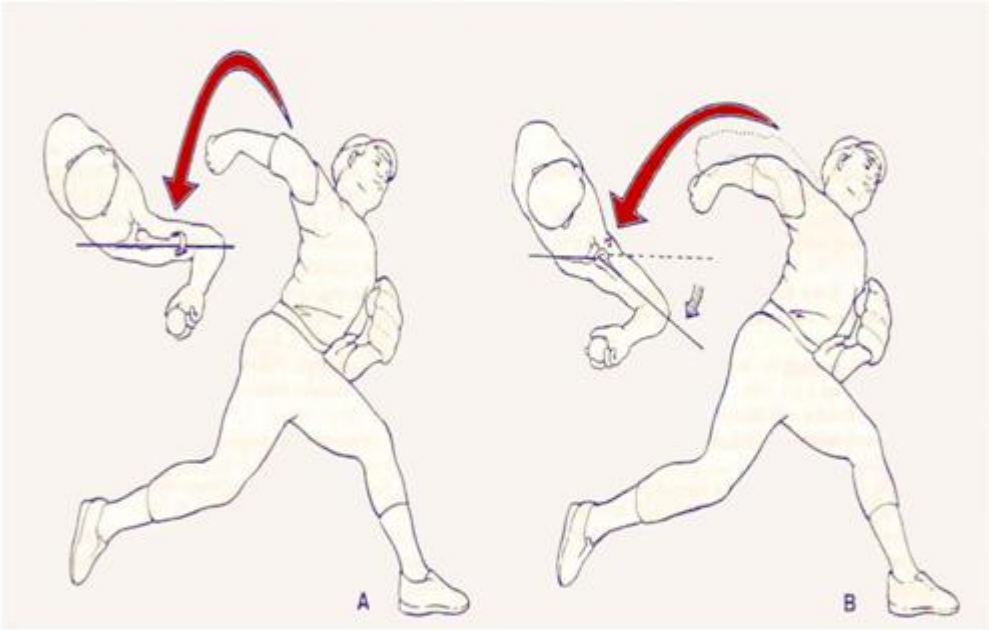

normale patologica

ACCELERAZIONE

Elevata attività:

dei fissatori di scapola

del deltoide posteriore e sovraspinoso

che contengono posteriormente la testa

del piccolo rotondo che la trattiene

del gran pettorale (per l'intrarotazione forzata)

del sottoscapolare che controlla il centramento della testa durante l'intrarotazione

DECELERAZIONE

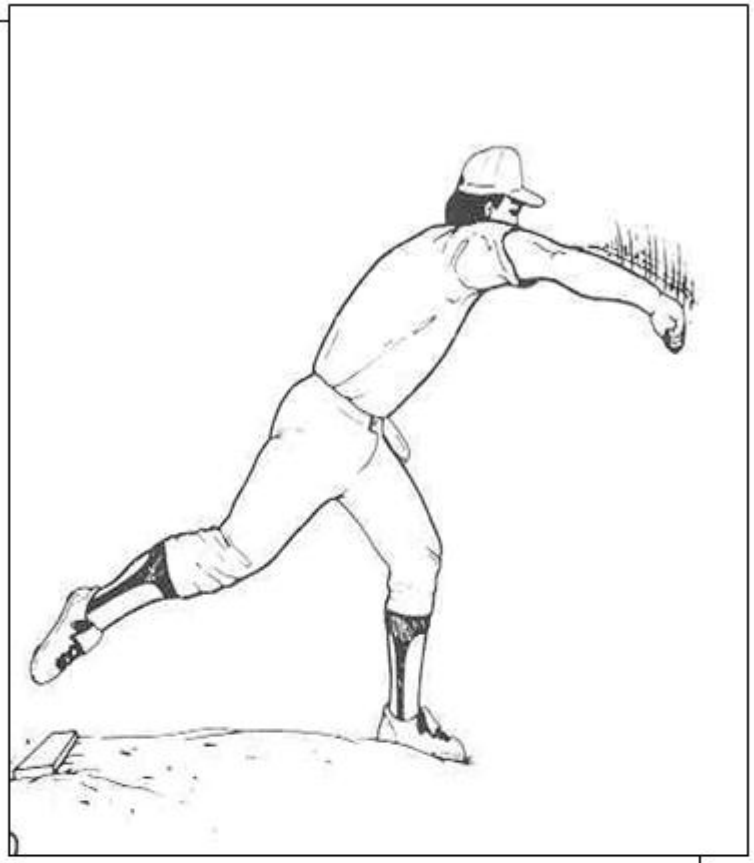

Elevata attività di:

- piccolo rotondo
  sottoscapolare
  gran dorsale (+++)

Tennis

L'omero viene abdotto sul piano coronale e massimamente extraruotato tanto che iperangolarsi ed entrare in conflitto con la parte postero-superiore del cercine glenoideo

Tendinopatia calcifica



lesioni della cuffia

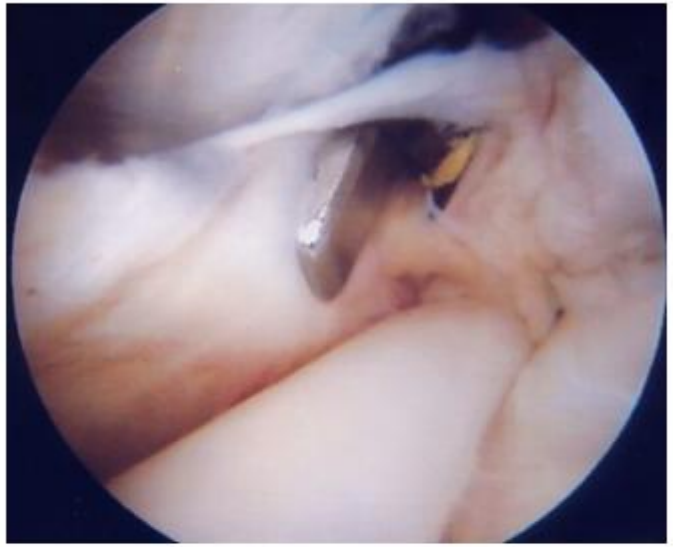

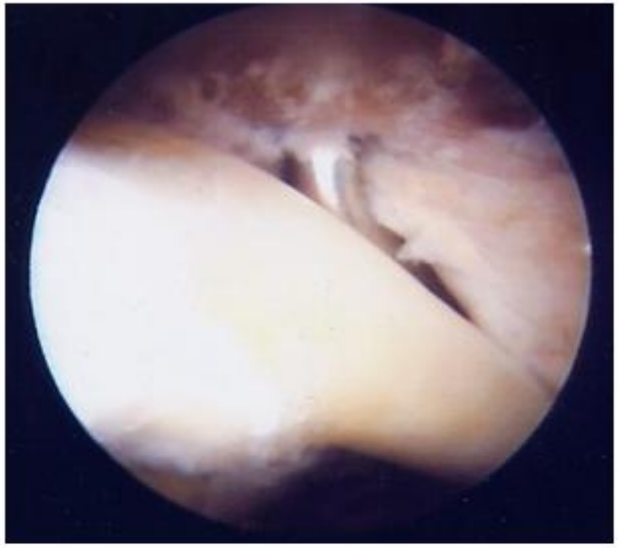

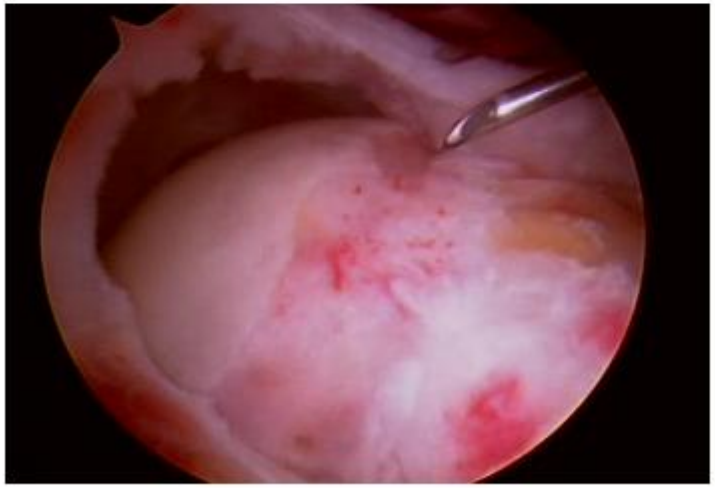

Principi della riabilitazione della spalla

- ridurre al minimo l'immobilizzazione
- evitare sollecitazioni eccessive per la cicatrizzazione dei tessuti
- programma di riabilitazione basato su ricerche cliniche
- programma di riabilitazione adattato ad ogni paziente (sec. lo sport praticato)

occorre l'integrazione tra misure riabilitative e misure preventive per ridurre gli eventi lesivi microtraumatici reiterati

è fondamentale comprendere la meccanica dello sport ed il meccanismo traumatico specifico che varia a secondo dello sport praticato

è importante per prima cosa analizzare il gesto sportivo:
- per valutarne la biomeccanica anomala
- per trovarne le opportune contromisure
- per chiarire gli obbiettivi del trattamento

MOBILIZZAZIONE PASSIVA

Precoce: è fondamentale per ristabilire un arco di movimento attivo normale

la sollecitazione precoce condiziona le caratteristiche del tessuto cicatriziale rendendolo più elastico

La combinazione di basso carico e lunga durata della trazione è la più efficace per avere un allungamento permanente ed evitare contratture di difesa

Inoltre fornisce feedback propriocettivo al SNC con conseguente diminuzione dell'intensità del dolore

ESERCIZI IN CATENA CINETICA APERTA

Quando?

richiesta prevalente di
contrazioni concentriche

ESERCIZI IN CATENA CINETICA CHIUSA CON CARICO CORPOREO SULLA SPALLA

Quando?

richiesta prevalente di contrazioni
eccentriche e di co-contrazioni

- ✓ migliorano il controllo neuromuscolare
- ✓ utili per ripristinare stabilità dinamica

Ricerca del gesto e della postura corretta

instabilità spalla

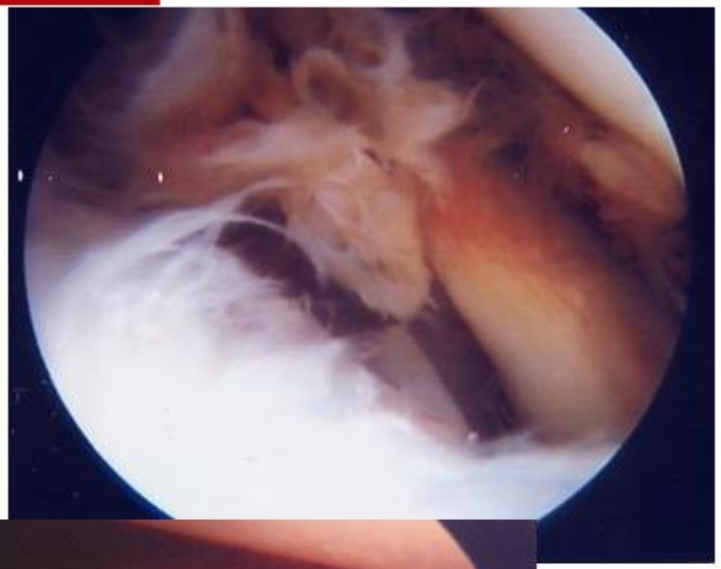

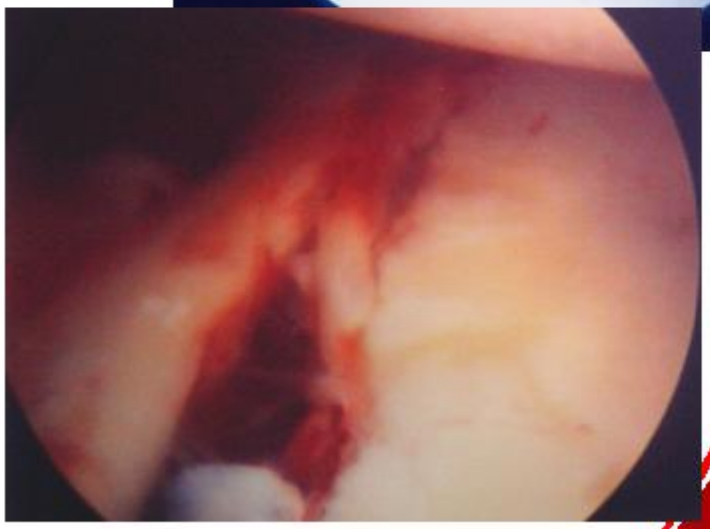

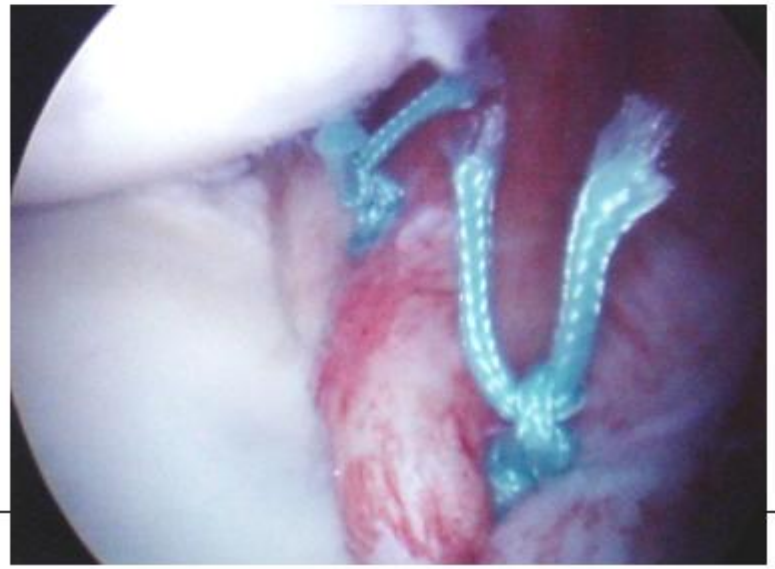

instabilità spalla

Paziente seduto o in piedi. Mantiene l'arto superiore lungo il fianco. L'esaminatore con una mano stabilizza la scapola e con l'altra applica una sollecitazione anteriore e posteriore sulla testa dell'omero. L'esame deve essere eseguito anche alla spalla controlaterale. Una translazione della spalla in esame maggiore rispetto alla controlaterale, è indice di lassità capsulare.

play

test del cassetto

instabilità spalla

L'esame può essere eseguito con il paziente supino, seduto o in piedi. Col paziente in decubito supino (posizione di maggior rilassamento per il paziente) l'esaminatore abduce ed extraruota l'arto superiore, con gomito flesso a 90°.
In presenza di una instabilità anteriore o di una lussazione abituale anteriore, il paziente reagisce manifestando ansietà.

play

test dell'apprensione

IL GOMITO

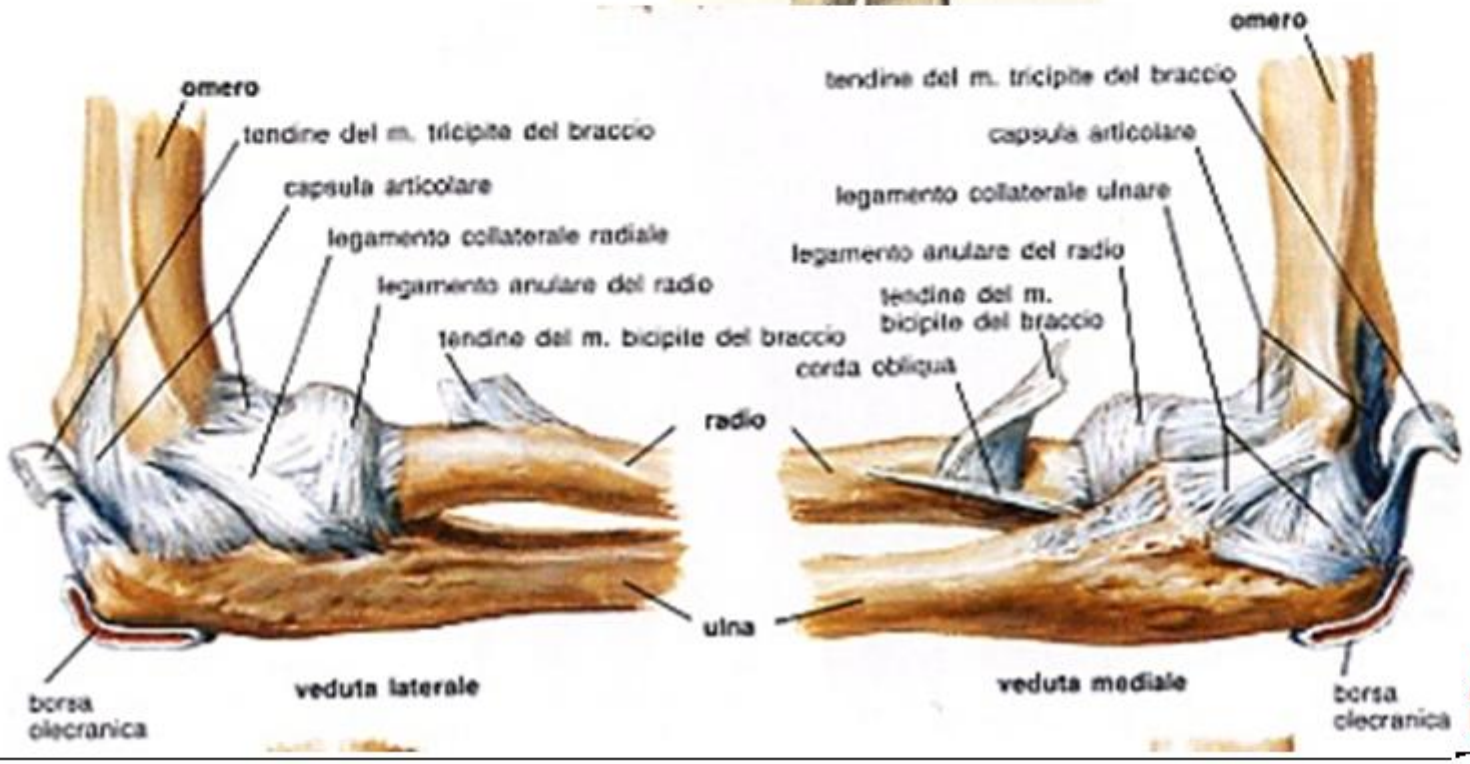
omero
tendine del m. tricipite del braccio
capsula articolare
legamento collaterale radiale
legamento anulare del radio
tendine del m. bicipite del braccio
radio
ulna
borsa olecranica
veduta laterale
omero
tendine del m. tricipite del braccio
capsula articolare
legamento collaterale ulnare
legamento anulare del radio
tendine del m. bicipite del braccio
corda obliqua
veduta mediale
borsa olecranica

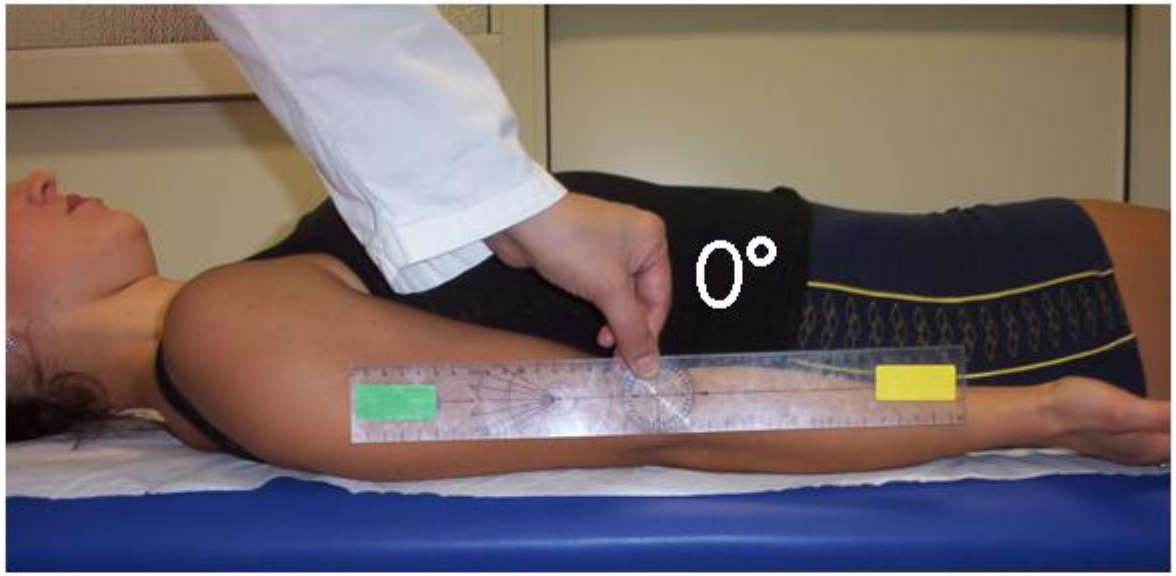
0°

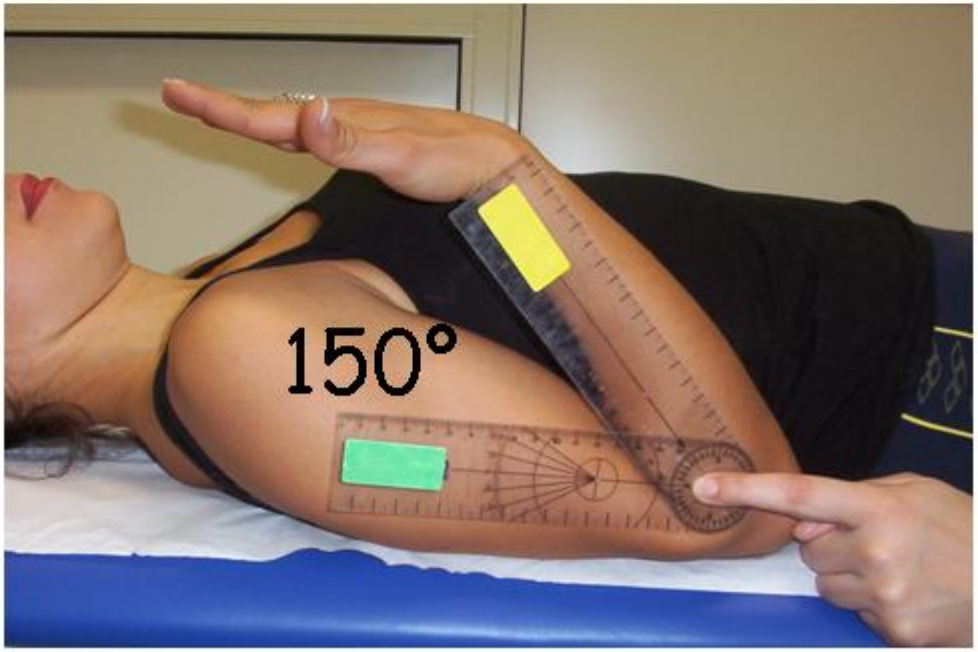
150°

muscoli flessori gomito

brachiale

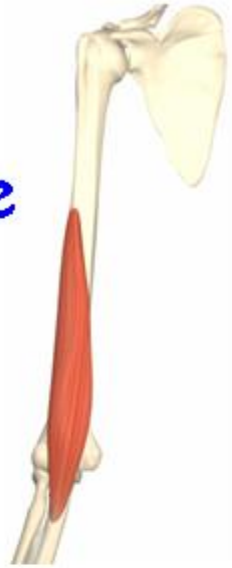

bicipite

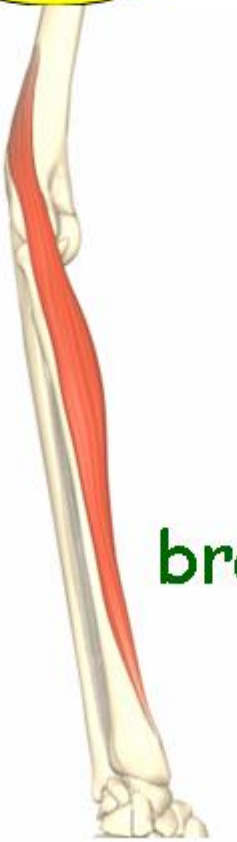

brachioradiale

supinatore

M. BRACHIALIS

origine: facce anteromediale ed anterolaterale dell'omero 3° medio

inserzione: tuberosità dell'ulna

innervazione: nervo muscolocutaneo (C5-C6)

azione: flette l'avambraccio

M.BICEPS BRACHII CAPUT LONGUM

origine: tuberosità sovraglenoidea della scapola e dal labbro glenoideo

inserzione: tuberosità bicipitale del radio

innervazione: nervo muscolocutaneo (C5-C6)

azione: supina flette l'avambraccio sul braccio e questo sulla spalla

M.BICEPS BRACHII CAPUT BREVE

origine: apice processo coracoideo

inserzione: tuberosità bicipitale delradio

innervazione: nervo muscolocutaneo

(C5-C6)

azione: supina flette l'avambraccio sul braccio e questo sulla spalla

M. BRACHIORADIALIS

origine: margine laterale dell'omero

inserzione: processo stiliodeo del radio

innervazione: nervo radiale (C5-C6)

azione: flette l'avambraccio

muscoli estensori gomito

tricipite

anconeo

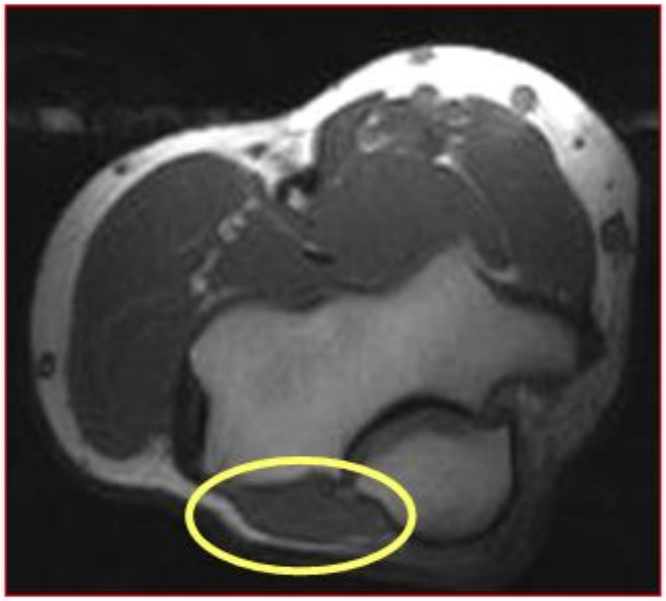

origine: parte posteriore dell'epicondilo

inserzione: 3° superiore faccia posteriore dell'ulna

innervazione: dal nervo radiale (C5-C6)

azione: estende l'avambraccio

muscoli estensori gomito

M. TRICEPS BRACHII CAPUT LONGUM

origine: tuberosita glenoidea scapola labbro glenoideo

inserzione: facce superiori e posteriori e margini dell'olecrano

innervazione: nervo radiale (C6-C8)

azione: estende l'avambraccio ed adduce il braccio

M. TRICEPS BRACHII, CAPUT MEDIALE

origine: faccia posteriore dell'omero inferiormente al solco del nervo radiale

inserzione: facce superiori e posteriori e margini dell'olecrano

innervazione: nervo radiale (C6-C8)

azione: estende l'avambraccio ed adduce il braccio

M. TRICEPS BRACHII, CAPUT LATERALE

origine: faccia posteriore dell'omero superiormente al solco del nervo radiale

inserzione: facce superiori e posteriori e margini dell'olecrano

innervazione: nervo radiale (C6-C8)

azione: estende l'avambraccio ed adduce il braccio

asse longitudinale
sui cui avviene
prono - supinazione

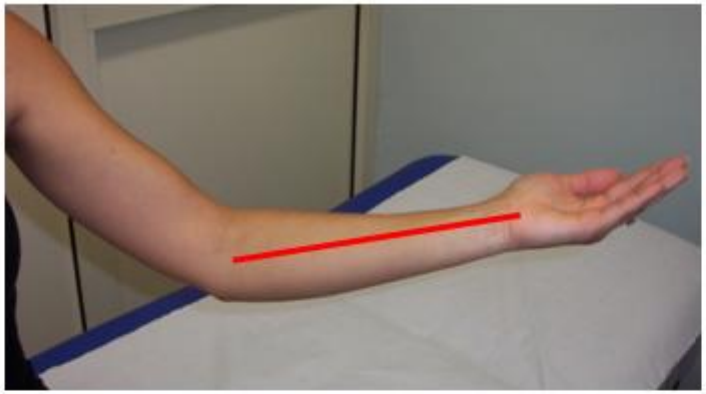

muscoli pronatori gomito

pronatore rotondo

pronatore quadrato

flessore radiale del carpo

M. PRONATOR TERES CAPUT HUMERALE

origine: faccia anteriore dell'epitroclea e dal margine mediale dell'omero

inserzione: 3° medio faccia laterale del radio

innervazione: nervo mediano (C6-C7)

azione: ruota il radio all'interno (pronazione) e flette l'avambraccio

M. PRONATOR TERES CAPUT ULNARE

origine: faccia processo coronoideo dell'ulna

M. PRONATOR QUADRATUS

origine: 3° inferiore della faccia anteriore del margine anteriore dell'ulna

inserzione: 3° inferiore della faccia anteriore e margine anteriore del radio

innervazione: nervo mediano (C6-T1)

azione :ruota medialmente l'avambraccio (pronazione)

M. FLEXOR CARPI RADIALIS

origine: faccia anteriore dell'epitroclea

inserzione: base 2° metacarpo

innervazione: dal nervo mediano (C6-C7)

azione: flette la mano e l'avambraccio, ruotandoli all'interno (pronazione)

muscoli supinatori gomito

bicipite

breve supinatore

brachioradiale

M. SUPINATOR

origine: epicondilo, legamento collaterale radiale del gomito, legamento anulare del radio

inserzione: facce anteriore e laterale del radio

innervazione: dal nervo radiale (C5-C6)

azione: ruota in fuori l'avambraccio (supinazione)

TENDINOPATIE DEL GOMITO

EPICONDILITE

1 estensore radiale breve del carpo
2 estensore radiale lungo del carpo
3 estensore comune delle dita
4 supinatore

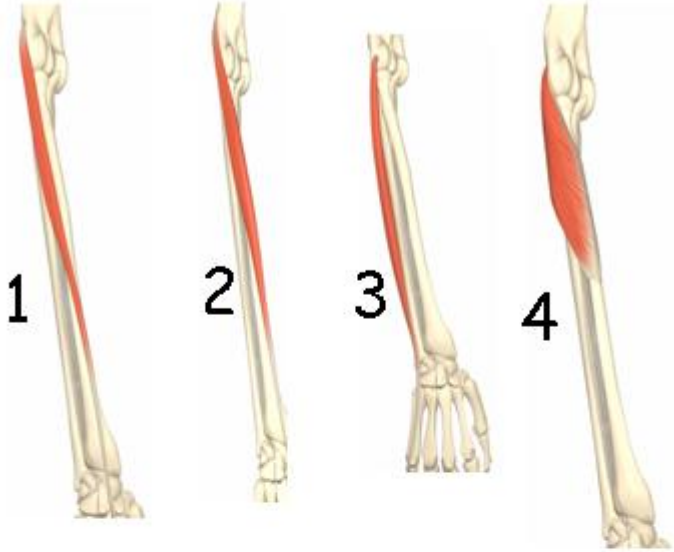

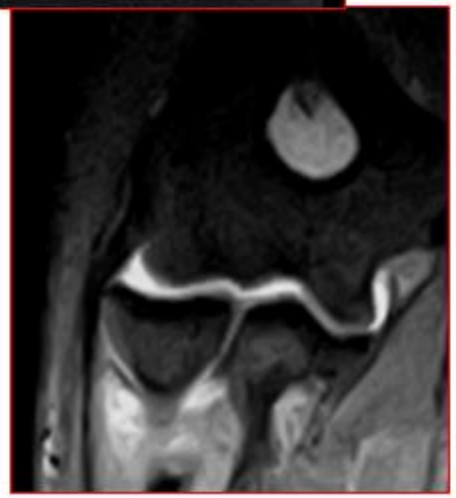

EPIDEMIOLOGIA

40 50 % tennis
altri sport: nuoto, scherma, lanci

attività professionali o ricreative con uso ripetitivo e forzato di strumenti comportanti flesso - rotazione dell'avambraccio

4° decade di vita

DIAGNOSI CLINICA

- Test di Thomsen
- chair test

IMAGING

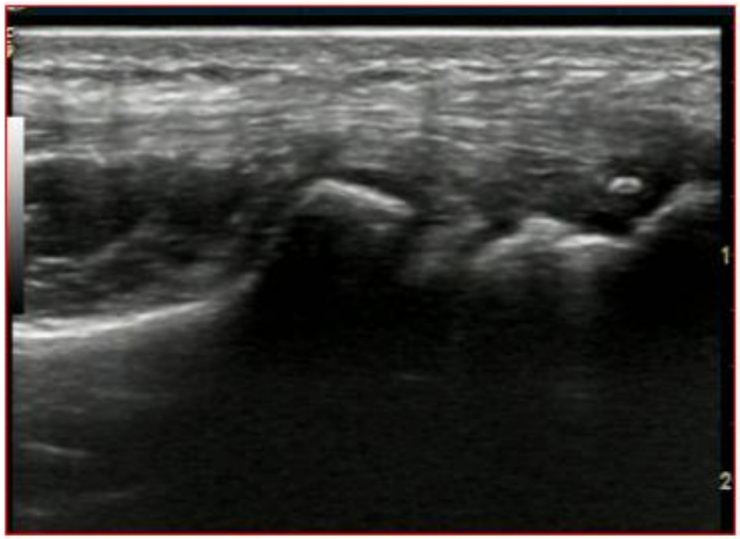

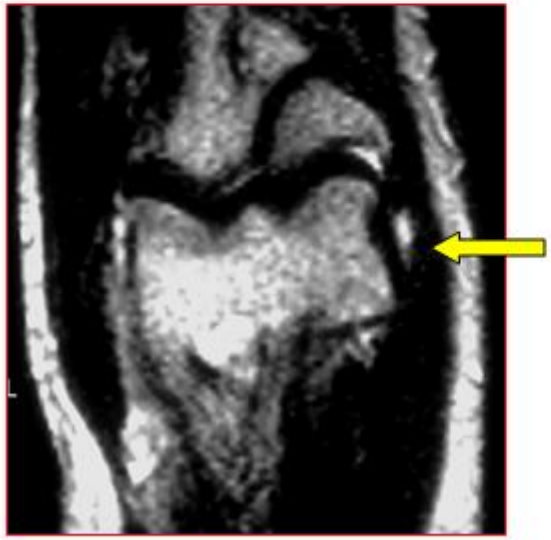

TRATTAMENTO CONSERVATIVO

- modifica del gesto atletico-professionale
- rieducazione funzionale

non responders (dopo almeno 1 anno) = chirurgia

- distacco degli epicondiloidei
- asportazione tessuto di granulazione
- decorticazione e drilling condiloideo

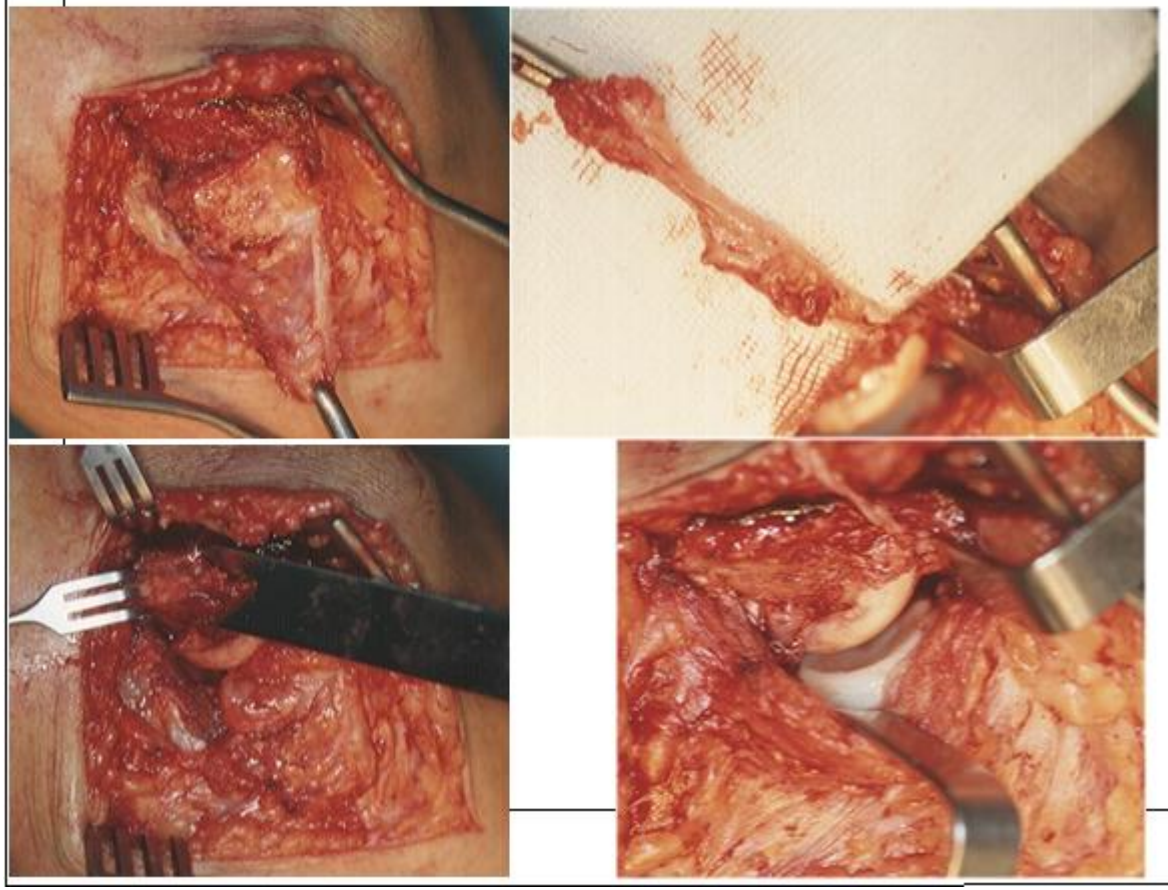

EPITROCLEITE

1 pronatore rotondo
2 flessore radiale del carpo
3 flessore ulnare del carpo

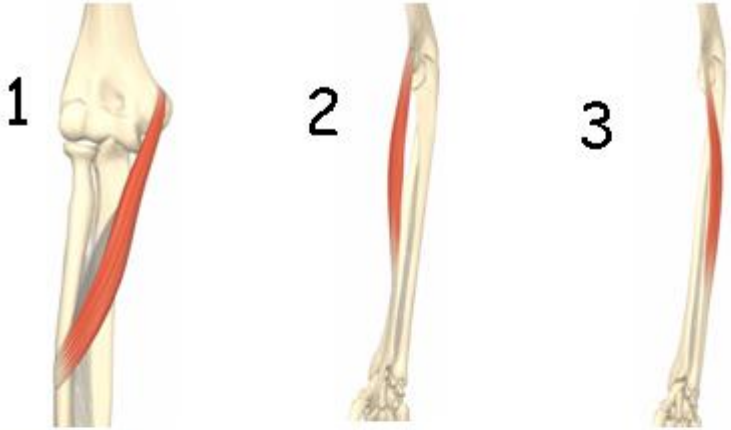

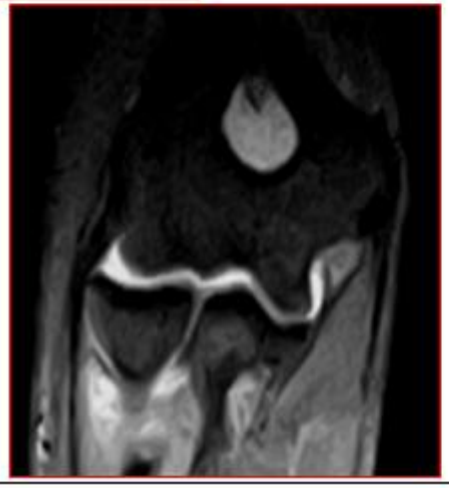

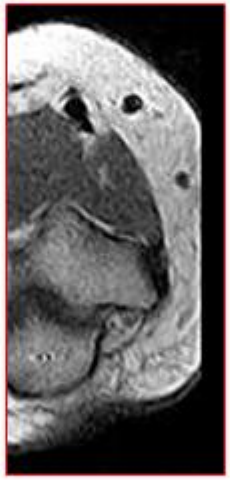

• Gomito del golfista

TRATTAMENTO CONSERVATIVO

- modifica del gesto atletico-professionale
- rieducazione funzionale

compressione del nervo ulnare al gomito

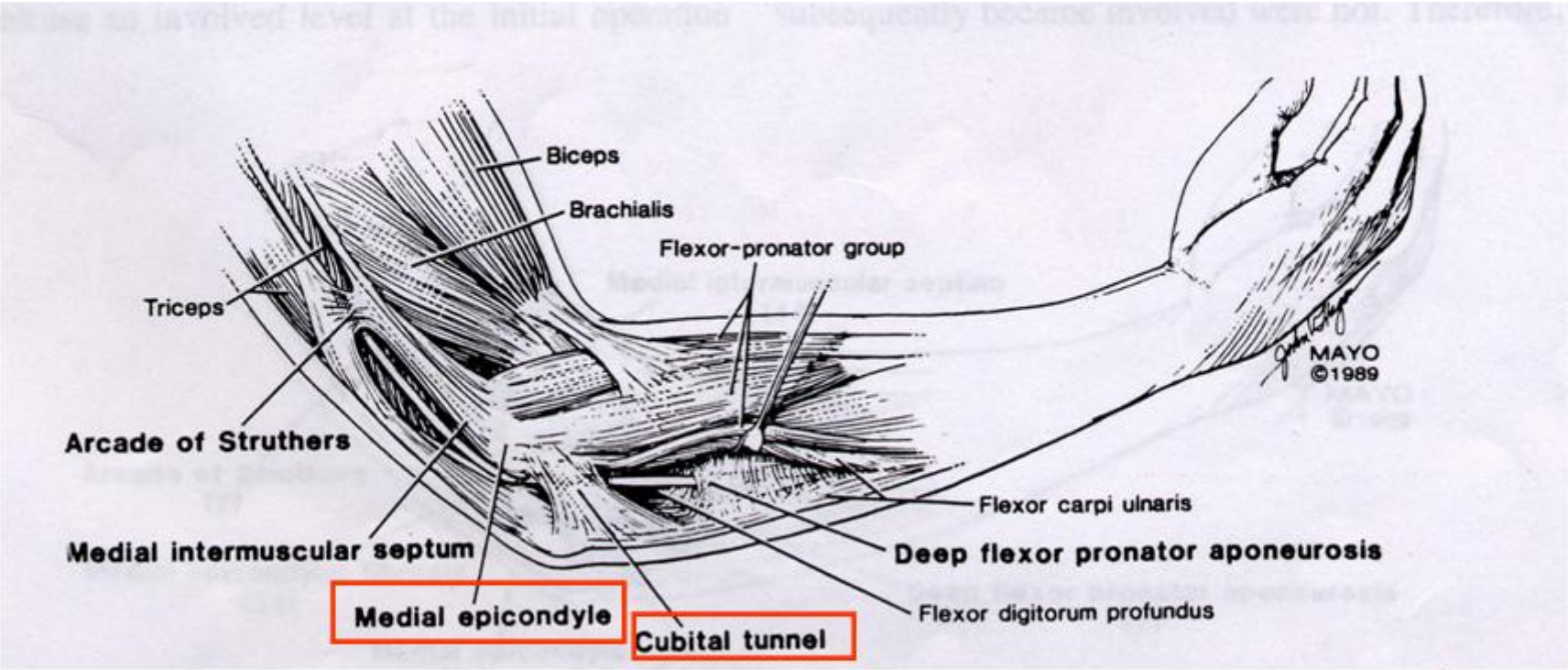

nervo ulnare al gomito

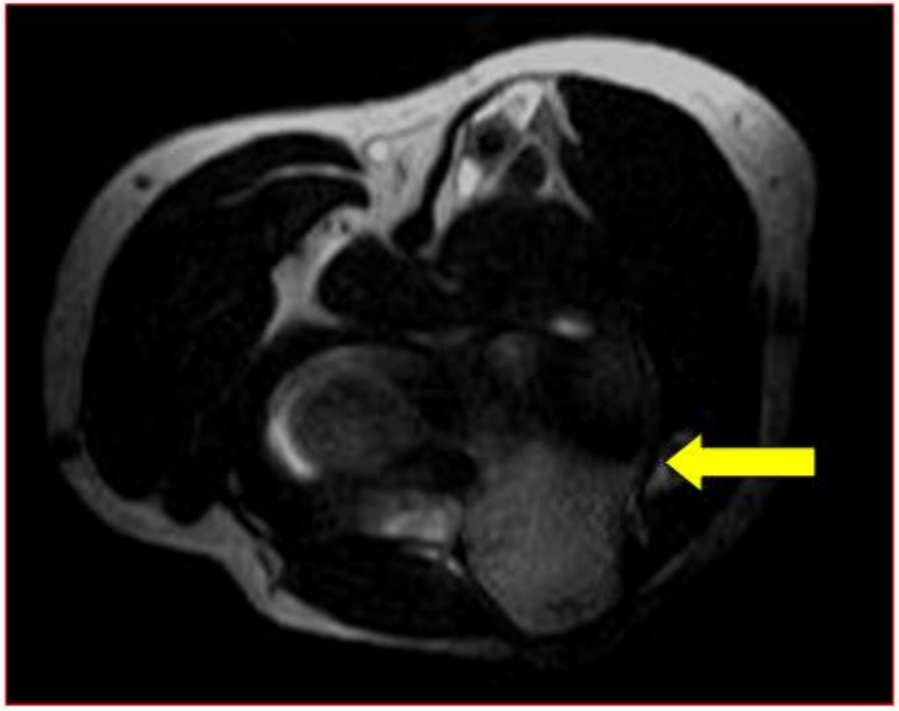

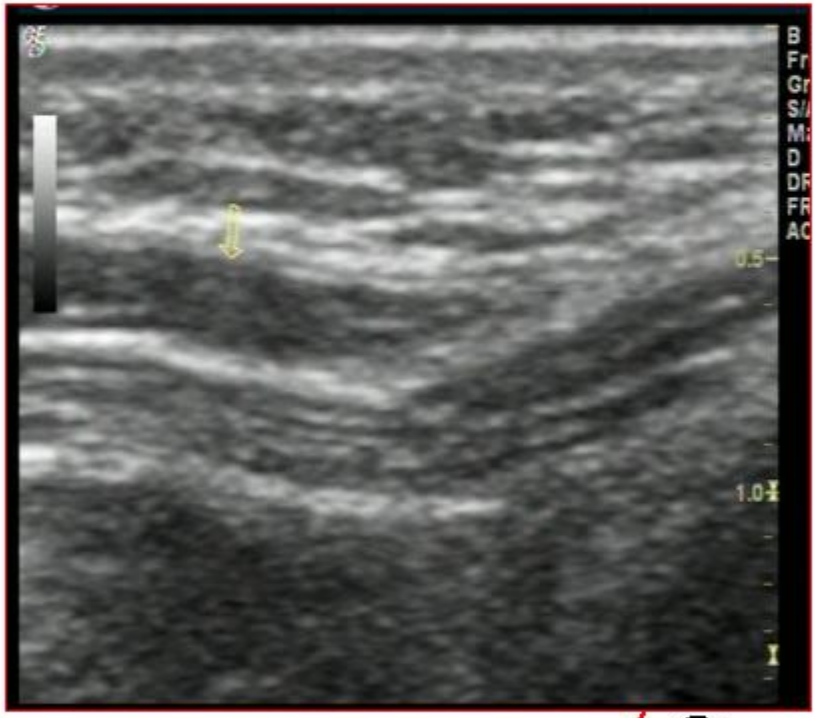

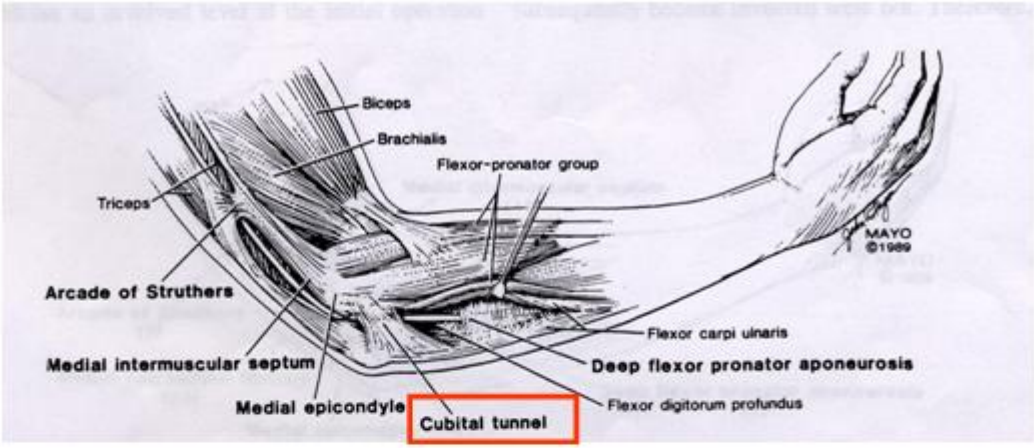

riduzione volume tunnel

Artrosi con calcificazioni

Sclerosi arcata fibrosa

Esiti fratt-luss. Gomito

Cubito valgo post-traumatico

Cubito valgo congenito

Idiopatico (?) N.B. Il più frequente

aumento del contenuto

Cisti artrogene

Neoplasie

sclerosi del legamento arcuato

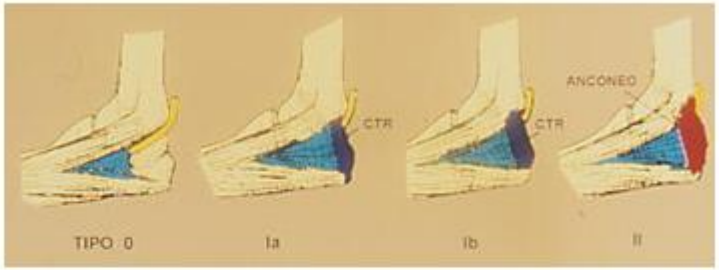

esiti di frattura

gomito valgo

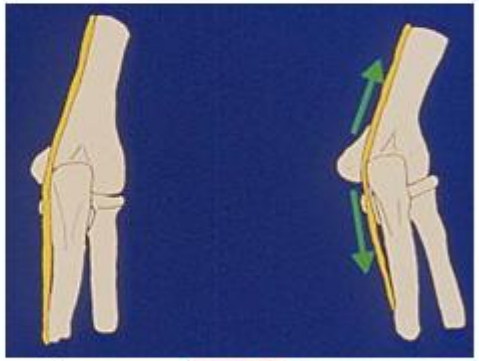

cisti artrogene

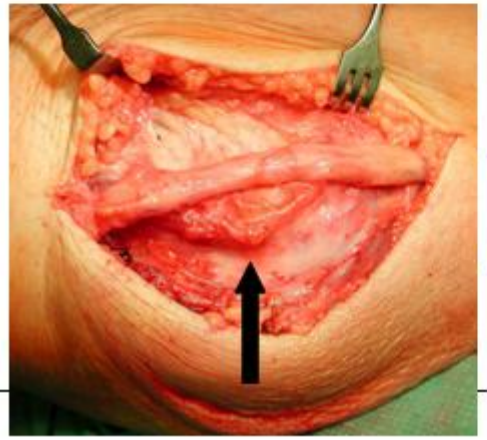

calcificazioni

il tunnel cubitale non è un recipiente statico ma è una struttura dinamica

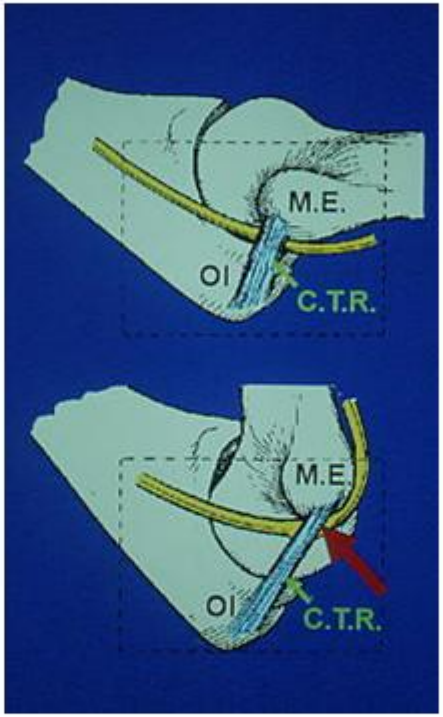

in flessione i punti di inserzione del ligamento arcuato si allontanano per cui il ligamento viene stirato e si avvicina al nervo ulnare, determinando un potenziale conflitto

stadiazione clinica sec. Mc Gowan

Grado 1 : parestesie ed ipoestesie (fase irritativa)

Grado 2 : parestesie, ipoestesie, modesta ipovalidità, eventuali lievi ipotrofie (fase deficitaria)

Grado 3 : parestesie, ipoestesie, marcato deficit muscolare ipotrofie-atrofie (fase paralitica)

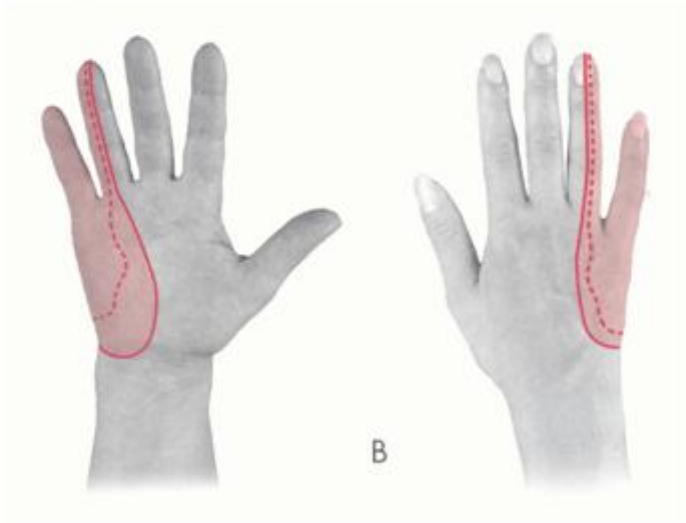

area di ipoanestesia dovuta a lesione del nervo ulnare

- fase irritativa parestesie
- fase deficitaria ipoestesie
- fase paralitica anestesia

- segno di Tinel

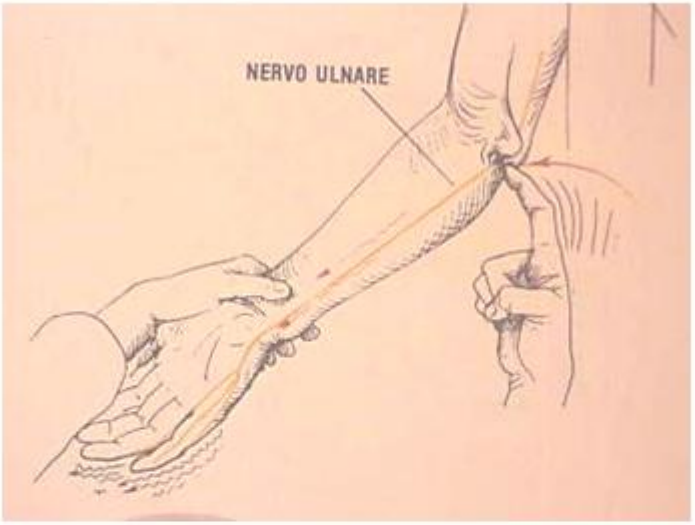

- segno di Froment o del giornale



- fase paralitica atrofia del 1° spazio

diagnosi

clinica

radiografica

ecografica

e m g

TRATTAMENTO CHIRURGICO

IL POLSO

L'articolazione radioulnare distale è un ginglimo laterale.

L'articolazione radiocarpica è una condiloartrosi. La superficie prossimale ha una forma di cavità ovale, la cavità glenoidea, quella distale si presenta come un condilo.

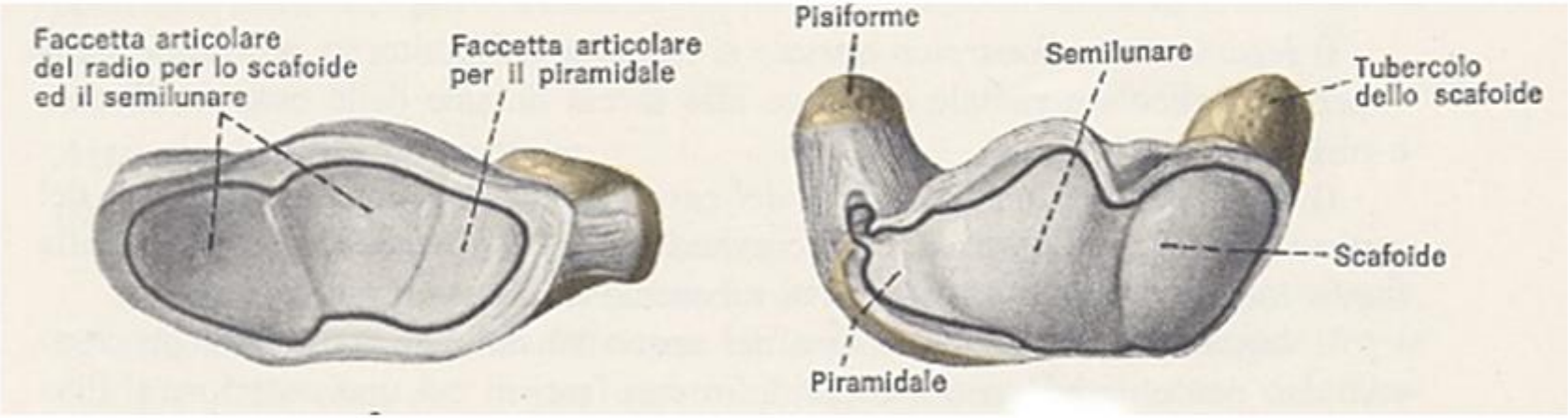

I mezzi di unione sono rappresentati dalla capsula articolare e da legamenti volari, dorsali e collaterali

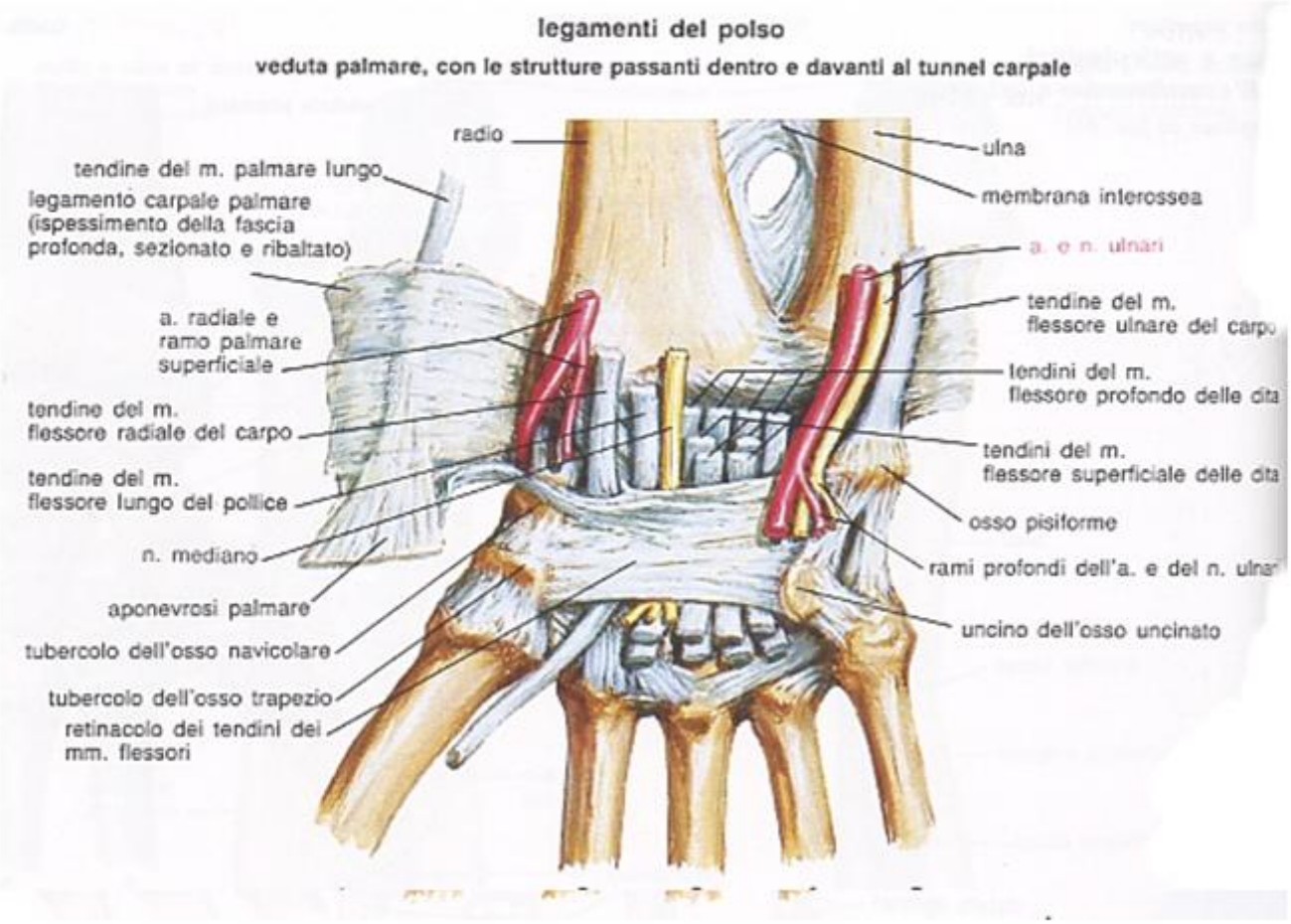

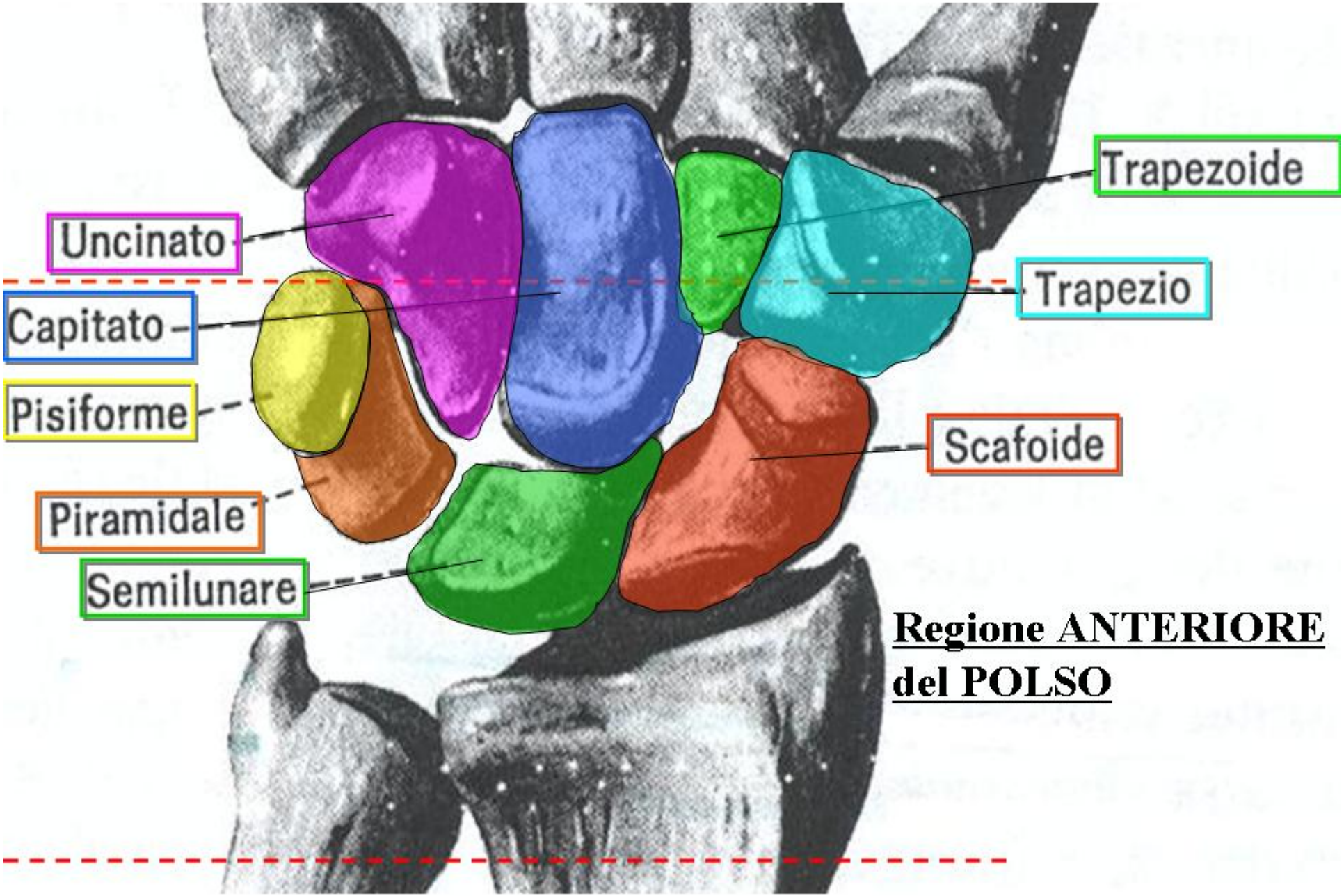

Regione ANTERIORE del POLSO

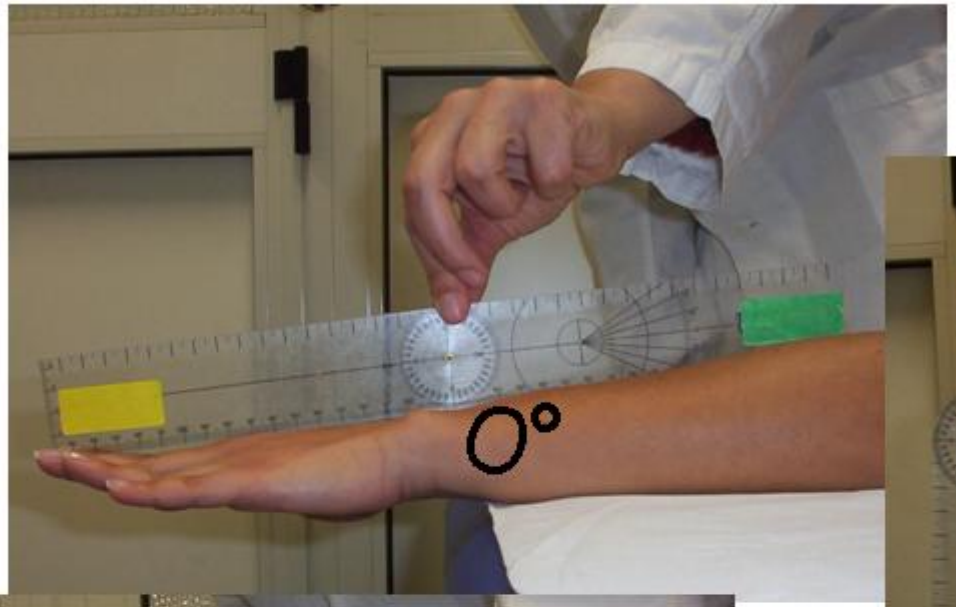
0°

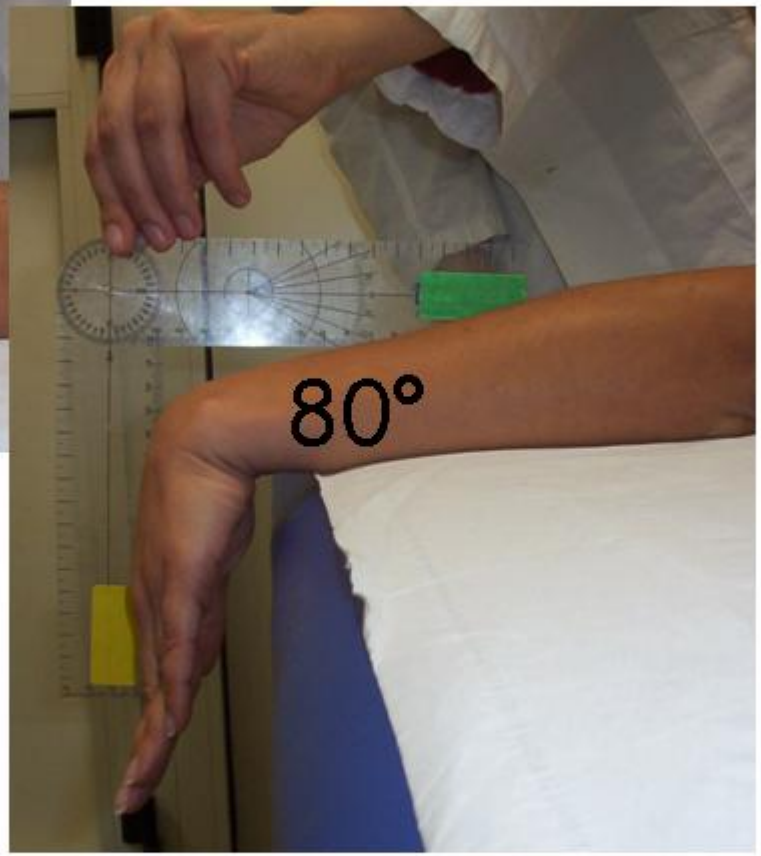
80°

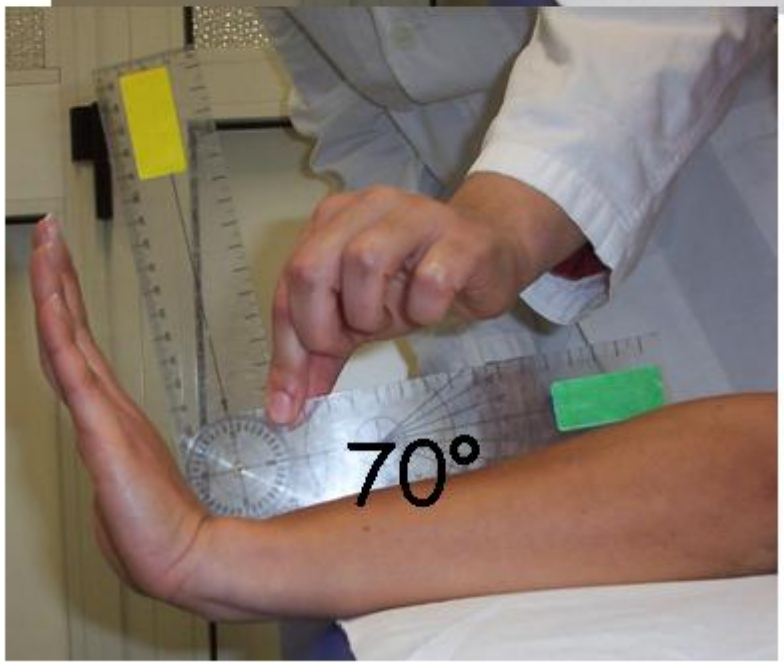
70°

muscoli flessori polso

M. FLEXOR CARPI RADIALIS

origine: faccia anteriore dell'epitroclea

inserzione: base del 2° metacarpo

innervazione: dal nervo mediano (C6-C7)

azione: flette il polso e l'avambraccio, ruotandoli all'interno (pronazione)

M. FLEXOR CARPI ULNARIS

origine: faccia anteriore dell'epitroclea

inserzione: sul pisiforme, tramite i legamenti di quest'ultimo all'uncinato ed al 5° metacarpo

innervazione: nervo ulnare (C7-T1)

azione: flette ed adduce il polso

muscoli estensori polso

M. EXTENSOR CARPI RADIALIS BREVIS

origine: faccia anteriore dell'epicondilo e dal legamento collaterale radiale

inserzione: faccia dorsale della base del 3° metacarpo

azione: estende ed abduce il polso

azione: estende ed inclina mediamente il polso

abduzione o radializzazione - adduzione o ulnarizzazione



estensore ulnare del carpo

flessore ulnare del carpo

flessore radiale del carpo

estensore radiale lungo del carpo

estensore radiale breve del carpo

Tabacchiera anatomica

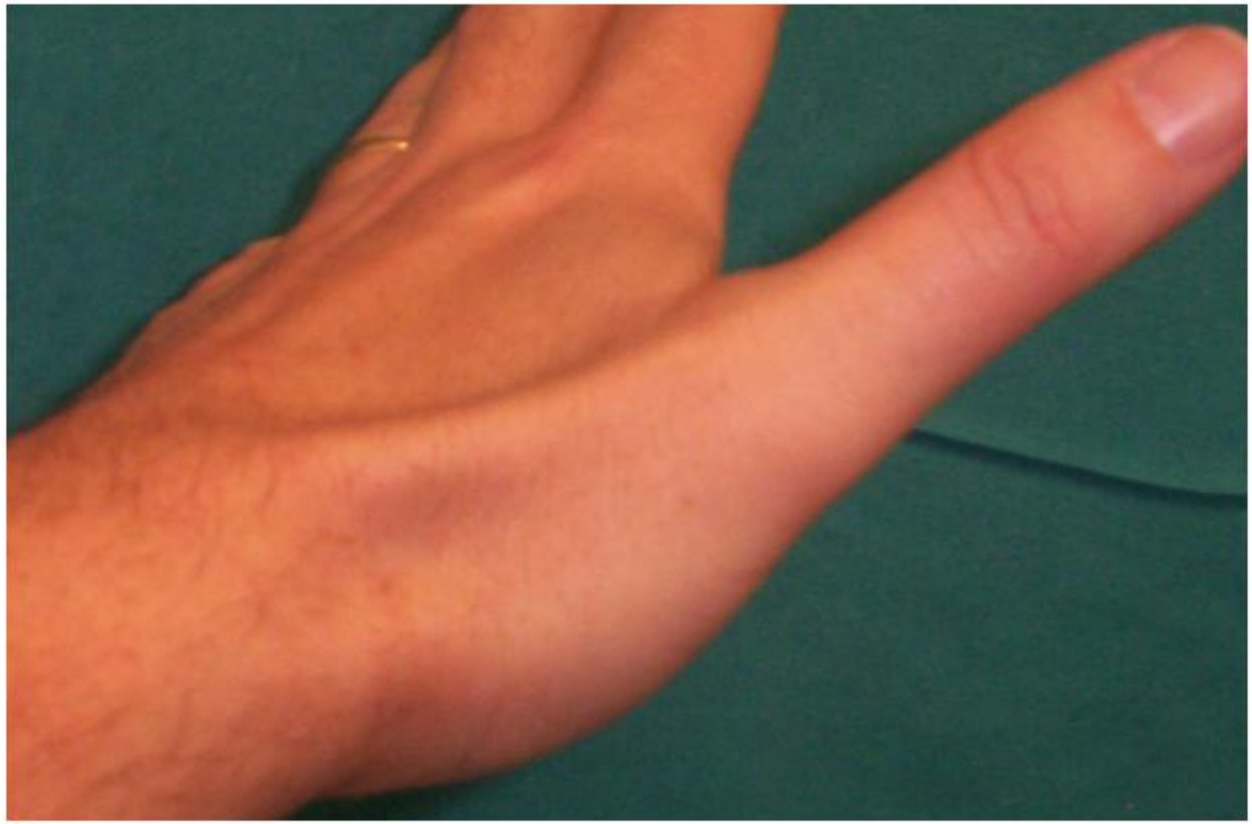

tendini dell' abduttore lungo, estensore breve (bordo radiale)
ed estensore lungo del pollice (bordo ulnare)

Test di Finkelstein

morbo di De Quervain

tendini dell' abduttore lungo, estensore breve
(bordo radiale) della tabacchiera anatomica

digitopressione sulla stiloide radiale

test per la stiloidite radiale o
per il morbo di De Quervain

TENOSINOVITI

Essudative	Flogosi post-traumatiche
Proliferative	Ipertrofia del panno. m.reumatiche
Stenosanti	Canali osteo-fibrosi De Quervain dito a scatto
Dupuytren	Fibrosi aderenziale delle guaine

DE QUERVAIN

Segno di Francon	Dolore alla abduzione forzata contro resistenza
Segno di Finkelstein	Dolore alla deviazione ulnare

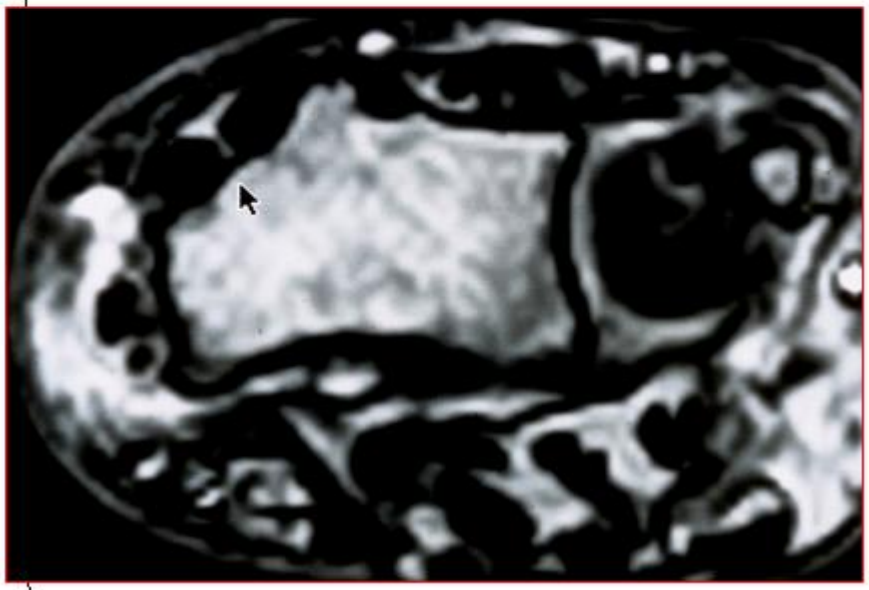

COMPRESSIONE DEL NERVO ULNARE AL POLSO (CANALE DI GUYON)

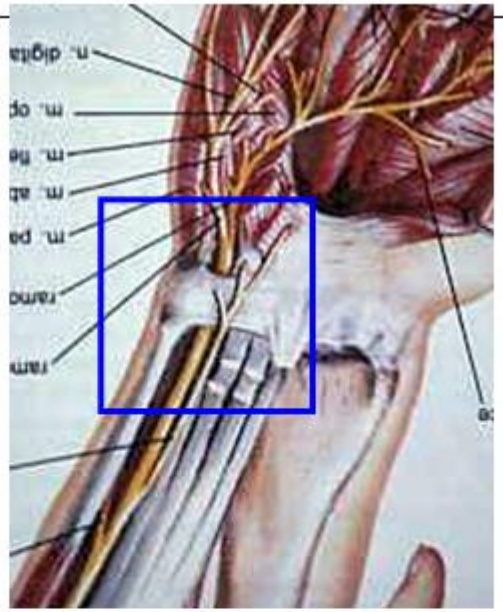

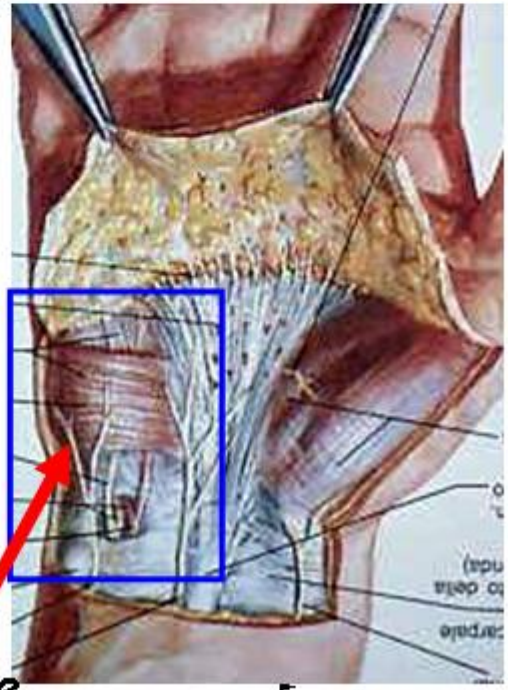

muscolo palmare breve

ETIOPATOGENESI

Neoformazioni (+ fq gangli artrogeni)
Anomalie muscolari
Esiti postraumatici (fratture di polso, fratture di uncinato e pisiforme)
Lesioni microtraumatiche
Trombosi dell'arteria ulnare
Edema conseguente a traumi ed ustioni
Sclerosi idiopatica del tetto del canale

QUADRO CLINICO

Dolore al polso
Irradiazione al lato palmare del 4° e 5°
Associati deficit sensitivi e motori
Esacerbazione notturna sintomatologia

a seconda del livello di compressione
la sintomatologia può variare

intervento di neurolisi

intervento di neurolisi

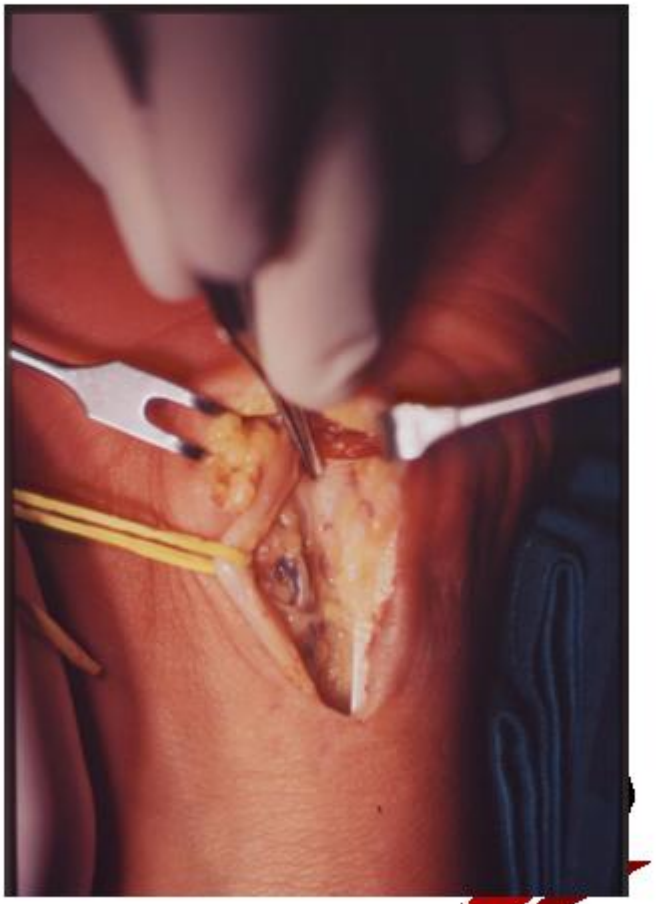

compressione del nervo mediano al polso (tunnel carpale)

conflitto fra
contenente
e contenuto

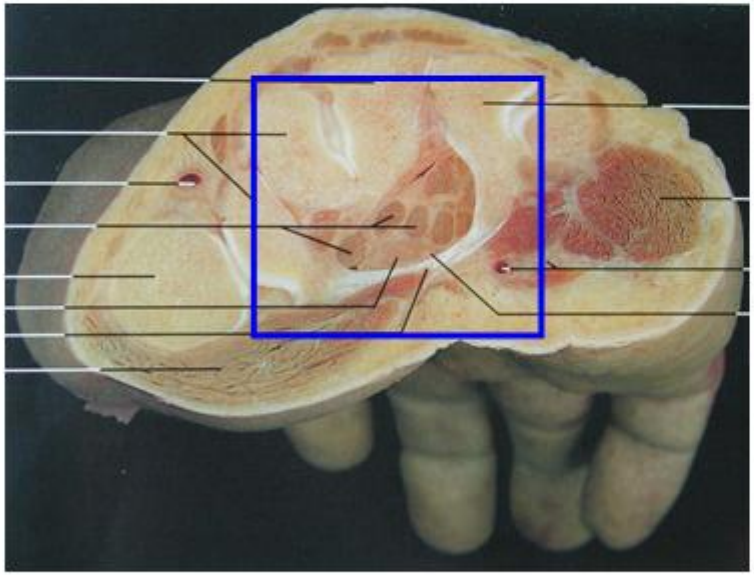

QUADRO CLINICO

Fase irritativa

- Parestesie soprattutto notturne
- Ipoestesia
- Tinel+
- Phalen+

Fase deficitaria

- Ipoestesia
- Ipotrofia mm tenari
- Ipovalidità pinza 1-2

Fase paralitica

- Atrofia eminenza tenare
- Ipoestesia grave
- Scomparsa parestesie e dolore

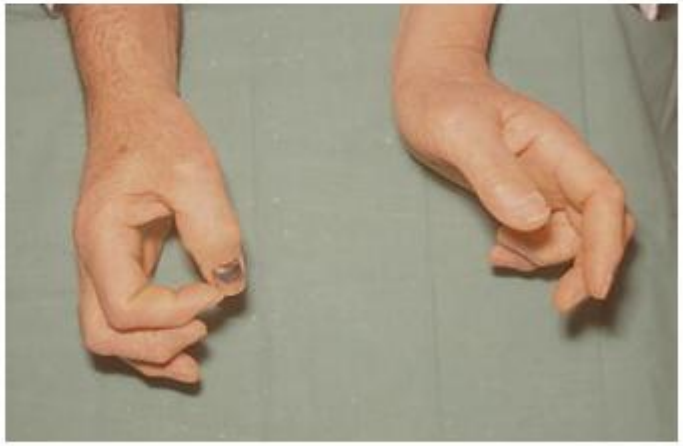

DIAGNOSI

- Quadro clinico ed anamnesi
- Rx
- EMG + VdC
- Ecografia
- RM, TC

diagnosi: Test clinici

Wormser

Phalen

Tinel

Test della pressione

TERAPIA CONSERVATIVA

FKT (ultrasuoni, laser ecc)

Infiltrazioni locale

Farmaci neurotrofici

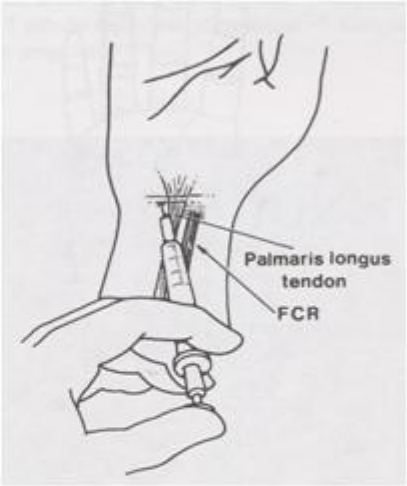

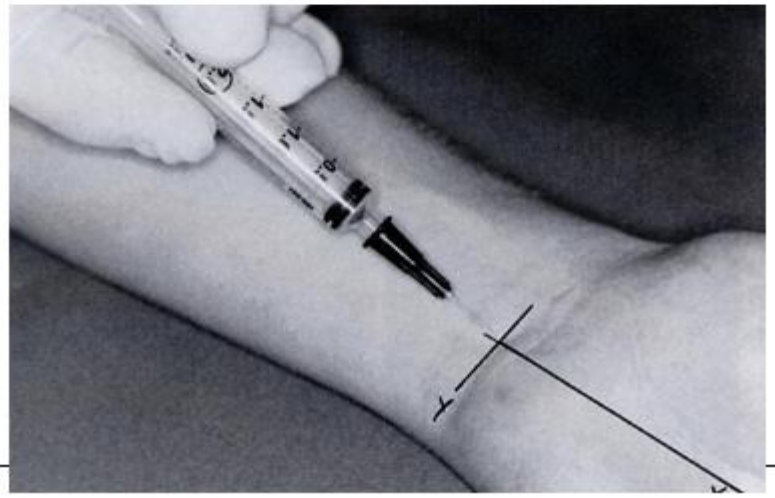

TERAPIA CHIRURGICA

intervento a cielo aperto

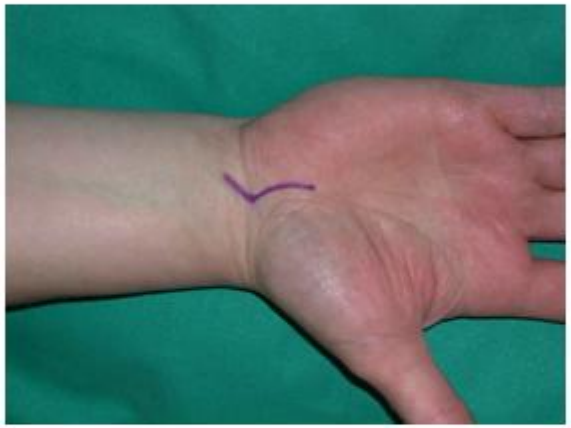

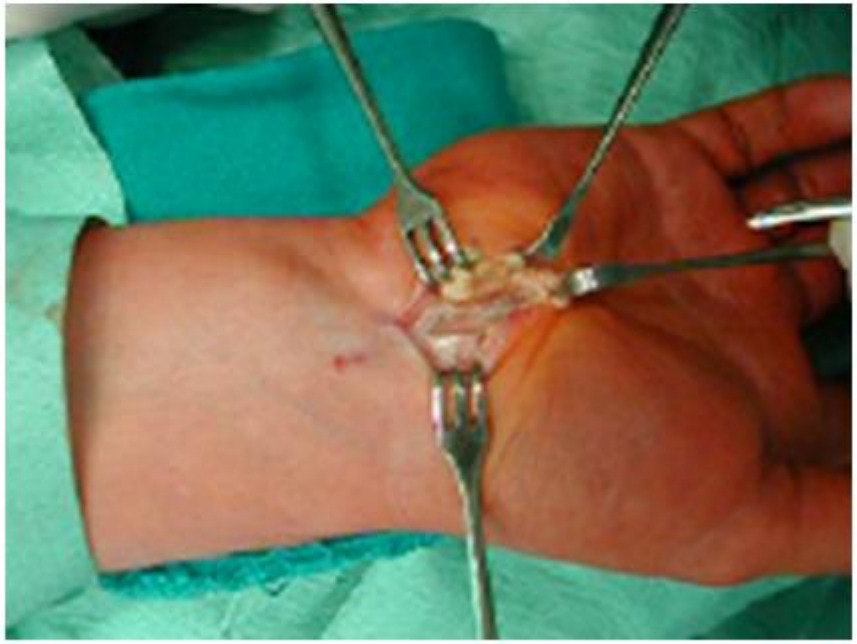

TERAPIA CHIRURGICA

tecnica endoscopica di Agee

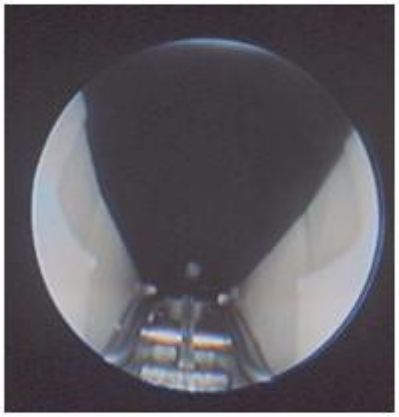

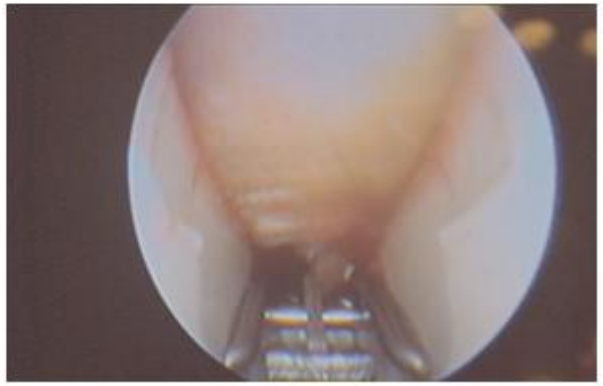

www.fisiokinesiterapia.biz