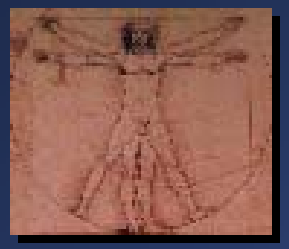

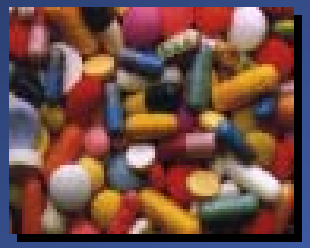
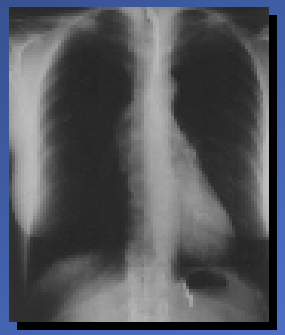

# NOZIONI SULLA CARDIOPATIA ISCHEMICA

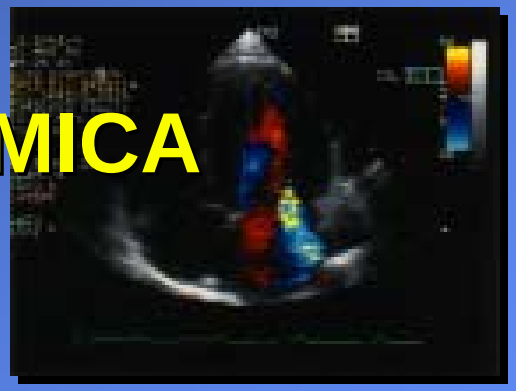
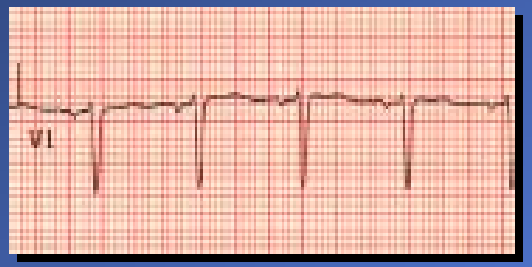


www.fisiokinesiterapia.biz

# CARDIOPATIA ISCHEMICA - DEFINIZIONE

***Insieme di quadri clinici caratterizzati da insufficiente apporto di $O_2$ al miocardio (rispetto alle sue richieste metaboliche)***

**Riduzione dell'apporto di $O_2$ (del flusso ematico coronarico) o un'aumentata richiesta di $O_2$ da parte del muscolo cardiaco.**

**Rottura dell'equilibrio esistente fra apporto di $O_2$ e richiesta di $O_2$.**

**ISCHEMIA MIOCARDICA**

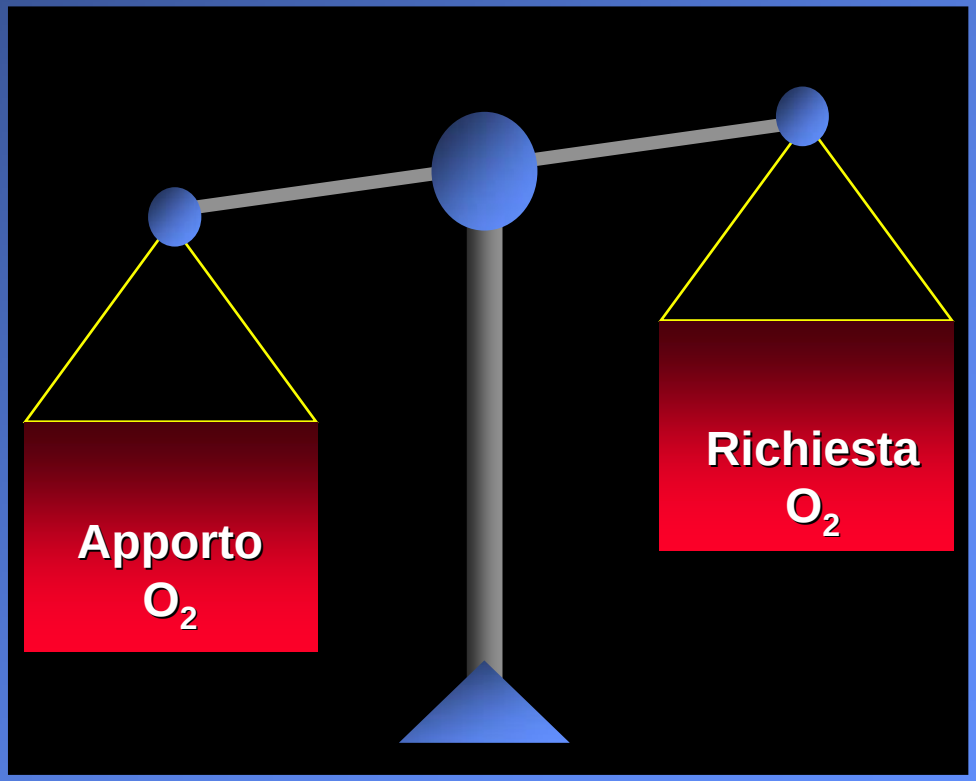

# EZIOPATOGENESI

**SPASMO CORONARICO**

**RIDUZIONE DEL FLUSSO CORONARICO**

**ISCHEMIA**

**RESTRINGIMENTO DELLE CORONARIE**
**(dovuto a un processo aterosclerotico delle pareti vascolari - PLACCA ATEROSCLEROTICA - che ostruisce parzialmente il lume vascolare)**

**AUMENTO DELLE RICHIESTE METABOLICHE DI $O_2$**

**NON AUMENTO ADEGUATO DEL FLUSSO CORONARICO**

**ISCHEMIA**

# EZIOPATOGENESI

**SOVRAPPOSIZIONE DI UNO SPASMO SU UN TRATTO DI VASO CON STENOSI ATEROSCLEROTICA**

**RIDUZIONE DEL FLUSSO CORONARICO**

**ISCHEMIA**

**FISSURAZIONE DELLA PLACCA CON TROMBOSI ENDOLUMINALE**

**(che può dissolversi spontaneamente o per azione di trombolitici)**

**ISCHEMIA**

# FATTORI DI RISCHIO CORONARICO (FRC)

**PLACCA ATEROSCLEROTICA**

- IPERTENSIONE
- FUMO
- IPERCOLESTEROLEMIA
- DIABETE
- OBESITA’
- STRESS

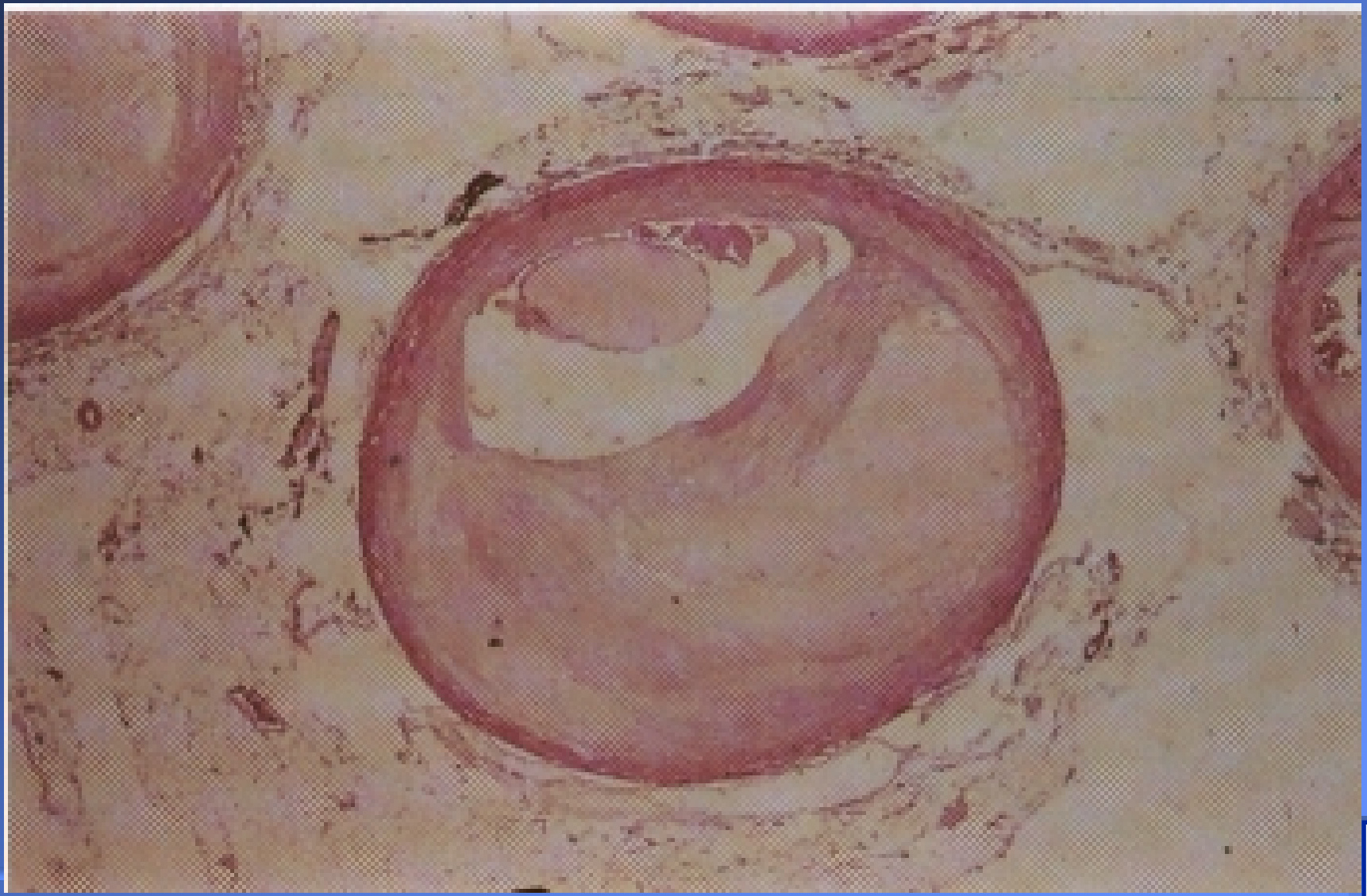

CARDIOPATIA ISCHEMICA

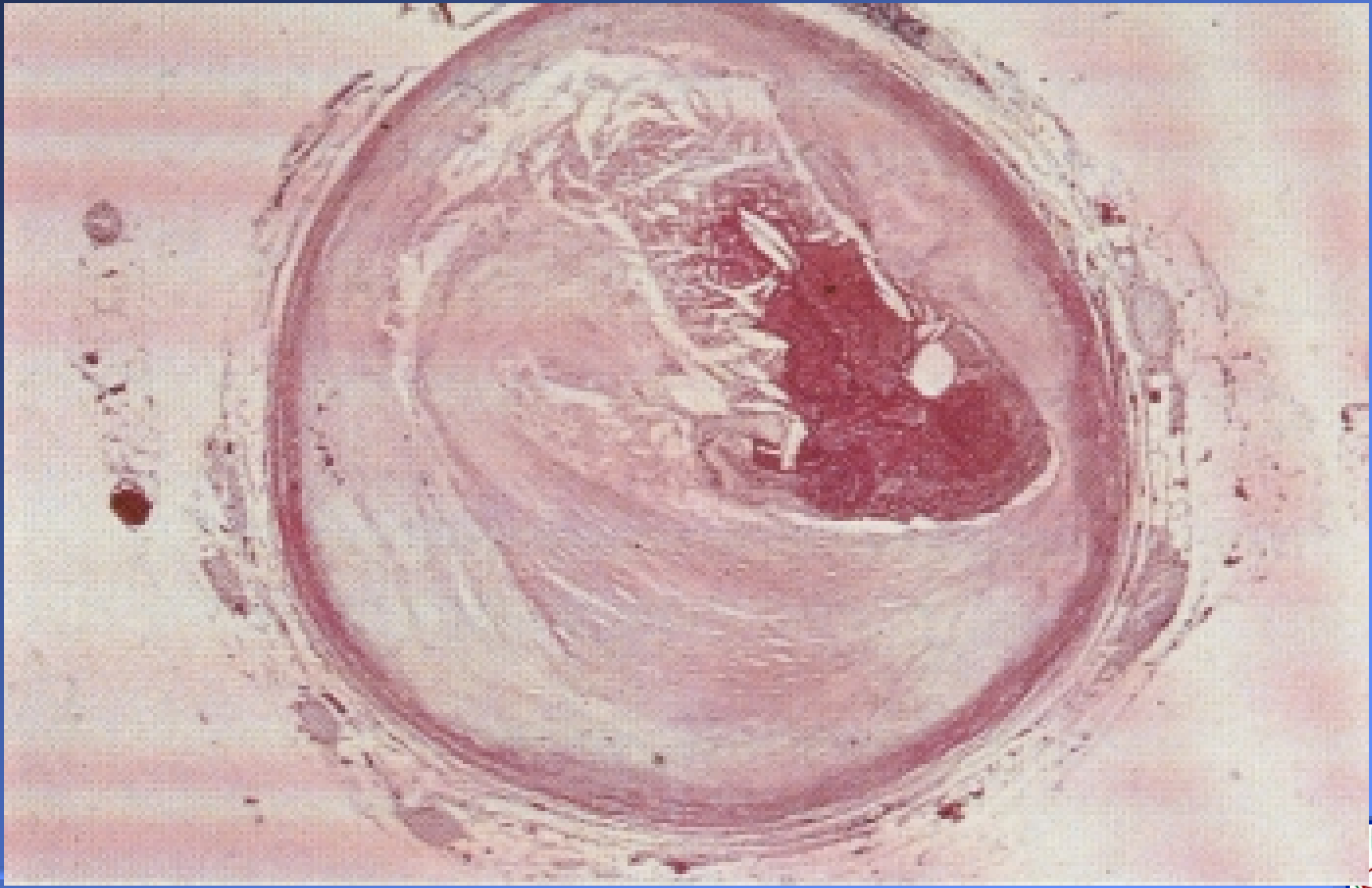

CARDIOPATIA ISCHEMICA

# QUADRI CLINICI

**ISCHEMIA TRANSITORIA**

**ANGINA PECTORIS**

**ISCHEMIA PROTRATTA CON NECROSI TESSUTALE**

**INFARTO MIOCARDICO**

# ANGINA PECTORIS

ISCHEMIA TRANSITORIA CARATTERIZZATA DA:

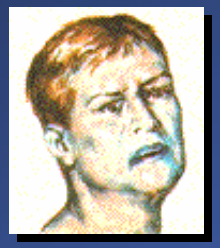

## DOLORE

COSTRITTIVO, GRAVATIVO
RETROSTERNALE, EPIGASTRICO
IRRADIATO AL COLLO, MANDIBOLA, ARTI SUPERIORI
DURATA MAX 10’ - 15’
TNT SENSIBILE

## ECG

SOTTOSLIVELLAMENTO DEL TRATTO ST
CON REGRESSIONE AL CESSARE DELL’ATTACCO ISCHEMICO

# ANGINA PECTORIS

- STABILE
- INSTABILE
- INGRAVESCENTE O SINDROME INTERMEDIA

**ANGINA**

- DA SFORZO
- A RIPOSO
- MISTA

- PRIMARIA (CORONARIE INDENNI)
- SECONDARIA (ATEROSCLEROSI)

# ANGINA DI PRINZMETAL

ANGINA VASOSPASTICA PURA CON:

## ECG

SOPRASLIVELLAMENTO DEL TRATTO ST
ISCHEMIA TRANSMURALE

CORONARIE INDENNI
RISPONDE SOLO AI CALCIO-ANTAGONISTI

# ANGINA - DIAGNOSI

**ANAMNESI**

**ECG**

**TEST PROVOCATIVI**

- TEST DA SFORZO
- ATRIAL PACING
- ISOPROTERENOLO
- ERGONOVINA (SPASMO)

**SCINTIGRAFIA MIOCARDICA CON TALLIO**

**ECOCARDIOGRAFIA**

- A RIPOSO
- DURANTE SFORZO
- CON DIPIRIDAMOLO
- CON DOBUTAMINA

**CORONAROGRAFIA**

# ANGINA - REPERTO ANAMNESTICO

NOME: Umberto R.
SESSO: Maschile
ETA': 65 anni

## MOTIVO DELLA VISITA

- Precordialgie da sforzo (sforzi di media entità: salita di 3-4 rampe di scale, sollevare pesi) da circa 1 anno
- associate a dispnea, con regressione spontanea dopo pochi minuti dalla cessazione dello sforzo.

## ANAMNESI PATOLOGICA REMOTA

- Riferita gastropatia trattata saltuariamente con antiacidi
- Da dieci anni affetto da Ipertensione arteriosa, trattata farmacologicamente con soddisfacente controllo dei valori pressori.
- Un anno fa, sottoposto a intervento chirurgico di tromboendoarteriectomia (TEA) dell'arteria carotide interna sx per stenosi del 90% sintomatica per sublipotimia.

# ANGINA - REPERTO ANAMNESTICO

**FATTORI DI RISCHIO CARDIO-VASCOLARE**

Familiarità positiva per cardiopatia ischemica (padre infartuato) e ipertensione arteriosa

Dislipidemia (ipercolesterolemia-ipertrigliceridemia)

Ipertensione arteriosa

Ex fumatore, 20 sigarette/die fino a 6 anni fa

# ANGINA - REPERTO ANAMNESTICO

## ESAME OBIETTIVO

| | |
|---|---|
| GENERALE | - PA 150/75 mmHg FC 64 b/min |
| CAPO/COLLO | - Soffio su carotide sx |
| POLSI | - Carotidei: presenti, normosfigmici. Soffio su carot. sx<br>- Femorali: presenti, normosfigmici. Soffi su entrambe le arterie<br>- Tibiali ant. e post.: presenti, normosfigmici. |
| ADDOME | - piano, trattabile<br>- non dolente alla palpazione superficiale e profonda<br>- non masse palpabili<br>- fegato nei limiti |
| TORACE | - emitoraci mobili, simmetrici<br>- basi polmonari normoespandibili<br>- FVT normotrasmesso<br>- MV presente su tutto l'ambito polmonare |
| ARTI | - Non edemi declivi |

# ANGINA - REPERTO ECG

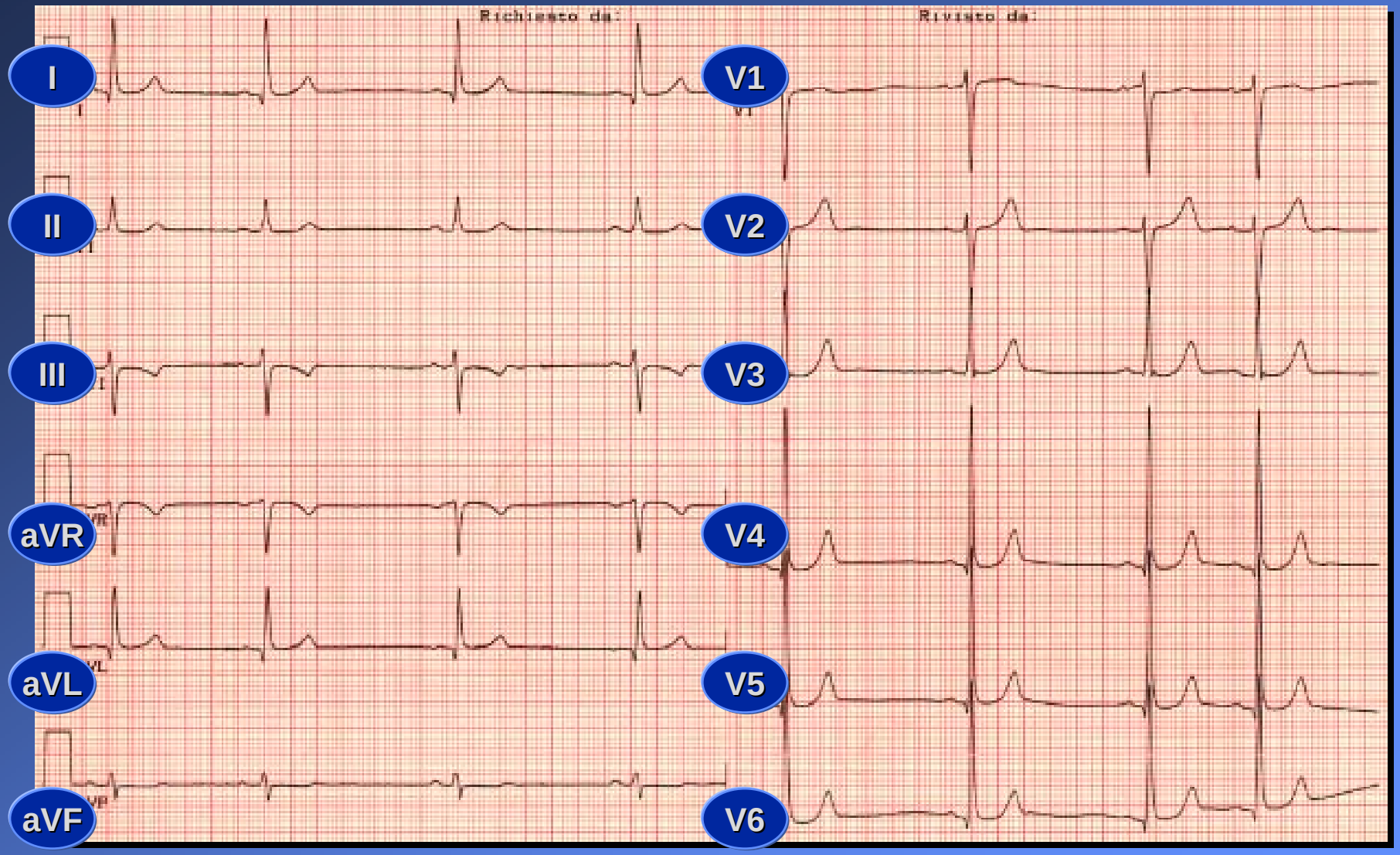

# ANGINA - REPERTO ECG

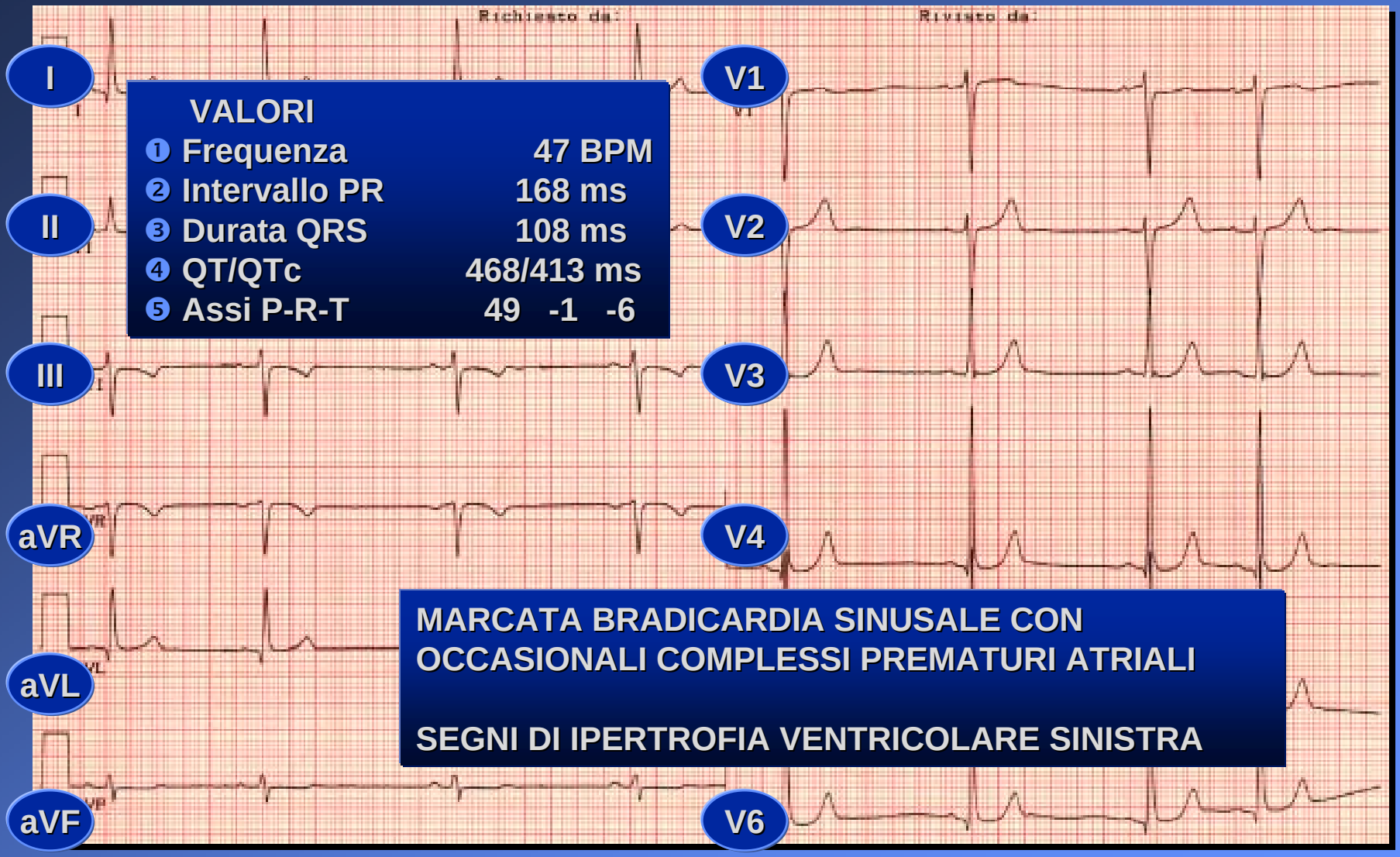


**VALORI**

| | |
|---|---|
| ❶ Frequenza | 47 BPM |
| ❷ Intervallo PR | 168 ms |
| ❸ Durata QRS | 108 ms |
| ❹ QT/QTc | 468/413 ms |
| ❺ Assi P-R-T | 49 -1 -6 |

**MARCATA BRADICARDIA SINUSALE CON OCCASIONALI COMPLESSI PREMATURI ATRIALI**

**SEGNI DI IPERTROFIA VENTRICOLARE SINISTRA**

# ANGINA - REPERTO ECG MAX SFORZO

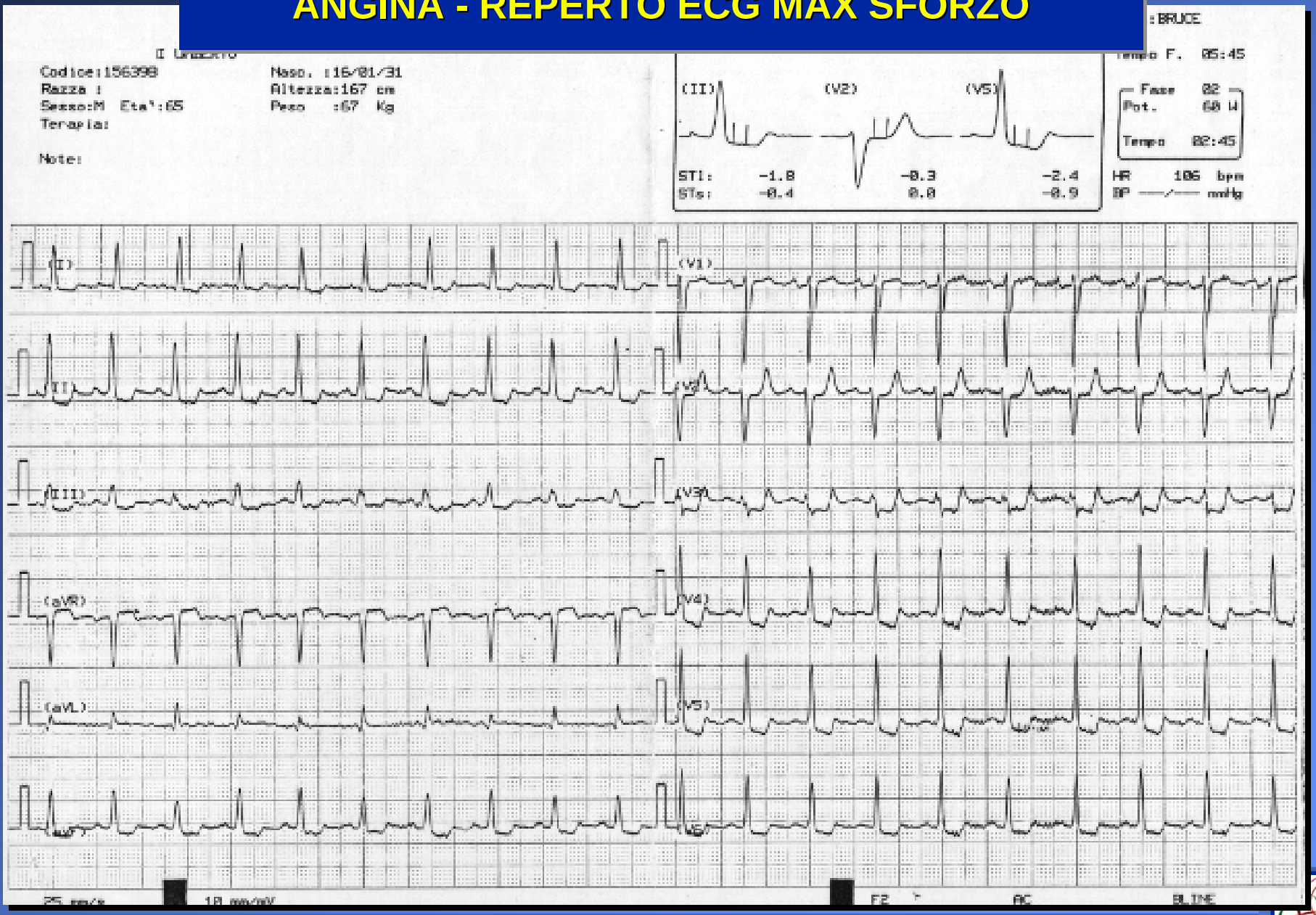

# ANGINA - REPERTO ECG SFORZO

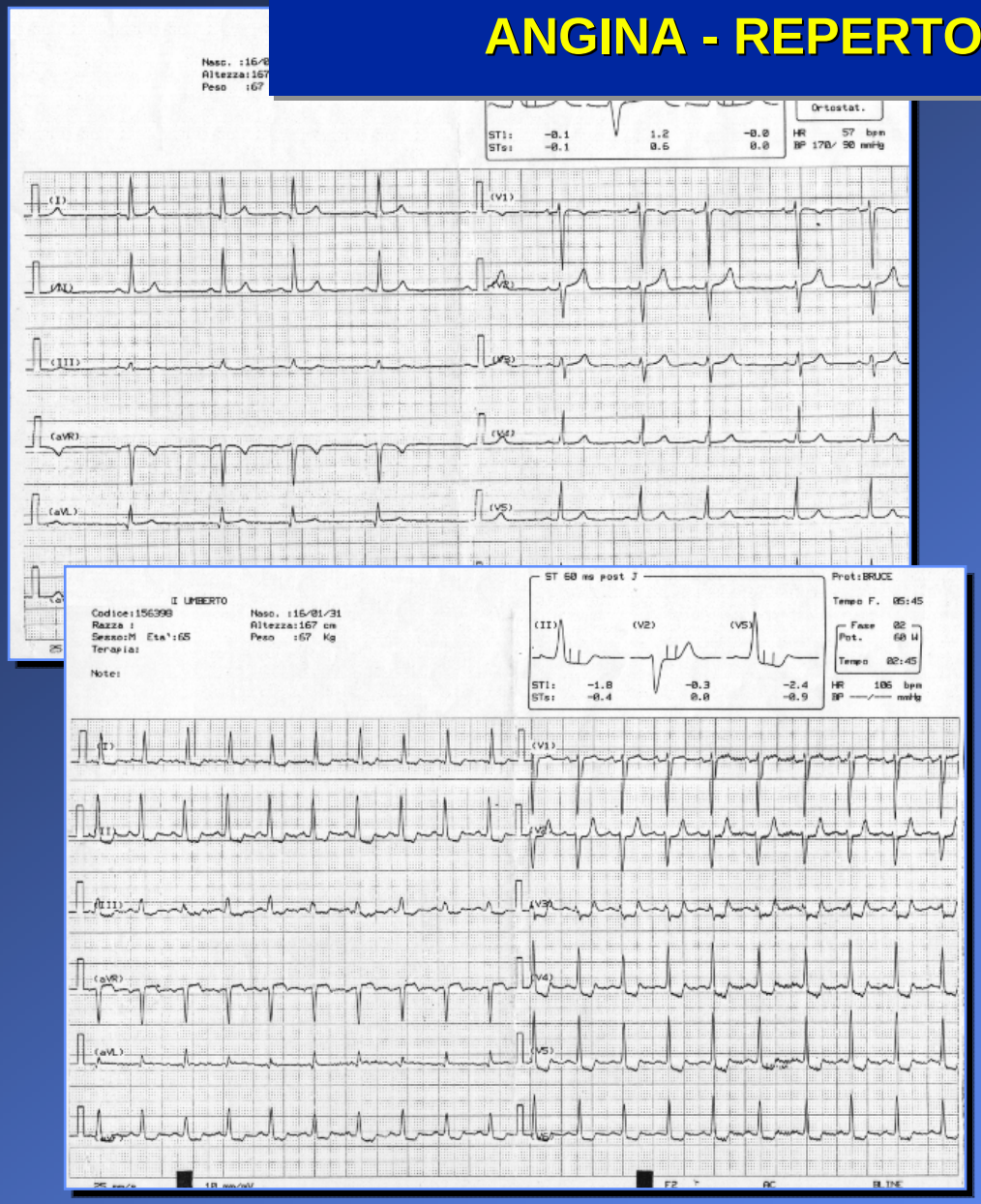


**CONCLUSIONI:**

**Comparsa di sottoslivellamento del tratto ST = 1 mm in V3-V6 a 60wx1.**
**Test interrotto al carico di 60Wx2 per comparsa di angor con all'ECG sottoslivellamento del tratto ST = 2 mm in V3-V6 e di 1 mm in D2-D3 aVF.**
**Regressione dell'angor a R1 e normalizzazione dell'ECG a R6.**

**TEST POSITIVO PER ISCHEMIA MIOCARDICA INDUCIBILE DALL'ESERCIZIO A SOGLIA MEDIO-BASSA.**

# ANGINA - ESAMI EMATOCHIMICI

| | VALORI |
|---|---|
| - GLICEMIA | 118 |
| - AZOTEMIA | 47 |
| - CREATININEMIA | 1,35 |
| - G.R. | 4.440.000 |
| - G.B. | 8.100 |
| - Hb | 12,9 |
| - Hct | 40 |
| - PIASTRINE | 216.000 |
| - SGOT-AST | 20 |
| - SGPT | 10 |
| - LDH | 266 |
| - CK | 184 |
| - NA+ | 142 |
| - K+ | 3,8 |
| - Cl- | 103 |
| - P.T. | 101% |
| - P.T.T. | 30 |
| - FIBRINOGENO | 210 |

| | VALORI |
|---|---|
| - URICEMIA | 6,6 |
| - COLESTEROLO TOTALE | 263 |
| - TRIGLICERIDI | 157 |
| - FOSFATASI ALCALINA | 99 |
| - GAMMA GT | 24 |
| - BILIRUBINEMIA | 0,61 / 0,18 |
| - AMILASEMIA | 159 |

# ANGINA - REPERTO RX

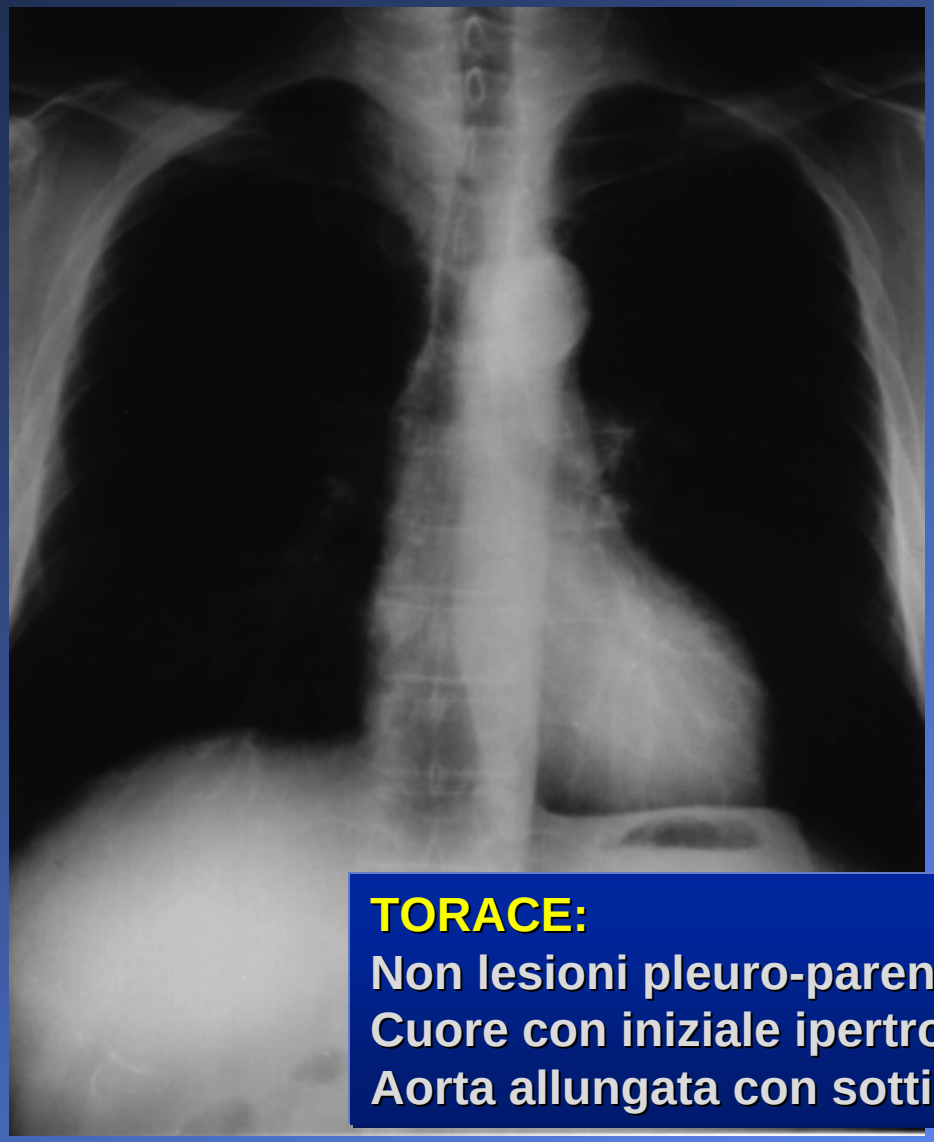

**TORACE:**
**Non lesioni pleuro-parenchimali in atto.**
**Cuore con iniziale ipertrofia del ventricolo sinistro.**
**Aorta allungata con sottile calcificazione all'arco.**

# INFARTO MIOCARDICO

ISCHEMIA PROTRATTA DEL MUSCOLO CARDIACO CON LESIONE E NECROSI DELLE CELLULE MUSCOLARI

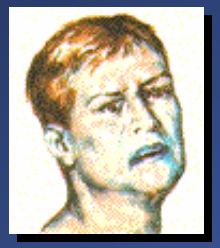

## DOLORE

INTENSO, RETROSTERNALE, EPIGASTRICO
CON LE TIPICHE IRRADIAZIONI
DURATA SUPERIORE A 30’ (ANCHE ALCUNE ORE)
VOMITO, SUDORAZIONE FREDDA, AGITAZIONE, PALLORE
NON SENSIBILE A TNT SUBLINGUALE O E.V.

## ECG

ONDA DI LESIONE CON SOPRASLIVELLAMENTO DEL TRATTO ST
ONDA DI NECROSI “Q” CON “T” NEGATIVA

# INFARTO MIOCARDICO

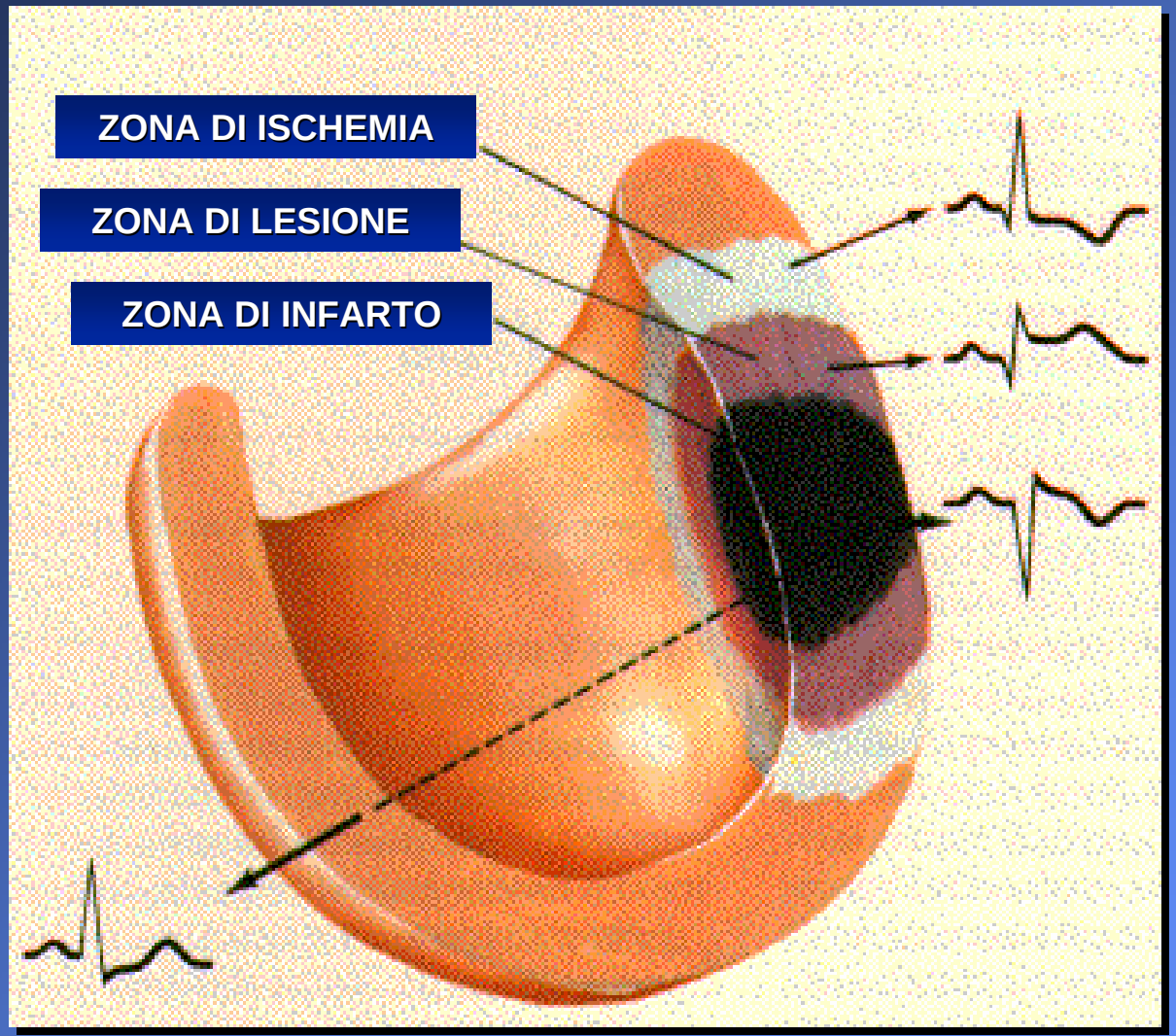


ISCHEMIA

LESIONE

NECROSI

# INFARTO - ALTRI SEGNI

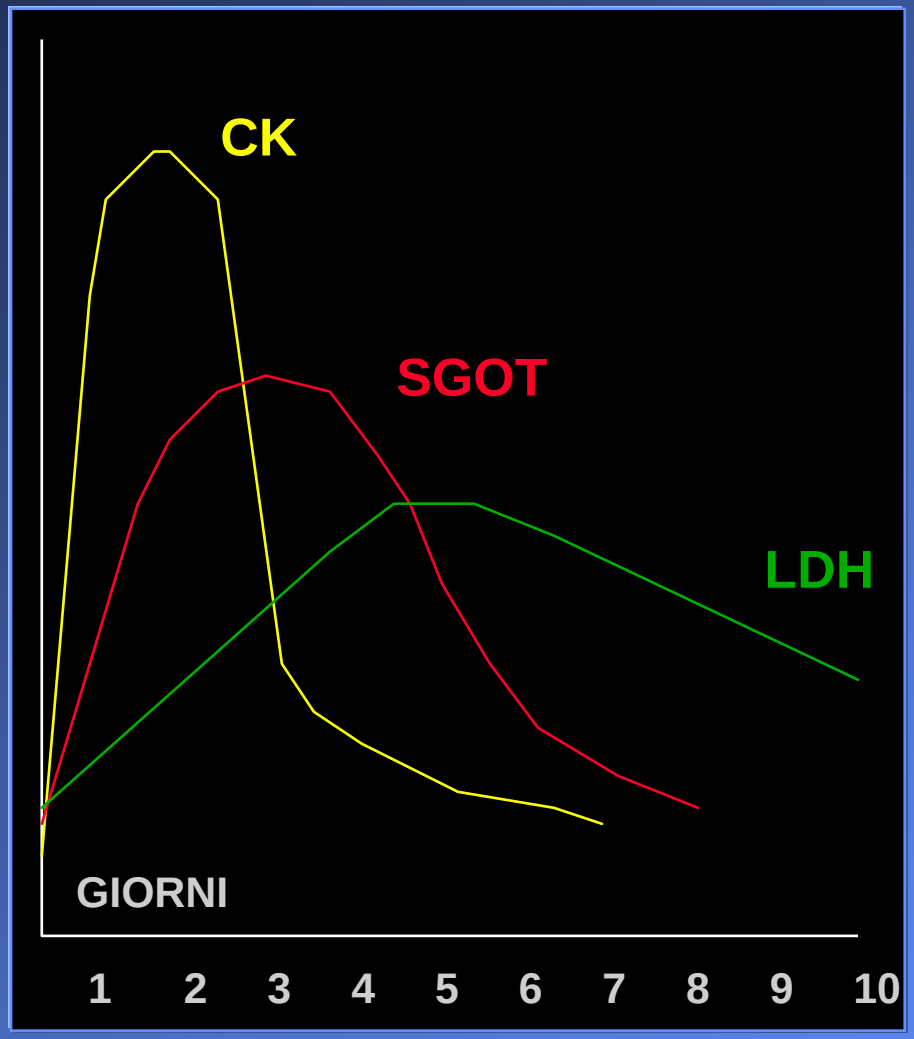


FEBBRE
LEUCOCITOSI
↑ VES
IPERGLICEMIA

## MOVIMENTO ENZIMATICO

↑ Troponina I
↑ CK (CK MB)
↑ SGOT
↑ SGPT
↑ LDH

# INFARTO - COMPLICANZE

- ARITMIE iper o ipocinetiche (TV, FV, BEV, FA, BAV, BBDx, BBSx )
- SHOCK (> 40% area necrotica)
- SCOMPENSO CARDIACO
- ROTTURA DI CUORE
- EMBOLIE
- ANEURISMA VENTRICOLARE
- PERICARDITE DRESSLER

# INFARTO MIOCARDICO

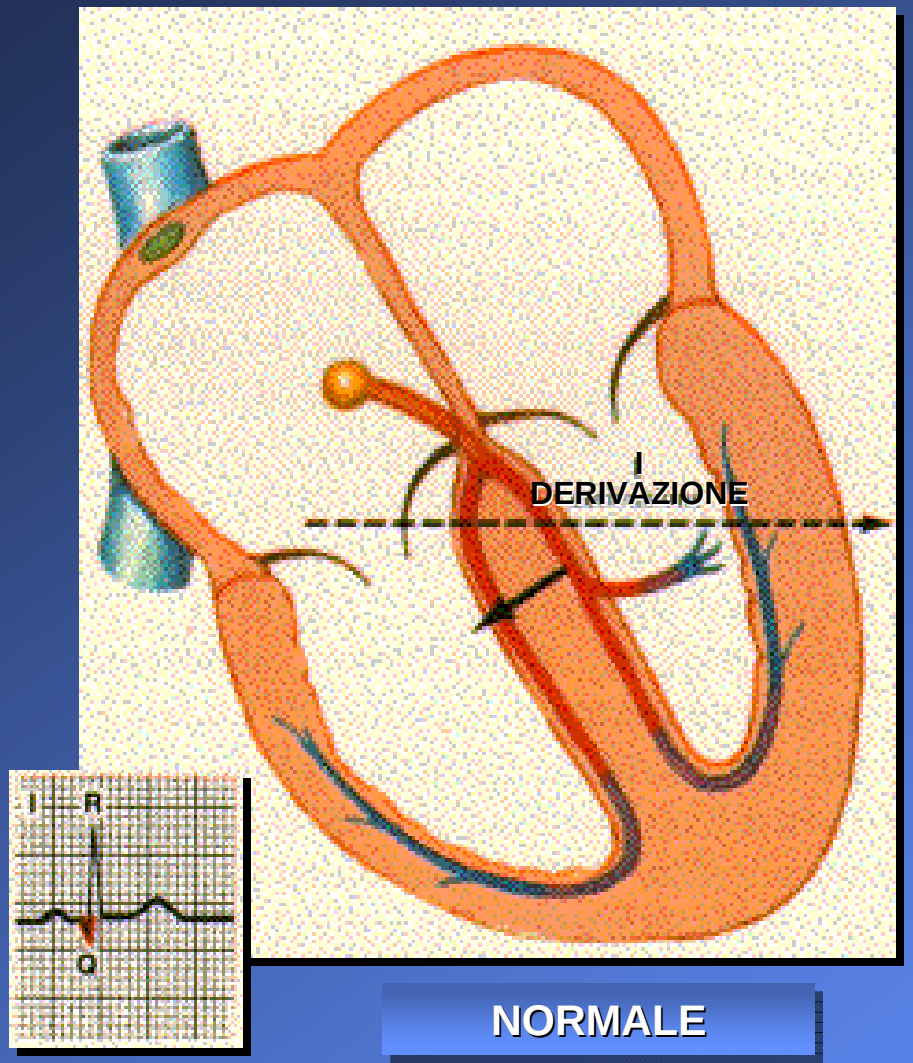


NORMALE

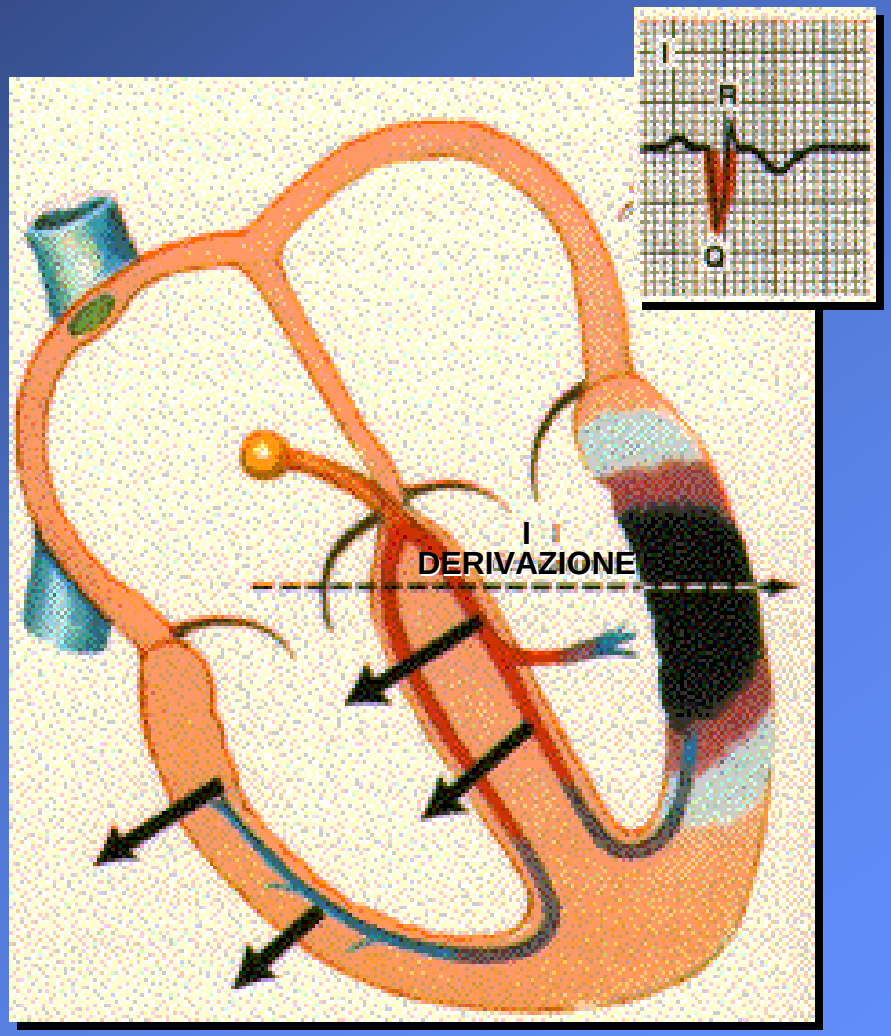


INFARTO

# INFARTO TRANSMURALE

PRIMA DELL'OCCLUSIONE CORONARICA

INSORGENZA E PRIME ORE

PRIMO GIORNO



ECG normale

Onda R normale o quasi normale

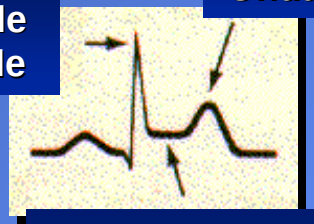

Onda T appuntita

Tratto ST sovraslivellato

L'ampiezza dell'onda R si riduce

Sovraslivellamento del tratto ST più marcato

# INFARTO TRANSMURALE

PRIMO E SECONDO GIORNO

DOPO 2 O 3 GIORNI

DOPO MOLTE SETTIMANE O MESI



Scomparsa onda R

Inizio inversione onda T

Diminuzione sovrasl. tratto ST

Onda Q significativa

Assenza onda R

Profonda inversione onda T

Tratto ST a livello basale

Onda Q marcata

Onda R

Onda T

Tratto ST

Onda Q persiste

# INFARTO SUBENDOCARDICO

PRIMA DELL'INFARTO

PRIMISSIME ORE



ECG normale

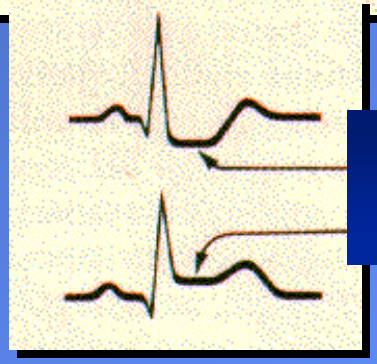

Tratto ST sottoslivellato
o
sovraslivellato

# INFARTO SUBENDOCARDICO

PRIMI GIORNI

DOPO MOLTE SETTIMANE O MESI

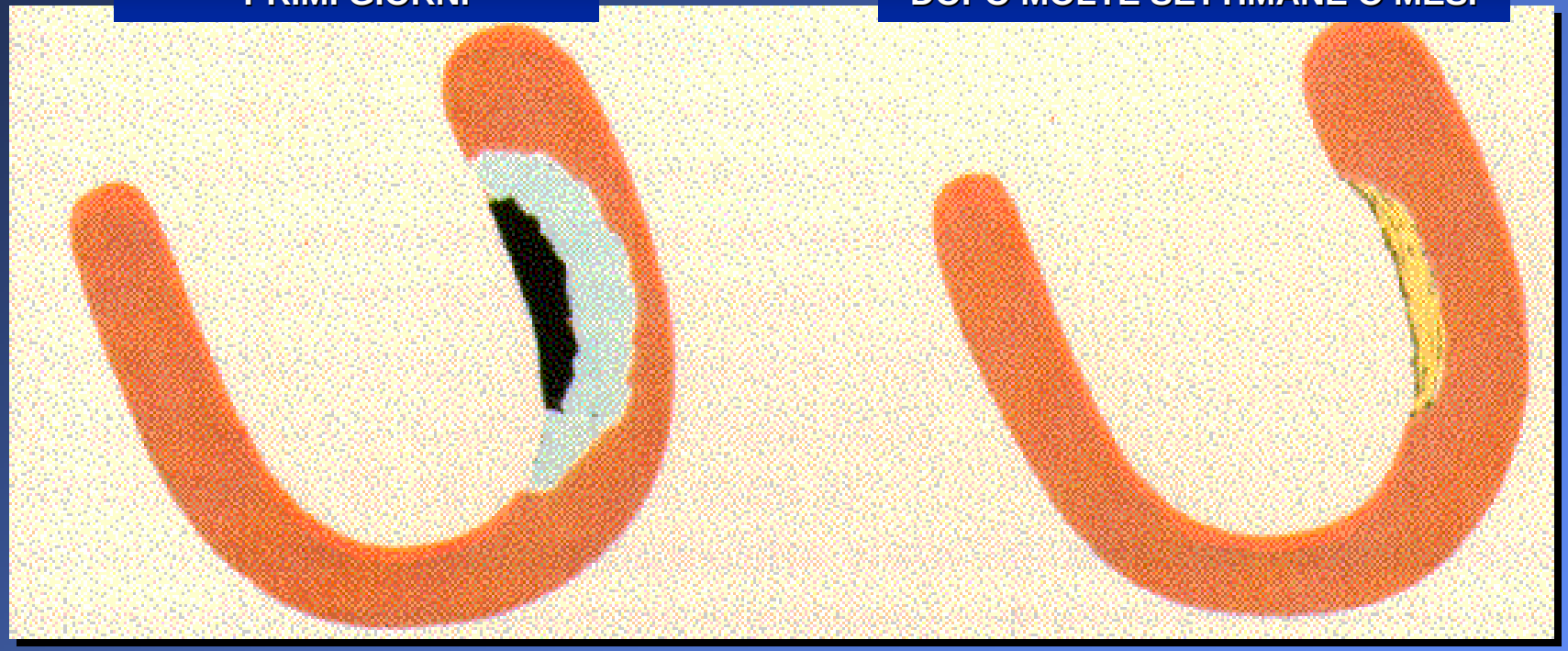

L'onda R persiste o diminuisce

Possibile inversione onda T

Onda Q non significativa

Tratto ST a livello basale

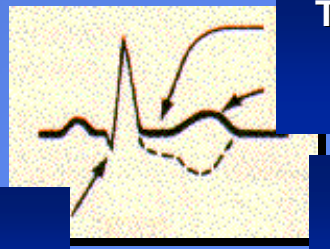

Tratto ST e Onda T

Onda Q non significativa

Possono tornare normali oppure no

# INFARTO MIOCARDICO ANTERIORE

**Occlusione dell'arteria coronaria discendente anteriore sinistra prossimale**

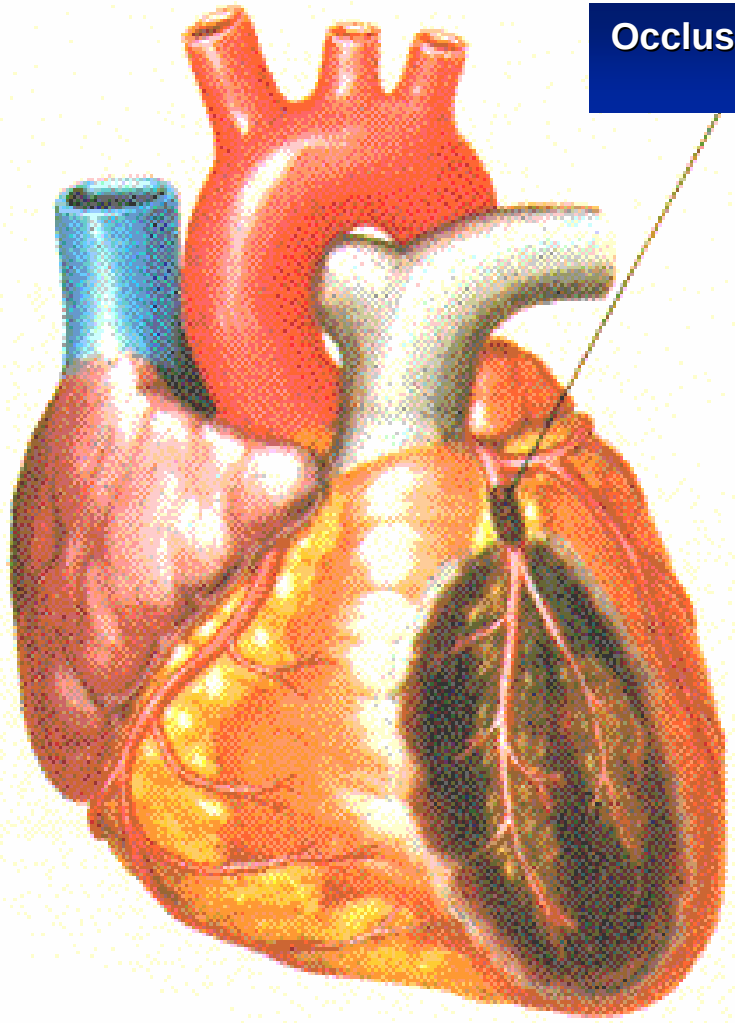

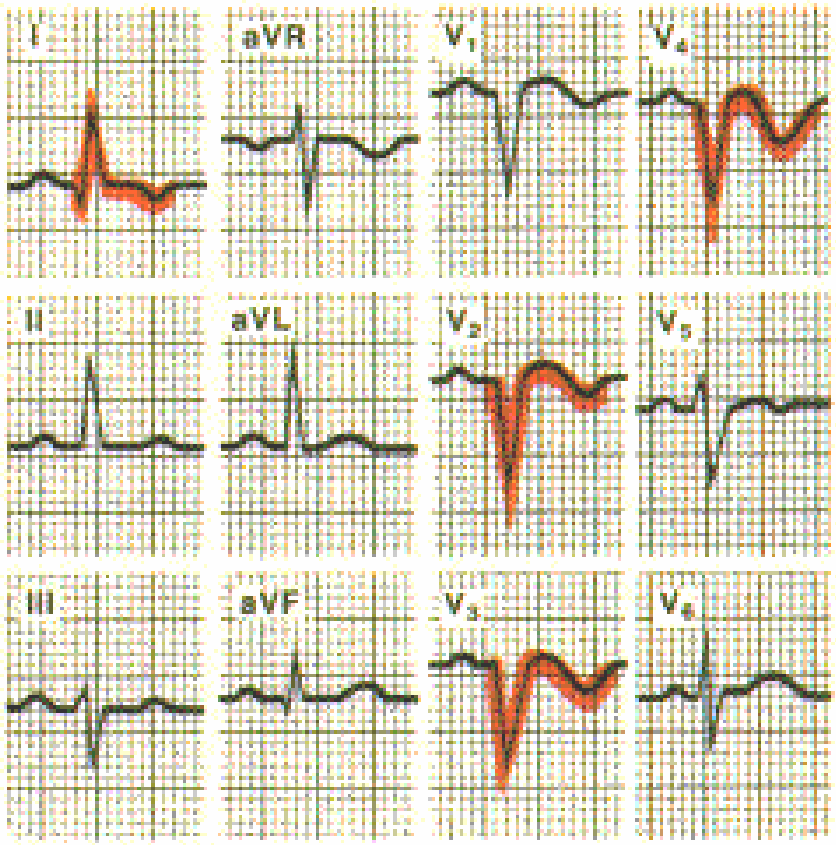

# INFARTO ANTERO-LATERALE

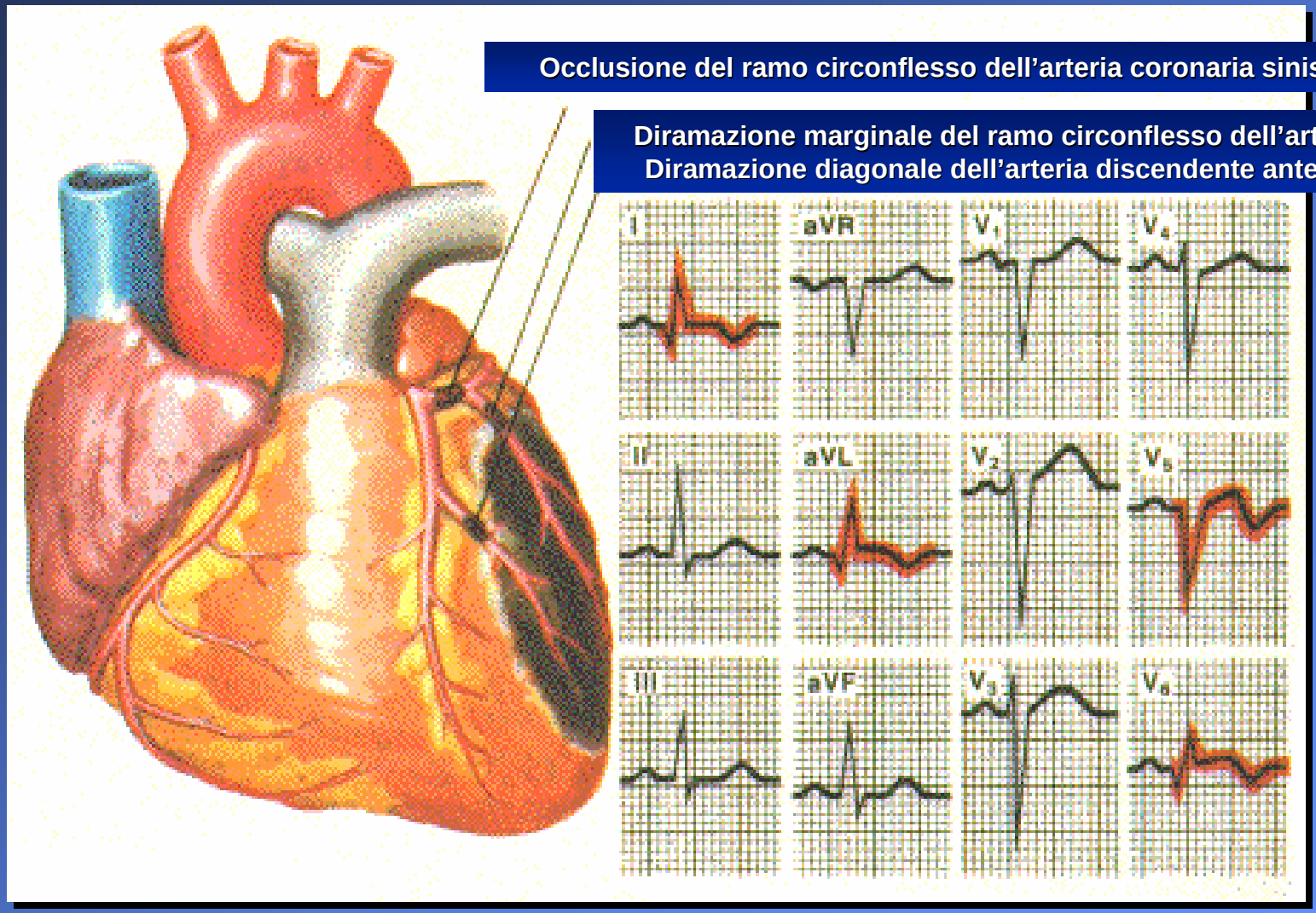

# INFARTO INFERIORE O DIAFRAMMATICO

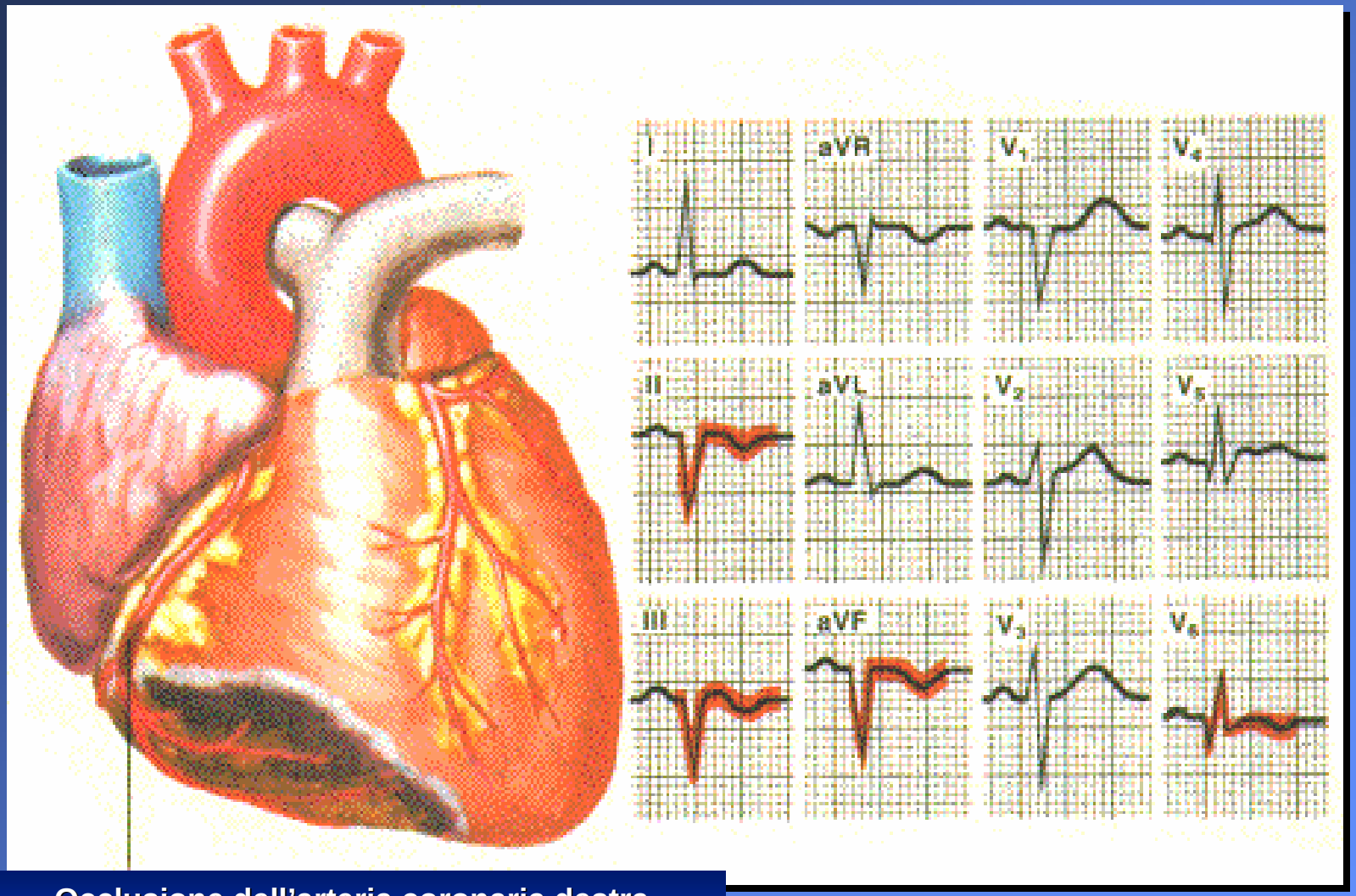


**Occlusione dell'arteria coronaria destra**

# INFARTO STRETTAMENTE POSTERIORE

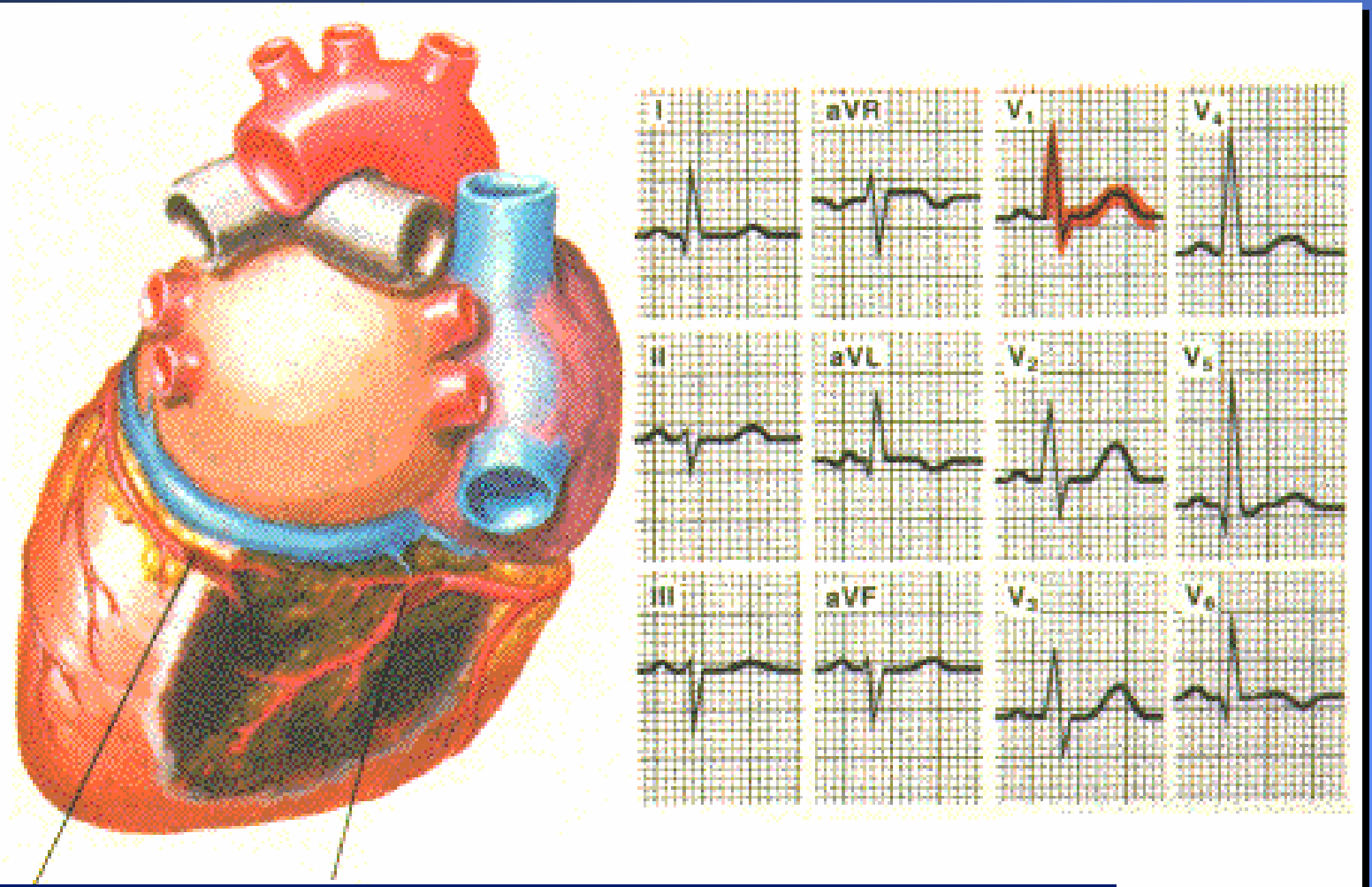


**Occlusione del ramo circonflesso dell'arteria distale o Occlusione dell'arteria posteriore discendente o dell'arteria coronaria destra distale**

# INFARTO - REPERTO ANAMNESTICO

NOME: Battista B.
SESSO: Maschile
ETA': 51 anni

## MOTIVO DEL RICOVERO

Dolore retrosternale violento insorto da circa due ore.

Il paziente giunge in Pronto Soccorso in arresto cardiaco

**AL PRONTO SOCCORSO**

- Polsi non apprezzabili
- ECG: FV a basso voltaggio
- Defibrillazione con scarica a 300 joule inefficace
- Dopo adrenalina ev (1 mg) e ulteriore scarica elettrica, comparsa di FA rapida
- PA: 90/60 mmHg
- Agitazione psicomotoria

**TERAPIA INFUSIVA**

- Clorpromazina + diazepam
- Beta-bloccante
- Lidocaina

# INFARTO - REPERTO ECG AL P.S.

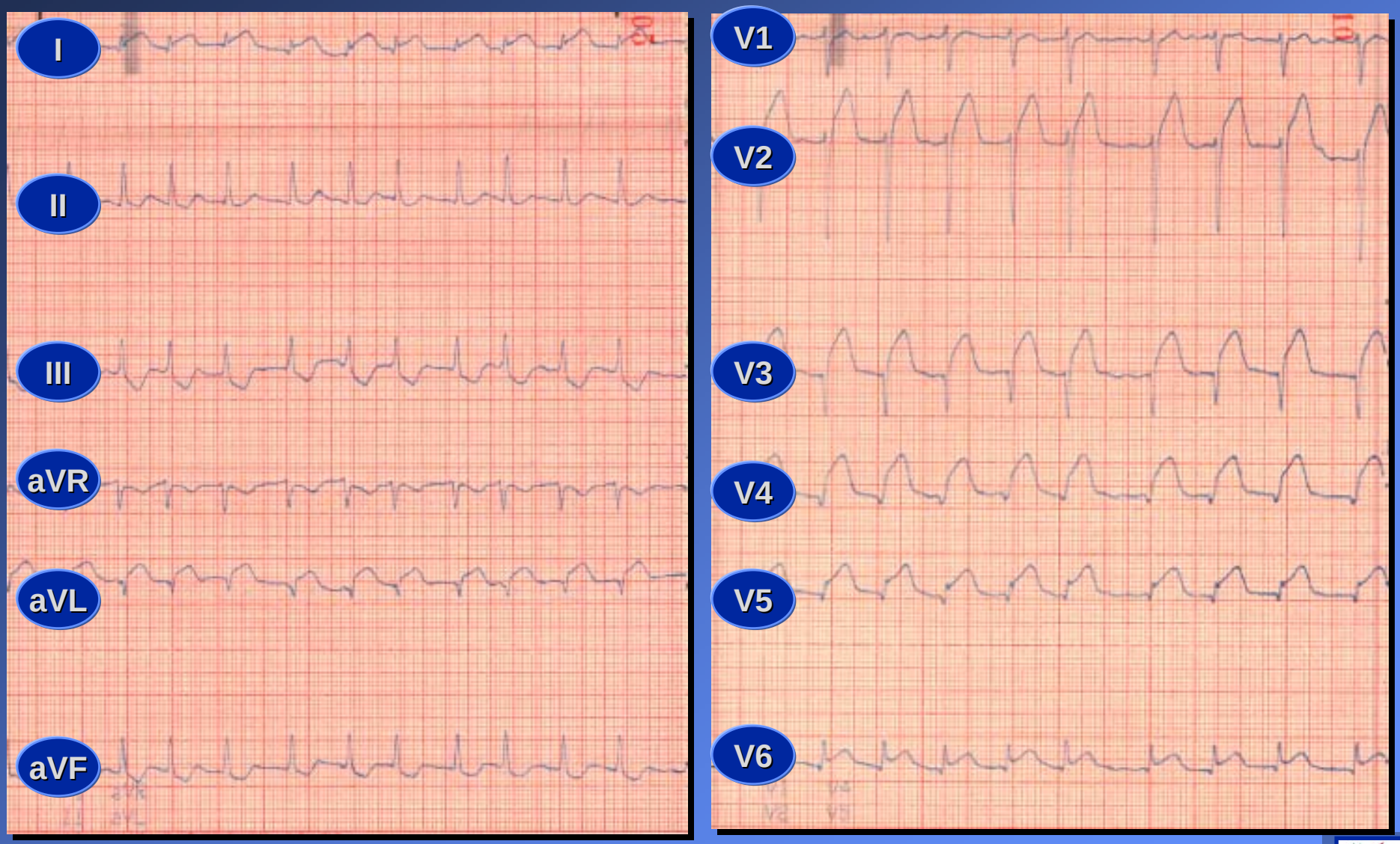

# INFARTO - REPERTO ECG AL P.S.

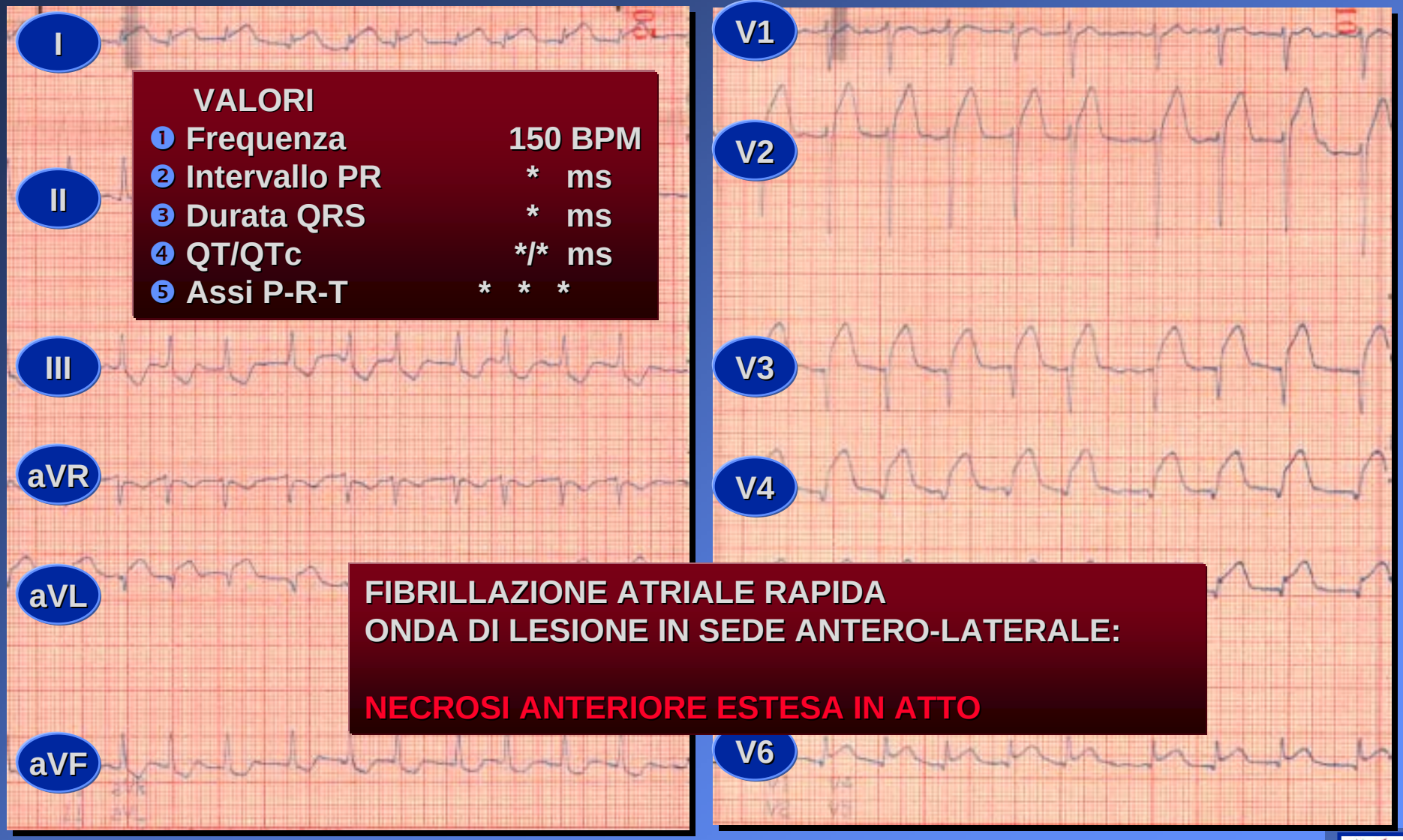


VALORI

| | | |
|---|---|---|
| ❶ Frequenza | 150 | BPM |
| ❷ Intervallo PR | * | ms |
| ❸ Durata QRS | * | ms |
| ❹ QT/QTc | */* | ms |
| ❺ Assi P-R-T | * * * | |

FIBRILLAZIONE ATRIALE RAPIDA
ONDA DI LESIONE IN SEDE ANTERO-LATERALE:

NECROSI ANTERIORE ESTESA IN ATTO

# INFARTO - REPERTO RX

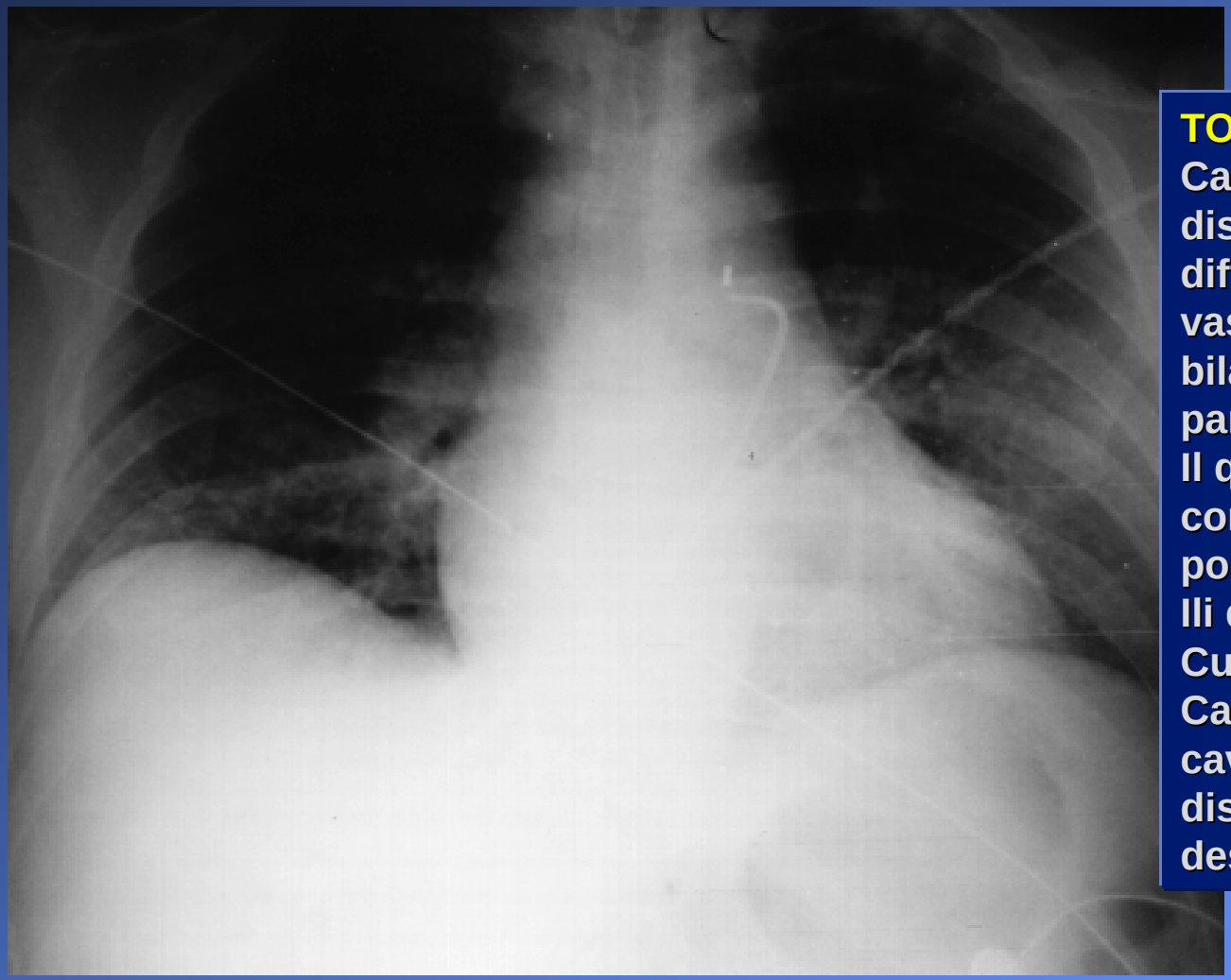

**TORACE:**
Campi polmonari discretamente espansi, con diffuso rinforzo del disegno vascolare. Si associano bilateralmente addensamenti parenchimali ilifughi.
Il quadro radiologico appare compatibile con edema polmonare acuto.
Ili di tipo vasale.
Cuore nei limiti di norma.
Catetere introdotto per via cavale inferiore, con estremo distale all'imbocco del ramo destro dell'arteria polmonare.

# INFARTO - REPERTO ECG IN U.C.C.

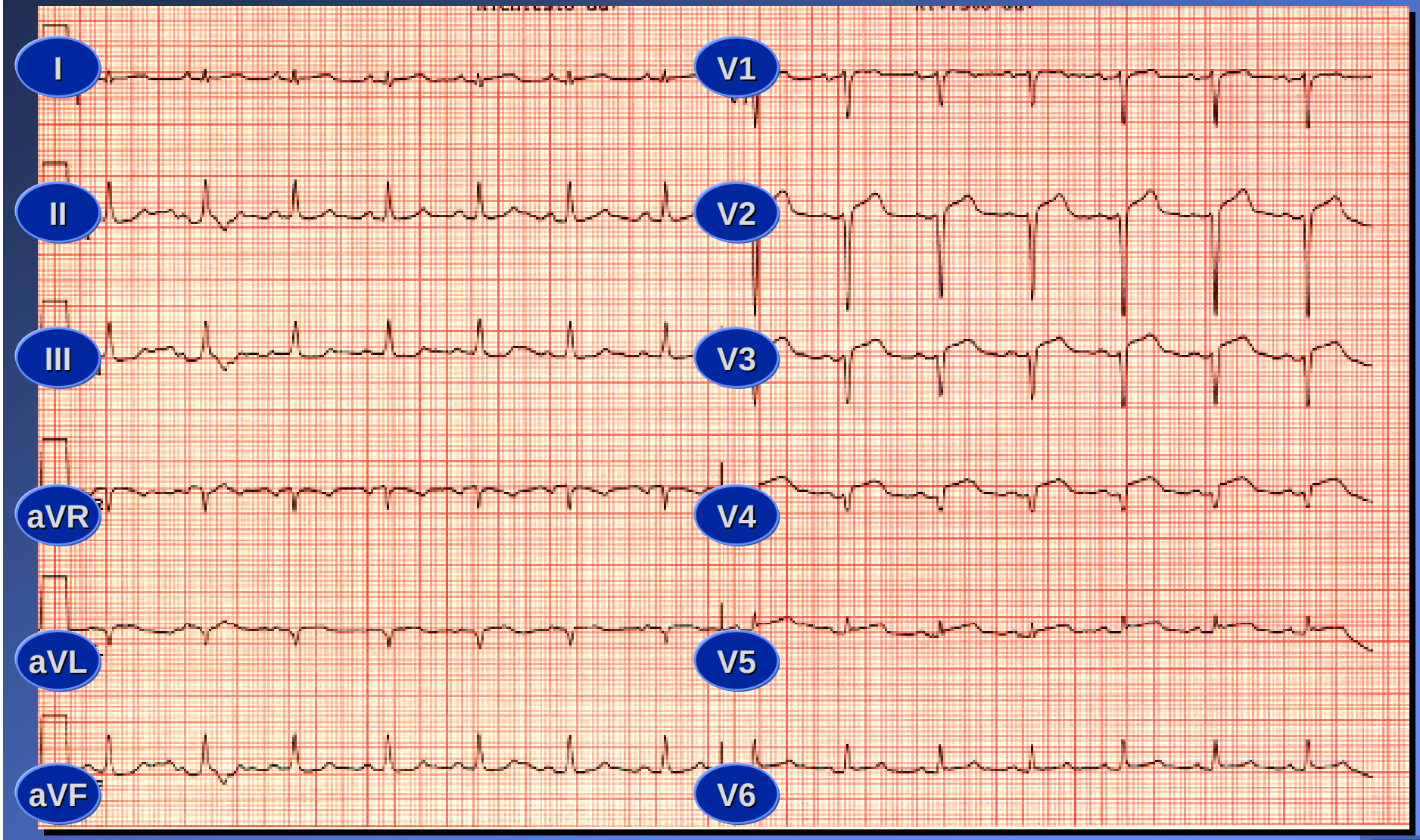

# INFARTO - REPERTO ECG IN U.C.C.

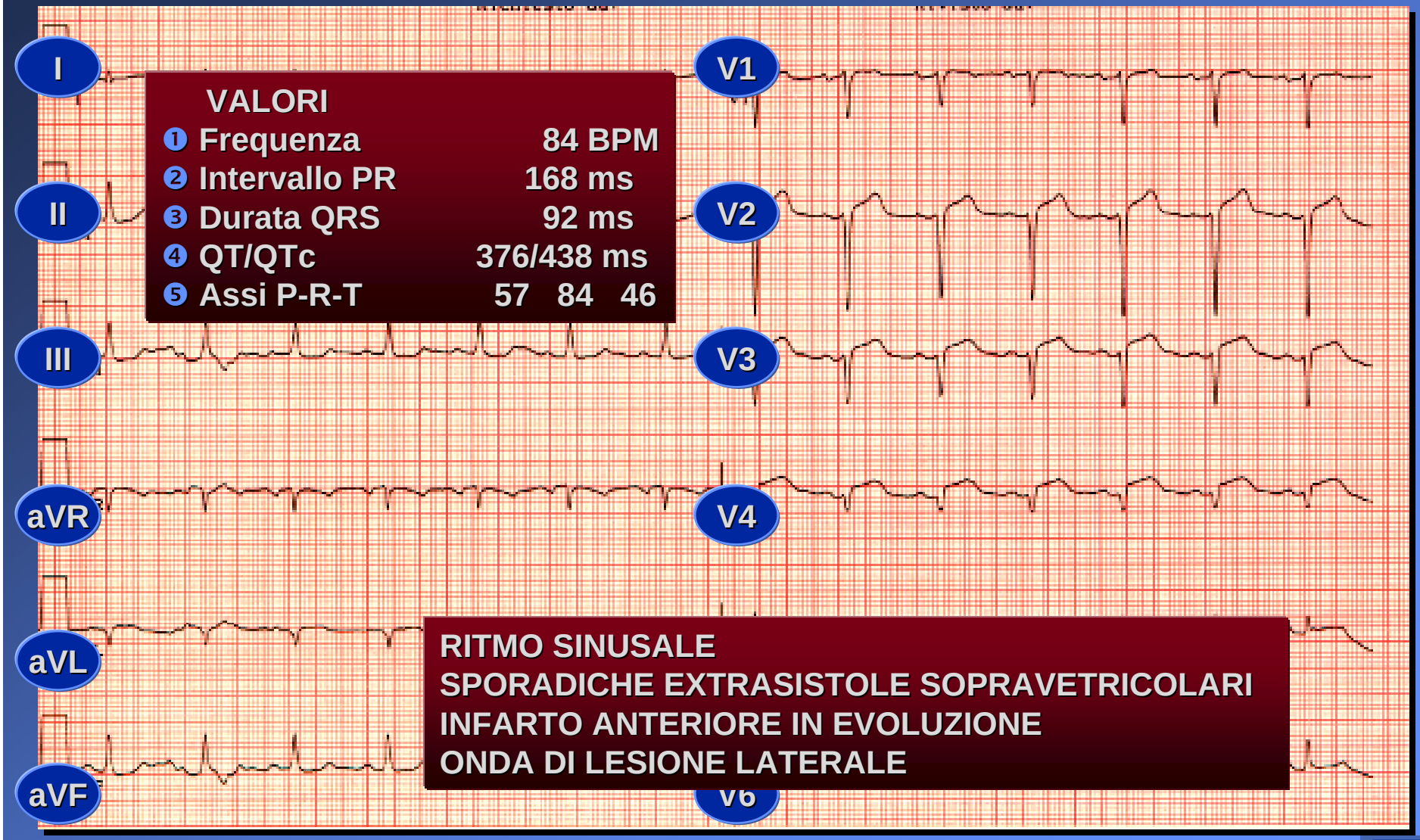


VALORI

| | | |
|---|---|---|
| 1 | Frequenza | 84 BPM |
| 2 | Intervallo PR | 168 ms |
| 3 | Durata QRS | 92 ms |
| 4 | QT/QTc | 376/438 ms |
| 5 | Assi P-R-T | 57 84 46 |

RITMO SINUSALE
SPORADICHE EXTRASISTOLE SOPRAVETRICOLARI
INFARTO ANTERIORE IN EVOLUZIONE
ONDA DI LESIONE LATERALE

# INFARTO - EVOLUZIONE ESAMI EMATOCHIMICI

| | 1° G. | PTCA DI SALVATAGGIO | 2° G. | 3° G. | 5° G. | 13° G. |
|---|---|---|---|---|---|---|
| - GLICEMIA | 165/159 | | 106 | 106 | 104 | 102 |
| - AZOTEMIA | 40/45 | | 28 | 28 | 34 | 36 |
| - CREATININEMIA | 1,1 | | 1,1 | 1,2 | 1,2 | 1,1 |
| - G.R. | 4.930.000 | | 4.640.000 | 4.590.000 | 4.940.000 | 4.770.000 |
| - G.B. | 9.200 | | 10.900 | 8.000 | 7.400 | 7.100 |
| - Hb. | 14 | | 13,2 | 13 | 14 | 13,6 |
| - Hct. | 43% | | 40% | 40% | 44% | 42% |
| - PIASTRINE | 255.000 | | 227.000 | 224.000 | 238.000 | 271.000 |
| - SGOT-AST | 173/392 | | 102 | 80 | 56 | 43 |
| - SGPT | 62/94 | | - | - | - | - |
| - LDH | 2.055 | | - | - | - | - |
| - CK | 2.992/4.490 | | 566 | 248 | 140 | 89 |
| - NA+ | 140 | | 137 | 135 | 136 | 138 |
| - K+ | 4,5 | | 3,5 | 3,5 | 3,5 | 3,9 |
| - Cl- | 109 | | 97 | 104 | 104 | 105 |
| - P.T. | 53% | | 53% | - | - | - |
| - P.T.T. | >90” | | 51” | 60” | 57” | - |
| - T.C. | 259” | | - | - | - | - |

# INFARTO - REPERTO AUTOPTICO

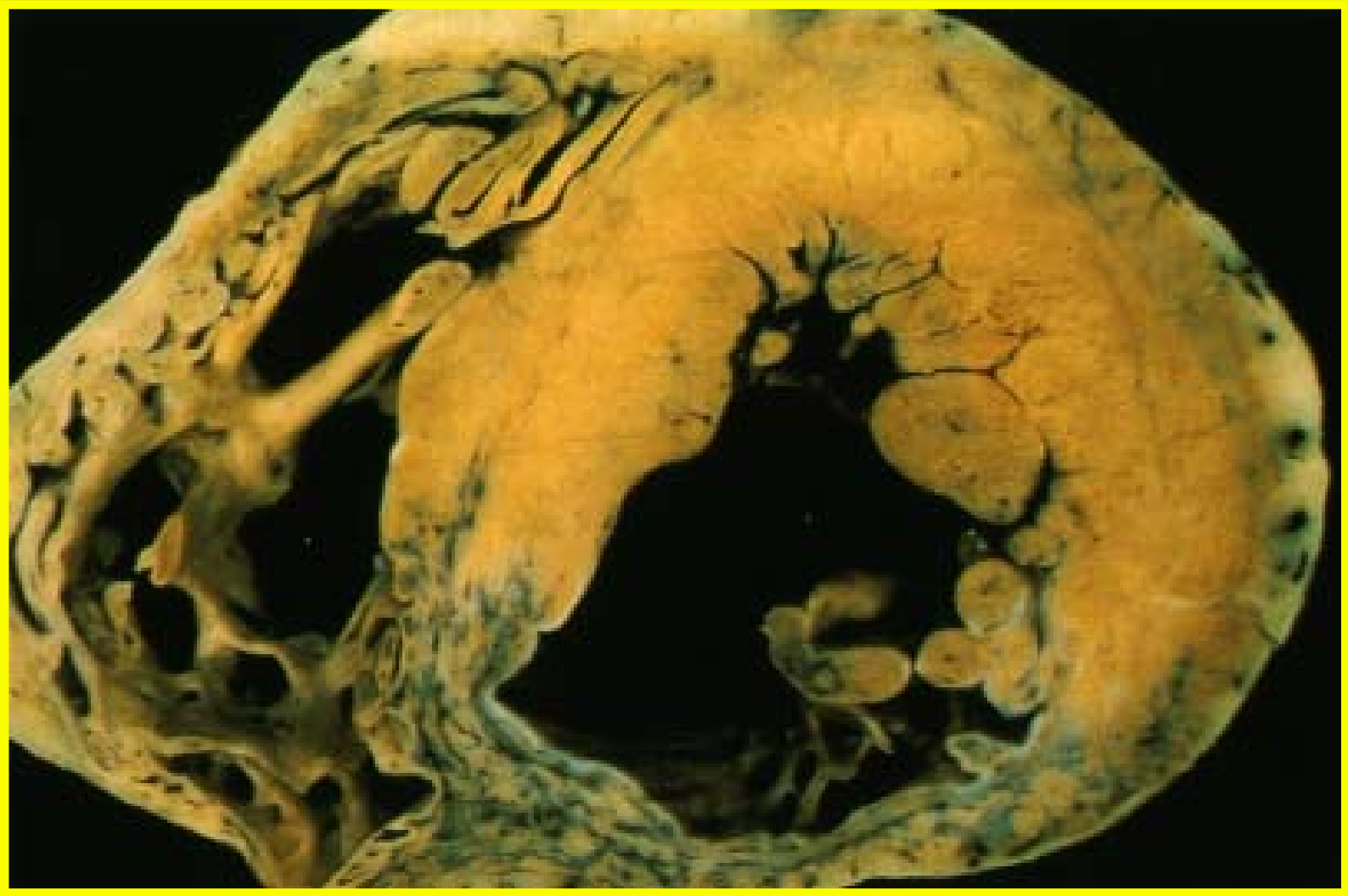
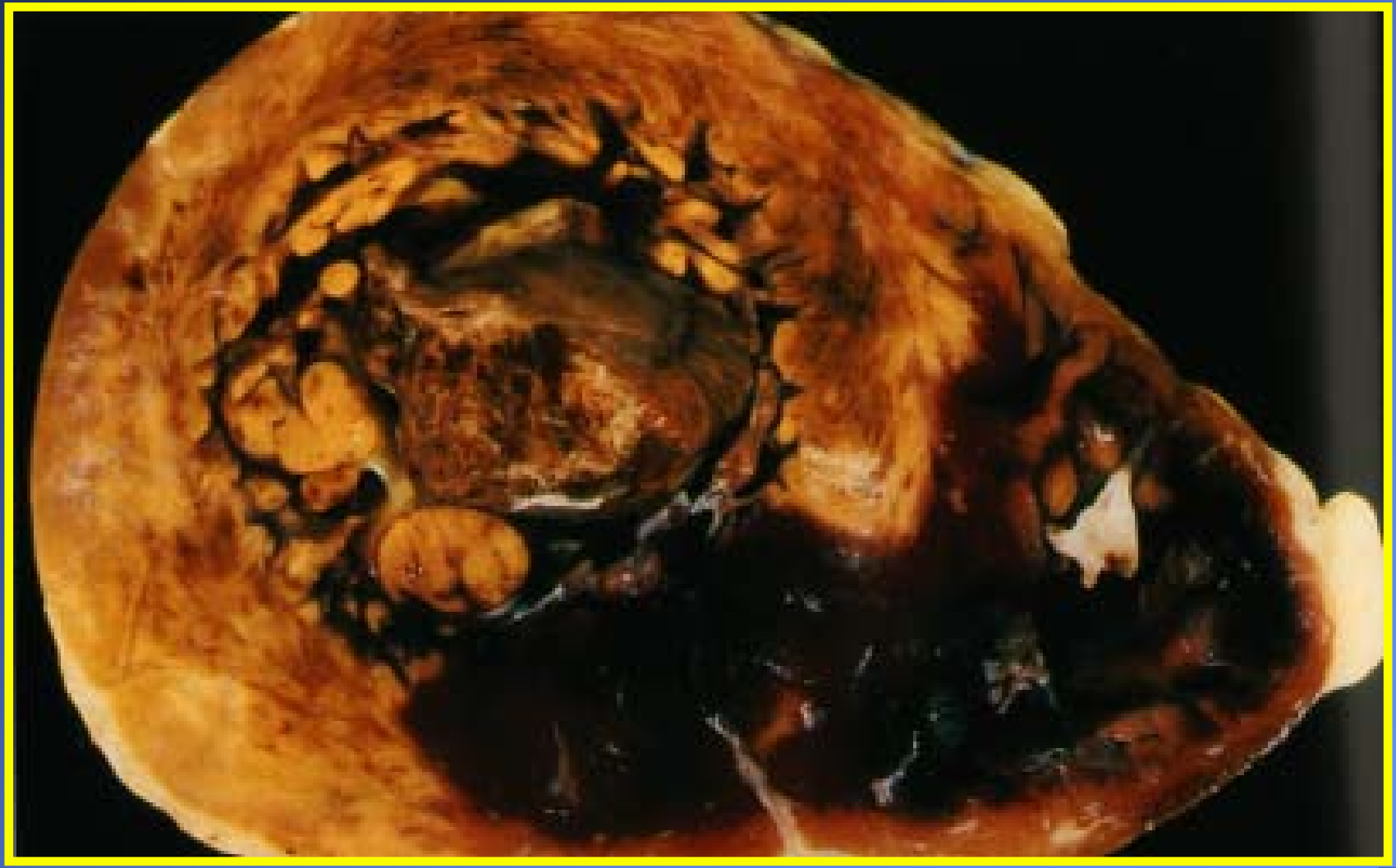
# INFARTO - REPERTO AUTOPTICO